RAUBER-KOPSCH
LEHRBUCH DER ANATOMIE
VIII. AUFLAGE

ABTEILUNG 6
SINNESORGANE
GENERALREGISTER

Georg Thieme, Leipzig.

NO 1654
30
G22



THE INSTITUTE
OF
OPHTHALMOLOGY
LONDON

EX LIBRIS

2609393933

Verlag von Georg Thieme in Leipzig.

Deutsche Medizinische Wochenschrift.

Begründet von **Dr. Paul Börner.**

Redakteur: **Prof. Dr. Julius Schwalbe.**

Vierteljährlich 6 Mark. ——— **(Stud.-Abonn. 3 Mark.)**

Die Deutsche Medizinische Wochenschrift hat sich während ihres 35jährigen Bestehens zu einem der angesehensten und verbreitetsten Fachblätter des In- und Auslandes entwickelt. Ihren Ruf verdankt sie in erster Linie ihren gediegenen **Originalaufsätzen.** In den bedeutungsvollsten Fragen hat sie durch ihre bahnbrechenden Arbeiten die Führung innegehabt. Zu ihren Mitarbeitern zählt die Deutsche Medizinische Wochenschrift die hervorragendsten Ärzte des In- und Auslandes.

Die Fortbildung des praktischen Arztes im Interesse seiner Berufstätigkeit zu fördern, betrachtet die Deutsche Medizinische Wochenschrift als ihre Hauptaufgabe; ihr dienen u. a. auch die von Autoritätes verfaßten

Vorträge über praktische Therapie

die in lehrbuchmäßiger Darstellung die verschiedensten Themata aus dem Arbeitsgebiet des praktischen Arztes kurz und präzis abhandeln und sich des größten Beifalls in den Kreisen der Ärzte erfreuen.

Die **Literaturbeilage** enthält Bücherbesprechungen und Referate von über 70 in- und ausländischen Zeitschriften. Die Deutsche Medizinische Wochenschrift enthält unter allen Wochenschriften die reichhaltigste und zweckmäßigst angeordnete Literaturübersicht. Außerdem wird durch Sammelreferate die jüngste Literatur über aktuelle Themata insbesondere aus dem Gebiete der Therapie, zusammengefaßt und so dem Leser ein vollständiges Bild von dem derzeitigen Stand der Forschung entrollt.

In der **Vereinsbeilage** gelangen die **offiziellen Berichte,** sowie Originalberichte zahlreicher Vereine des In- und Auslandes zum Abdruck.

Von eigenen Berichterstattern werden die Verhandlungen der inländischen wie der internationalen **Kongresse** mit größter Schnelligkeit und Vollständigkeit veröffentlicht.

Eine sorgfältige Pflege wird den Standesangelegenheiten, der Hygiene einschl. dem öffentlichen Sanitätswesen, dem Militär-Sanitätswesen, den Tropenkrankheiten, den Fortschritten auf dem Gebiete des deutschen Medizinalwesens sowie der **sozialen Medizin** zuteil. Wichtige Urteile auf dem Gebiete der **ärztlichen Rechtspraxis,** die neuesten **technischen Erfindungen,** Neuerungen auf dem Gebiete der **Krankenpflege,** Prüfungsresultate der neuesten Arzneimittel werden von hervorragenden Fachmännern in zusammenfassenden Übersichtsartikeln berichtet.

Neue Gesetze, behördliche Erlasse, ärztliche Personalnotizen aus allen deutschen Staaten werden nach **amtlichen** Mitteilungen veröffentlicht.

Die **Kleinen Mitteilungen** geben Kenntnis von den wichtigsten ärztlichen Tagesereignissen; sie enthalten ferner Notizen über Kongresse, Hochschulnachrichten u. dergl.

Weiterhin erscheinen **Feuilletonartikel,** ständige auswärtige Korrespondenzen über das medizinische Leben des In- und Auslandes, medizinische Reiseschilderungen usw.

Eine reiche illustrative Ausschmückung der Wochenschrift stellen — abgesehen von den wissenschaftlichen Abbildungen — die seit einigen Jahren im Text reproduzierten **Porträts hervorragender Ärzte der Neuzeit** und namentlich die

wertvollen Bilder aus der Geschichte der Medizin,

zum Teil **farbig,** in Form von **Kunstbeilagen** dar. Die Abonnenten unserer Wochenschrift gelangen so allmählich in den Besitz einer **Sammlung von medizinisch-historischen Bildern,** deren Studium ein stets sich erneuerndes Interesse darbietet.

Geschmackvolle Sammelmappe für 100 Beilagen kostet 1,50 M.

Die Deutsche Medizinische Wochenschrift erscheint wöchentlich in Nummern von 5—7 Bogen.

Bestellungen nehmen alle Buchhandlungen, Postämter, sowie der Verlag entgegen.
Probenummern stehen postfrei zur Verfügung.

Monatliches Probe-Abonnement 1.50 Mark.

Abt. VI.

OPHTHALMOLOGY HC377 KAUBER [2]

Rauber's Lehrbuch

der

Anatomie des Menschen.

Neu bearbeitet und herausgegeben

von

Prof. Dr. Fr. Kopsch

Privatdozent und I. Assistent am Anatom. Institut der Universität Berlin.

In 6 Abteilungen.

Abteilung 6: **Sinnesorgane**
und General-Register.

Mit 253, zum Teil farbigen Abbildungen.

Achte Auflage.

LEIPZIG 1909.
Verlag von Georg Thieme.

Digitized by the Internet Archive
in 2014

https://archive.org/details/b21287235

Inhalt von Abteilung VI.

Besonderer Teil

Die Lehre von den Sinnesorganen. Aesthesiologia.

Seite

Einleitung 1

I. Die äußere Haut, Integumentum commune s. Cutis 2

Einleitende Betrachtungen 2

1. Begriff der Haut 3

2. Tätigkeit der Haut 3

3. Form der Haut 4

4. Oberfläche der Haut 4

5. Dicke der Haut 4

6. Gewicht der Haut 4

7. Farbe der Haut 5

8. Oberflächenbeschaffenheit der Haut 5

9. Schichten und feinerer Bau der Haut 6

I. Oberhaut, Epidermis 7

II. Lederhaut, Corium 12

III. Unterhautgewebe, Tela subcutanea 19

10. Gefäße der Haut 21

11. Nerven der Haut 27

12. Anhangsorgane der Haut 44

A. Die Drüsen der Haut, Glandulae cutis 44

B. Die Horngebilde der Haut 60

II. Das Geruchsorgan, Organon olfactus 84

III. Das Geschmacksorgan, Organon gustus 92

IV. Das Sehorgan, Organon visus 97

Blick auf die Tierwelt 97

Das Sehorgan des Menscheu 98

I. Der Augapfel, das Auge, Bulbus oculi 98

1. Die fibröse Augenhaut, Tunica fibrosa oculi 100

2. Die Gefäßhaut des Auges, Tunica vasculosa oculi 107

3. Das Pigmentepithel, Stratum pigmenti 120

4. Die Netzhaut, Retina 121

. Der Sehnerv, N. opticus 118

6. Die Linse, Lens crystallina 136

7. Der Glaskörper, Corpus vitreum 140

8. Die Gefäße des Augapfels 143

II. Schutz- und Hilfsapparate des Auges 148

1. Augenlider und Bindehaut 148

2. Tränenapparat, Apparatus lacrimalis 156

3. Bewegungsapparat des Bulbus und der Lider 159

4. Inhalt der Orbita 163

5. Lage des Augapfels in der Augenhöhle 167

Seite

V. Das Raum- und Gehörorgan, Organon spatii et auditus 167
Einleitung 167
Einteilung 170
I. Hilfsapparate des Gehörorganes 172
A. Äußeres Ohr, Auris externa 172
B. Mittleres Ohr, Auris media 186
II. Das innere Ohr, Labyrinth, Auris interna 197
A. Das knöcherne Labyrinth, Labyrinthus osseus 197
B. Das häutige Labyrinth, Labyrinthus membranaceus 205
C. Feinerer Bau des Labyrinthes 208
D. Gefäße des Labyrinthes 228
E. Eigentümlichkeiten des häutigen Labyrinthes, welche an seine Abkunft von der äußeren Körperhülle erinnern (Rauber) 230
F. Cerebrale Bahnen des Nervus acusticus 230
Blick auf die Entwicklungsgeschichte der Sinnesorgane 234
1. Das Gefühlsorgan 234
2. Das Geruchsorgan 234
3. Das Geschmacksorgan 235
4. Das Sehorgan 236
5. Das Raum- und Gehörorgan 237
General-Register 239

VI. Die Lehre von den Sinnesorganen, Aesthesiologia.

Einleitung.

Sinnesorgane sind Einrichtungen am Organismus, durch welche gewisse Bewegungsvorgänge und chemische Reize der Außenwelt auf das Nervensystem einwirken, um daselbst Empfindungen und Vorstellungen zu veranlassen. Zu einem Sinnesorgan gehören demgemäß 1. ein peripherer Aufnahmeapparat, welcher zwischen die Außenwelt und den Sitz der psychischen Tätigkeit eingeschaltet ist; 2. ein psychisches Zentralorgan, welchem die Verarbeitung der anlangenden Erregungen zufällt, und 3. eine die Peripherie mit dem Zentralorgan verbindende Leitungsbahn.

Als Reize der Außenwelt auf periphere Sinnesflächen machen sich geltend der Anstoß fester, flüssiger, gasförmiger Körper, Schwingungen der Luft, des Lichtäthers, Wärmebewegungen, Schmeck- und Riechstoffe. Die zur Aufnahme dieser Reize bestimmten Apparate sind die Sinnesorgane der Haut, das Geruchs- und Geschmacksorgan, das Gehör- und Sehorgan.

Wie verhält es sich mit Sinneswahrnehmungen bei Tieren, welche noch kein gesondertes Nervensystem besitzen? Protozoen reagieren auf äußere Einwirkungen der verschiedensten Art. Amöben ziehen bei der geringsten Erschütterung ihre Pseudopodien zurück; Vorticellen schrecken bei der Berührung durch kleine vorbeischwimmende Wesen heftig zusammen; ein Stückchen faulender Substanz versammelt Scharen von Infusorien; die hell erleuchtete Seite des Aquariums wird vor der dunklen von denselben Wesen bevorzugt; bei vielen von ihnen kennt man einen Pigmentfleck, der an die Möglichkeit des Vorhandenseins eines besonderen Sehorganes erinnert. Man wird nicht fehl gehen mit der Annahme, daß schon Protozoen Empfindungen verschiedener Art auszulösen vermögen.

Sicher nachweisbare Sinnesorgane sind erst da zur Ausbildung gelangt, wo die Arbeitsteilung im Zellenstaate auch ein besonderes Nervensystem zur Anlage gebracht hat. Peripherer Apparat und psychisches Zentralorgan stehen in einer inneren Beziehung zu einander. Auch der Grad der Differenzierung auf der einen Seite steht in einem gewissen Zusammenhange mit der Ausbildungsstufe der anderen. Die einfachsten Tiere mit gesonderten Aufnahme- und Auslösungsapparaten finden sich bei dem großen Stamme der Cölenteraten.

Bei diesen sowohl wie in der ganzen aufsteigenden Linie des Tierreiches ist es einleuchtenderweise die äußere Oberfläche des Körpers, an welcher Aufnahmeapparate für Sinnesreize zur Ausbildung gelangen. Eine bevorzugte Stellung für ihre Unterbringung nimmt, wo ein solcher vorhanden ist, der Kopf ein.

Von dem Orte der Nervenendigungen ist in allgemeiner Hinsicht hervorzuheben, daß sie entweder in oder an dem Epithel der Oberfläche oder, im unterliegenden Bindegewebe gelegen sind; oder es sind Teile der Hirnwand selbst, welche die Reize der Außenwelt aufnehmen. Die Form der Nervenendigung ist entweder eine zelluläre oder eine freie; letztere kann eine korpuskuläre oder nicht korpuskuläre sein. Epithelzellen, in oder an welchen Sinnesnervenfasern endigen, werden Neuro-Epithelzellen oder Sinnesepithelzellen genannt.

Der Aufnahmeapparat steht seiner Einrichtung nach in Beziehung zu dem Reize, welcher zur Einwirkung gelangen soll. Fremdartige Reize wirken entweder überhaupt nicht als Sinnesreiz, oder in der Form von Schmerz, oder sie wirken in der besonderen Funktion des gereizten Sinnesorganes. Die Sinnesorgane sind hiernach je mit spezifischer Energie begabt. Eines kann das andere nicht vertreten.

Die Sinnesorgane unterrichten uns zwar nach Maßgabe ihrer spezifischen Energie und ihres Fähigkeitsgrades über gewisse Bewegungen der Außenwelt; immer aber geschieht dies in mittel-

barer Weise. Was wir empfinden, ist nicht die Außenwelt und sind nicht ihre Bewegungsreize, wir empfinden vielmehr nur die Veränderung, welche jene Reize in uns bewirken, d. i. die Veränderungen unseres Selbst, die Gleichgewichtsstörungen unseres Ich, die Tätigkeit unserer eigenen Sinnesorgane. Wir empfinden mit den Sinnesorganen folglich nur unsere eigenen Eigenschaften, nicht diejenigen der Außenwelt; erstere werden durch letztere nur in erregten, uns wahrnehmbaren Zustand versetzt. Die in uns durch einen Sinnesreiz hervorgebrachte Gleichgewichtsstörung beruht auf Bewegungen innerhalb unseres Nervensystemes. Entsprechend den spezifischen Energien der peripheren Sinnesorgane und der mit ihnen verbundenen Sinneszentralorgane nennen wir eine stattgefundene Gleichgewichtsstörung warm, hell, laut, bitter, lieblich usw.

In der Außenwelt selbst gibt es keine Wärme, keine Helligkeit, keinen Klang, keine Bitterkeit, sondern nur Bewegungen und Stoffe, sowie auch in unseren Sinnesorganen und Nerven nur Bewegungen veranlaßt werden.

So gewiß dies ist, so bleibt die Möglichkeit der Empfindung von Bewegungen rätselhaft, rätselhaft schon bei den Protozoen.

Sinnesorgane vermitteln also die Kenntnis der Außenwelt durch Veränderungen, welche letztere auf uns ausübt. Aus diesem Grunde liegen den Sinnesorganen gewisse andere Einrichtungen nicht fern, welche im Inneren des Körpers vorhanden sind und ebenfalls dazu dienen, uns über veränderte Zustände unserer Person zu unterrichten. Man nennt die durch sie vermittelten Empfindungen Gemeingefühle, Allgemeinempfindungen, Eigenempfindungen. In diese Gruppe von Empfindungen rechnet man das Muskelgefühl, das Gefühl von Hunger und Durst, die Empfindung von Schmerz usw. Man wird es durchaus begreiflich finden, daß auch in der Tiefe des Körpers, an Orten, welche dem Gelenkdruck oder dem Muskeldruck ausgesetzt sind, ähnliche oder gleiche Nervenendigungen wiederkehren, wie sie von der Haut bekannt sind. Mit spezifischen Nervenendigungen ausgestattete innere Teile des Körpers werden als innere Sinnesflächen den äußeren gegenüberzustellen sein.

Einige der äußeren Sinnesorgane, in der Regel das Seh- und Gehörorgan, werden den übrigen gegenüber höhere genannt; die niederen Sinnesorgane aber umfassen die Organe des Hautsinnes, das Geruchs- und das Geschmacksorgan. Hierzu bestimmt teils die verwickelte Beschaffenheit des Baues jener, teils ihre Ausstattung mit verschiedenartigen Hilfsorganen, teils die Höhe ihrer funktionellen Stellung. Man darf sich jedoch durch diese Unterschiede nicht verleiten lassen, die Bedeutung der zuletzt genannten drei Sinnesorgane für die Lebenstätigkeit des Individuums gering anzuschlagen.

Die Sinnesorgane sind die großen Zufuhrbahnen für bestimmte Erregungen des Gehirnes, vor allem also von seiten der Außenwelt.

Ohne Sinnesorgane oder ihnen entsprechende Einrichtungen entsteht kein Denken.

Man kann ein solches Denken ein Reizdenken oder stigmatisches Denken, mit Rücksicht auf die materielle Unterlage auch protoplastisches Denken nennen.

Gibt es kein höheres Denken, als ein stigmatisches, protoplastisches, animales?

Es muß ein anderes, höheres Denken geben als das geschaffene, nämlich das schöpferische, das keiner cerebralen Unterlage bedarf. Wir können es uns nicht genauer vorstellen, nur ahnen. ‚Du gleichst dem Geist, den du begreifst, nicht mir.“ —

I. Die äußere Haut, Integumentum commune s. Cutis.

Einleitende Betrachtungen.

Die äußere Haut hält der Anfänger mehr für eine untergeordnete Hülle des eigentlichen Menschen, der im Inneren seine Lage habe, als für ein wichtiges und wesentliches Organ. Er unterscheidet edle und unedle Organe; die ersteren nach innen verlegend, erkennt er den äußeren Organen nur einen minderwertigen Rang zu.

In Wirklichkeit aber ist das Bild ein anderes, die Sachlage eher eine umgekehrte. Die inneren Organe, so edel sie sind, sind Organe des stofflichen Körperhaushaltes, und zwar sowohl des Stoffwechsels wie der Fortpflanzung.

Die Außenorgane sind dagegen solche, welche den verschiedenartigsten Reizen der Außenwelt gegenüberstehen und von ihnen in besonderer Weise beeinflußt werden. Es eröffnet sich hier das großartige Gebiet der Sinnesorgane. Zu diesen Organen gehört die äußere Haut, die auch noch bedeutende andere Funktionen zu erfüllen hat und ein lebenswichtiges Organ darstellt. Die äußere Haut liefert ferner, indem gewisse Abschnitte von ihr unter die Oberfläche versinken, das Geruchsorgan und

das Gehörlabyrinth. Teile von ihr werden in das Sehorgan aufgenommen, hellen sich auf und nehmen bestimmte Formen an, damit das Licht in das Innere eindringen und in bestimmter Weise Brechungen erfahren könne.

Auch das Gehirn und das Rückenmark sind ursprünglich Außenorgane. Sie entstammen dem gleichen Keimblatte wie die Haut, nämlich dem äußeren. Ein median gelegener Abschnitt des letzteren gestaltet sich zu dem Medullarrohr um, ein ausgedehnter peripherer Abschnitt bildet die erste Anlage der Haut. Gehirn und Rückenmark rücken nachträglich erst von hinten her in eine gewisse, nicht beträchtliche Tiefe; der Weg zum Gehirn und Rückenmark ist von hinten her bekanntlich nicht weit.

Man erkennt, die Außenorgane setzen den höheren Menschen zusammen. Dies rührt daher, daß sie Beziehungsflächen höherer Art zu der Außenwelt darstellen. Die Innenorgane stehen in dieser Hinsicht zurück und nehmen den zweiten Rang ein. Der höhere Mensch hat außen, der niedrigere innen seine Lage.

Hiermit ist die Unterlage gewonnen, der Untersuchung der äußeren Haut gleich von Anfang an mit den richtigen Empfindungen folgen zu können.

Von älteren wichtigen Schriften über die Haut seien hier angeführt: Fabricius ab Aquapendente, De totius animalis integumento, Pataviae 1618; Th. Bartholinus, De integumento corporis humani Hafniae 1655; M. Malpighi, De externo tactus organo, Neapoli 1665; B. S. Albinus, De sede et causa coloris Aethiopum, Lugd. Bat. 1737 und De cuticula — de reticulo, Annotationes academicae, Lib. I u. VII.

1. Begriff der Haut.

Die äußere Haut ist ein flächenhaft ausgebreitetes Gebilde, welches den ganzen Körper bedeckt und viele einzelne Organe aus sich hervorgehen läßt. Diese bilden zwei Gruppen, nämlich Horngebilde und Drüsen. Sie selbst und ihre besonderen Organe setzen sich aus zwei Bestandteilen zusammen: aus einem epithelialen, vom äußeren Keimblatt abstammenden Teil, der Oberhaut, Epidermis, und einem bindegewebigen Teil, der Lederhaut, Corium. Unter der Lederhaut folgt die Unterhaut, Tela subcutanea.

Das Formelement des einen Teiles ist die ektodermale Epithelzelle; das Formelement des zweiten Teiles ist die mesodermale Bindegewebszelle. Das erstere ist das primär vorhandene, das zweite das sekundär beigefügte Element. Jenem kommt bei der Formung der Haut und aller ihrer Einzelorgane die führende Rolle zu; es wird in seiner formativen Tätigkeit beeinflußt durch das zweite Element, nachdem dieses einmal in den Reigen der gestaltgebenden Vorgänge hineingezogen worden ist.

2. Tätigkeit der Haut.

Die äußere Haut entwickelt ihre Tätigkeit in folgenden Richtungen:

1. als Schutzhülle;
2. als Aufspeicherungsorgan;
3. als Wärmeregulator;
4. als Absonderungsorgan;
5. als Sinnesorgan.

Als Schutzhülle wirkt die Haut zunächst durch ihre beträchtliche Festigkeit und durch ihre kleine, aber vollkommene Elastizität. Durch letztere Eigenschaften folgt sie leicht einer ausdehnenden Gewalt, kehrt aber nach dem Aufhören derselben wieder in ihre frühere Lage zurück, ohne einen elastischen Rückstand zu hinterlassen. Steigert sich die ausdehnende Gewalt über die Elastizitätsgrenze hinaus, so bleiben Veränderungen in ihr zurück, die, wenn sie höheren Grad annehmen, als Strukturveränderungen nachweisbar sind. Hierher gehören die Striae gravidarum der Bauchhaut, sowie die Folgen einer durch krankhafte Geschwülste veranlaßten übermäßigen Hautausdehnung.

Hervorzuheben ist, daß schon im normalen Zustande die den Körper bedeckende Haut sich in einem Zustande geringer elastischer Spannung befindet und mit sanfter Kraft auf die gesamte Unter-

lage drückt. Nur wenige Stellen sind hiervon ausgenommen, wie die Haut des behaarten Kopfes, des Handtellers, der Fußsohle.

Als Schutzhülle wirkt die Haut ferner durch ihre Unterpolsterung mit dem subkutanen Fettlager, durch ihren Wassergehalt, durch ihre große Undurchdringlichkeit für viele gelöste uud gasförmige Stoffe, durch die Ausbildung eines Haarkleides und der Nägel, durch ihre Absonderungstätigkeit und durch die beständig vor sich gehende Abschuppung ihrer oberflächlichen Schichten; letztere bringt es mit sich, daß fremde Ansiedelungen leichter gehindert werden, Platz und Ausdehnung zu gewinnen.

Als Reservemagazin wirkt die Haut durch ihr subkutanes Fettlager. In letzterem sind bei gut genährten Individuen 10—15 Kilogramm Fett aufgespeichert, welche zu beliebiger Zeit in den Dienst des Stoffwechsels gestellt werden können.

Als Wärmeregulator wirkt die Haut besonders durch die Verbindung mit dem Nervensysteme. In der Kälte zieht sie sich zusammen, in der Wärme dehnt sie sich aus, nimmt an Blutgehalt und seröser Durchtränkung zu und gestattet eine stärkere Verdunstung mit folgender Abkühlung. Oberhaut und Oberhautgebilde sind sämtlich schlechte Wärmeleiter; in gleicher Richtung wirkt auch ein gut entwickeltes subkutanes Fettlager.

Als Absonderungsorgan wirkt die Haut durch ihre überaus zahlreichen Drüsen verschiedener Art. Zu den Hautdrüsen gehören auch die Milchdrüsen, so daß also eine starke Hautdrüsentätigkeit dem Neugeborenen das Ernährungsmaterial zu liefern hat. Zur Absonderungstätigkeit kann man auch die außerhalb des Drüsengebietes beständig vor sich gehende oberflächliche Abschuppung rechnen.

Als Sinnesorgan entfaltet die äußere Haut eine bedeutungsvolle Tätigkeit infolge ihrer sehr reichen Ausstattung mit Nerven. Das Hauptendigungsgebiet der sensiblen Nerven des Gehirnes und des Rückenmarkes ist die äußere Haut; das häutige Gehörlabyrinth und die Riechschleimhaut sind Teile der äußeren Haut; der Sehnerv aber ist eine interzentrale Bahn.

3. Form der Haut.

Ihre allgemeine Form ist, indem sie den Abschluß des Körpers nach außen bildet, diejenige des Körpers selbst. Sie überzieht nebst dem subkutanen Gewebe alle oberflächlich gelegenen Organe, steht mit letzteren mehr oder minder verschieblich in Zusammenhang, breitet sich über die Vertiefungen zwischen den oberflächlichen Organen aus und trägt dadurch viel zur Abrundung der Formen bei.

4. Oberfläche der Haut.

Die Gesamtoberfläche der äußeren Haut beträgt durchschnittlich 1,6 Quadratm.

Über den Anteil, welchen die verschiedenen großen Körperabschnitte hieran nehmen, siehe den Allgemeinen Teil S. 172.

5. Dicke der Haut.

Im allgemeinen schwankt die Dicke der Haut, ohne Unterhautgewebe, zwischen 1 und 4 mm.

Die Haut der Augenlider ist sehr fein, die der Fußsohlen sehr dick. Als Regel kann man annehmen, daß die Haut an den hinteren Abteilungen des Kopfes, Halses und Rumpfes dicker ist, als an den vorderen Gegenden dieser Gebiete. An den Extremitäten ist sie auf der Streckseite dicker als auf der Beugeseite. Sehr dick ist die Lederhaut wie die Oberhaut an der Fußsohle und an der Hohlhand. Beim Weibe ist sie dünner als beim Manne. An der Dicke der Haut nehmen ihre Schichten in verschiedener Weise teil.

6. Gewicht der Haut.

Das Gewicht der äußeren Haut eines gesunden weiblichen Individuums von 22 Jahren betrug 3175 Gramm, das Unterhautfettgewebe 15670 Gramm; bei einem männlichen Individuum von 33 Jahren betrug das Gewicht der Haut 4850 Gramm, das subkutane Fettlager 12570 Gramm

(E. Bischoff). Bei einem neugeborenen Mädchen betrug das Gewicht der Haut 337 Gramm, das des Unterhautfettgewebes 405 Gramm.

Nach H. Vierordt beträgt das Gewicht der Haut und Unterhaut Neugeborener 19,73 Proz. des Gesamtgewichtes des Körpers, beim Erwachsenen 17,77 Proz. Das Gewicht der Oberhaut des Erwachsenen für sich allein bestimmte Moleschott zu 488,5 Gramm.

Das spezifische Gewicht der Oberhaut beträgt 1100—1190, des Sehnengewebes 1116, des Panniculus adiposus 971.

7. Farbe der Haut.

Die Haut besitzt einen gewissen Grad von Durchsichtigkeit, welche an dünneren Stellen nicht allein die Venen bläulich durchscheinen läßt, sondern auch unterliegendem Fettgewebe, Sehnen, Fascien, Muskeln die Möglichkeit gibt, sich in ihrer Farbe bis zu einem gewissen Grade geltend zu machen.

Dem Einflusse der Unterlage steht die Eigenfarbe der Haut gegenüber. Die Eigenfarbe der Haut setzt sich aus zwei Komponenten zusammen: 1. aus dem Blutgehalt, 2. aus dem Pigmentgehalt. Von beiden siehe Näheres unter: Bau der Haut.

Schon an dem gleichen Individuum zeigt die Hautfarbe regionale Verschiedenheiten; an der Areola mammae, Papilla mammae, an dem Scrotum und den Labia majora ist sie dunkler, bis braun, an den übrigen Gegenden heller. Ferner sind bedeutende individuelle Verschiedenheiten der Hautfarbe vorhanden. Am auffälligsten machen sich die Rassenverschiedenheiten bemerkbar.

Im ganzen kann man P. Topinard beistimmen, welcher zehn Farbenstufen für die Haut unterscheidet. Es sind die folgenden:

Dunkle Tontiefe
1. absolutes Schwarz, besser tiefstes Dunkelbraun;
2. dunkelbraun, in Rötliche spielend;
3. dunkelbraun, ins Gelbliche oder Olivengrüne spielend;

Mittlere Tontiefe
4. rot;
5. gelb oder olivenfarbig;

Helle Tontiefe
6. weiß, ins Gelbe spielend;
7. weiß, ins Braune spielend;
8. weiß, ins Rosa spielend;
   a) zarter weißer Teint;
   b) blühend rosa;
9. weiß mit Sommersprossen; doch führt letztere gefleckte Haut bereits in die pathologische Färbung über.

Schwalbe, G., Die Hautfarbe des Menschen. Mitt. anthrop. Ges. Wien 1904.

8. Oberflächenbeschaffenheit der Haut.

Die Oberfläche der Haut zeigt teils Erhabenheiten, teils Vertiefungen, beide von größerer oder kleinerer Art.

Die Hervorragungen kennzeichnen sich als Wülste, Ballen, Falten, Zapfen, Leisten, Cristae cutis. Die beiden Milchdrüsen bedingen starke, halbkugelige Wülste, die Brustwarzen zapfenförmige Vorsprünge. Bleibende Falten (Dauerfalten) der Haut bilden die Labia pudendi, das Praeputium, das Frenulum praeputii, das Frenulum clitoridis, das Frenulum labiorum pudendi. Vorübergehende Falten (Kontraktionsfalten) werden in großer Anzahl hervorgebracht durch Muskelwirkung auf die Haut, z. B. beim Runzeln der Stirnhaut, bei der Beugung und Streckung der Glieder und des Stammes. Eine große Bedeutung besitzen die Tastballen, Toruli tactiles, der Hand und des Fußes, deren mehrere Ordnungen zu unterscheiden sind (siehe unten). Leistenförmige Hervorragungen kommen in großer Zahl und verschiedenartiger Anordnung teils im Gebiet der Tastballen, teils außerhalb dieses Gebietes vor. Ein Vorsprung besonderer Art ist das Tuberculum labii superioris; zwei kräftige Längsleisten fassen das Philtrum labii superioris ein. Dem Pathologischen gehört bereits an

das Gebiet der Weichschwänze, das sind Hautwülste in der hinteren Fortsetzung der Wirbelsäule, die aber keine Wirbel enthalten, sondern fetthaltiges Bindegewebe einschließen.

Die Vertiefungen machen sich geltend als Gruben und Grübchen, Furchen und Rinnen, Sulci cutis, selbst als Durchbrüche.

Große Gruben sind die Achselgruben, Leistengruben, die Gruben der Ohrmuschel (die als knorpelgestützte Hautfalte betrachtet werden kann), der äußere Gehörgang, der Sinus mammarum, die Fovea umbilicalis, die Foveola coccygea. Letztere ist ein kleines, unter Umständen ansehnliches Grübchen der das Steißbein hinten deckenden Haut, welches entwicklungsgeschichtlich im Zusammenhange steht mit der Insertion des kaudalen Chorda-Endes in der Haut der Steißgegend (Lig. caudale). Die Foveola kann auch als erhabene Stelle vorkommen und durch Pigmentmangel gegenüber der umgebenden Haut sich auszeichnen. Siehe Abt. II, S. 230.

Außerordentlich groß ist die Zahl kleiner Grübchen, welche der Mündung der verschiedenen Hautdrüsen auf die Oberfläche der Haut entsprechen und wesentlich der mikroskopischen Untersuchung der Haut anheimfallen.

Bleibende Furchen gibt es in großer Zahl. Als Beispiele seien erwähnt der Sulcus nasolabialis, mentolabialis, das Philtrum labii superioris, die Lidfurchen. Ferner gehören hierher die auch topographich wichtigen Gelenkfurchen der Haut, die ein Studium für sich allein in Anspruch nehmen. Unzählig ist die Menge der feinen, oberflächlichen Hautrinnen, wie sie z. B. auf dem Handrücken zum Vorschein kommen. Ihre Hauptrichtung ist hier die quere, zwischen den Knöcheln die longitudinale. Sie bilden meist rhombische oder dreieckige Netze.

Durchbrüche der Haut, Aperturae cutis, sind Pforten, durch welche die Haut in tiefer gelegene Körpergebiete eindringt und allmählich in Schleimhaut übergeht. Solche Aperturae cutis sind die Lidspalte, Mundspalte, die äußeren Nasenlöcher, der Anus, die Mündung der Harnröhre, der Scheideneingang.

Die in der Lenden- und Kreuzgegend bei vielen Menschen, insbesondere bei Weibern sich abzeichnenden rautenförmigen Felder kommen in zwei Hauptformen, als Lendenraute und als Kreuzraute vor.

Wenn eine Lendenraute vorhanden ist, dann liegt der obere Rautenwinkel am Dornfortsatz des 4. oder 3. Lendenwirbels; in diesem Falle sind die Rautenschenkel gleich, wie es Stratz (Die Raute von Michaelis, Ztschr. f. Geburtsh. u. Gyn., Bd. 33, 1895) als charakteristisch für normale Becken hinstellt, nicht aber, wenn der obere Rautenwinkel am Dornfortsatze des 5. Lendenwirbels gelegen ist, wie Stratz meint. In diesem Falle kommt die Form der Kreuzraute oder gar des Brückeschen Sakraldreieckes heraus.

Waldeyer, W., Über die Lendenraute und die Kreuzraute des Menschen, sowie über die hierher gehörigen Lumbalgrübchen Verh. d. anat. Ges. 1896. — Harrison, R. G., On the occurrence of tails in man etc. Proc. Assoc. Americ. Anatomists, 1900. Neuer Fall von geschwänztem Menschen.

9. Schichten und feinerer Bau der Haut.

Noch heute wird mit Malpighi die obere, wärzchentragende Schicht der Lederhaut Corpus papillare genannt. In der Deutung jener weichen, schleimartigen Schicht der Epidermis, welche der äußeren Fläche des Corpus papillare unmittelbar aufliegt und früher Rete Malpighii, heute aber (nach Flemming) das Stratum germinativum der Oberhaut genannt wird, war Malpighi weniger glücklich gewesen. Denn nach seiner Ansicht ist dieses Stratum eine eigene, von der Epidermis wesentlich verschiedene Hautschicht; ihr sei die Hornschicht als Cuticula gegenüberzustellen. Ihm trat Albin entgegen mit der zutreffenden Behauptung, daß die Schleimschicht nichts anderes sei, als die innere weichere Schicht der Epidermis selbst.

So dürftig uns gegenwärtig die damaligen Erfahrungen vorkommen mögen, so werden wir nicht umhin können, anzuerkennen, daß der schwierige Anfang einmal gemacht werden mußte und daß dessenungeachtet die Hauptschichten schon damals erkannt worden sind.

Die Zahl der seitdem über die Haut erschienenen Schriften ist Legion; noch immer aber ist das Gebiet ein unerschöpfliches.

Schon am Anfange dieses Abschnittes wurden die Hauptschichten der Haut aufgezählt, nämlich:

I. Oberhaut, Epidermis,
II. Lederhaut, Corium;
III. Unterhautgewebe, Tela subcutanea.

Diese Schichten sind der Reihe nach auf ihre Besonderheiten zu untersuchen.

I. **Oberhaut,** Epidermis. Fig. 1, 8, 9.

Die Oberhaut, 30 μ bis 4 mm (= 4000 μ) dick, an den meisten Stellen 50—200 μ messend, besteht aus geschichtetem Plattenepithel, welches überall wenigstens zwei verschiedene Lagen erkennen läßt:

a) eine weichere tiefgelegene Schicht, welche die zwischen den Lederhautpapillen befindlichen Vertiefungen ausfüllt und sie noch etwas überragt, die Schleimschicht oder Keimschicht, Stratum germinativum (Malpighii).

b) eine oberflächliche festere Schicht, welche den Namen Hornschicht, Stratum corneum, führt.

An den Stellen von größerer Mächtigkeit, vor allem an der Beugefläche der Hand und des Fußes, sind vier Schichten unterscheidbar, welche, von innen nach außen gezählt, folgende Namen führen:

a) die Keimschicht, Stratum germinativum;
b) die Körnerzellenschicht, Stratum granulosum;
c) die helle Schicht, Stratum lucidum;
d) die Hornschicht, Stratum corneum.

Alle diese Schichten bestehen durchweg aus Epithelzellen, welche in den einzelnen Lagen Verschiedenheiten zeigen. Die Zellen der tiefsten Lage des Stratum germinativum sind zylindrisch, klein, mit länglichem Kern versehen und bilden den Hauptherd der Neubildung junger Epithelzellen auf mitotischem Wege; in sehr vermindertem Grade erstreckt sich die Teilungsfähigkeit auf die übrigen Zellenlagen der Keimschicht; daher ihr Name. Von hier aus erfolgt also der fortwährende Ersatz der durch beständige Abschuppung der äußersten Schichten der Hornschicht verloren gehenden Elemente. Die Zellen der äußeren Lage der Keimschicht gestalten sich dabei allmählich in die Formen der Hornschicht um.

*a. **Keimschicht,** Stratum germinativum.* Fig. 1, 3, 8, 9.

Alle Zellen der Keimschicht zeichnen sich dadurch aus, daß sie ringsum mit Stacheln besetzt sind, in der Weise, daß zahlreiche feine Fortsätze, Intercellularbrücken genannt, zwischen den zugewendeten Zellflächen sich ausspannen. Die Zellen heißen daher Stachelzellen (Fig. 3, 9). Die Stacheln sind ursprünglich nichts anderes als Reste unvollständiger Zellteilung, Protoplasmabrücken. Später, mit der Ausbildung einer Zellmembran, gewinnen die Stacheln an Festigkeit und stellen in erster Linie Befestigungssysteme dar, eine merkwürdige Erscheinung. Ob innen noch ein unveränderter Protoplasmafaden übrigbleibt, welcher also eine Protoplasmaverbindung zwischen den beiden Zellen herstellen würde, ist zweifel-

haft und unterliegt verschiedener Beurteilung. Wichtig ist in letzterer Hinsicht, daß es in neuerer Zeit gelungen ist, durch gewisse Färbungsmethoden im Zellkörper ein Fadenwerk (Fig. 3) nachzuweisen, welches mit den Stacheln in Verbindung steht und sich in sie fortsetzt. Man wird gut tun, diese Einrichtung vor allem im mechanischen Sinne zu deuten. Hierdurch gewinnt offenbar das ganze Befestigungssystem an Bestand. Faserbündel durchkreuzen sich in den verschiedensten Richtungen; in die Knotenpunkte sind Zellen eingelegt, welche von

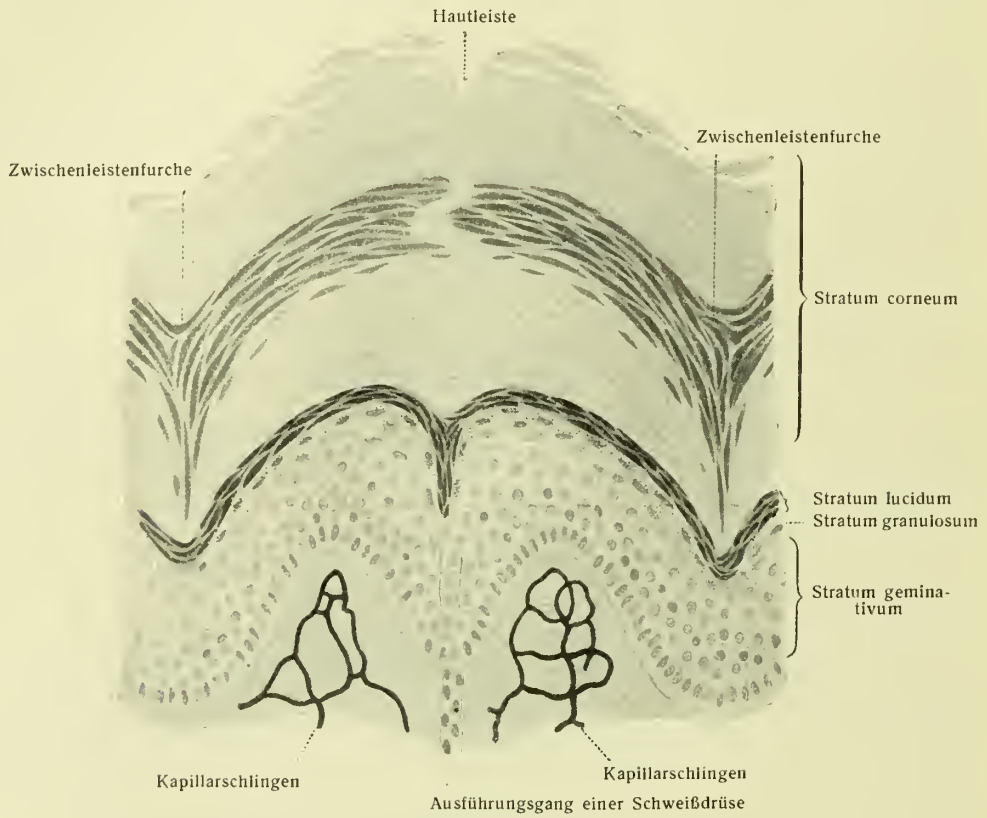

Fig. 1.

Schema eines Schnittes durch die Epidermis der Vola manus oder Planta pedis, senkrecht zu den Leisten der Oberfläche. (Nach Weidenreich)

den Faserbündeln durchsetzt werden. Auch die tiefste Zellenlage zeigt im basalen Teil des Zellkörpers Faserbündel, welche die feste Verbindung mit dem Bindegewebe der Lederhaut vermitteln.

Nicht allein an ektodermalen und entodermalen Epithelzellen sind diese Anordnungen beobachtet, sondern auch an Endothelien, z. B. am Endothel der hinteren Hornhautfläche.

Stellen die Intercellularbrücken in erster Linie Befestigungssysteme dar, haben sie in zweiter Linie vielleicht die Bedeutung von in ihnen eingeschlossenen Protoplasmabrücken, so sind in dritter Linie die zwischen ihnen freigelassenen Räume von nicht geringerem Werte; sie machen in ihrer Gesamtheit das wichtige interepitheliale Saft-Labyrinth aus (Fig. 3, 9). In ihm bewegt

sich ein beständiger Säftestrom, der zur Ernährung der geschichteten Epithelmassen dient. So bildet das interepitheliale Labyrinth einen zierlich gestalteten Anhang des Gefäßsystemes, mit dem es in funktioneller Verbindung steht. Nicht nur ein Säftestrom bewegt sich im interepithelialen Labyrinth, sondern es drängen sich in ihn auch vereinzelte Wanderzellen (Lymphkörperchen), die entweder zurückkehren, oder, was wahrscheinlicher ist, zerfallen und zur Ernährung dienen. Ferner vermögen Pigmentzellen des Bindegewebes und ihre Fortsätze in das interepitheliale Labyrinth einzudringen. Endlich bietet das interepitheliale Labyrinth eine ausgedehnte Stätte dar für die Aufnahme der reichen Endverästelung der unzähligen interepithelialen sensiblen Nerven, welche den Vorteil haben, mitten im Ernährungssaft eingebettet zu sein. Erwähnung verdient auch, daß das interepitheliale Labyrinth einer nicht unansehnlichen passiven und aktiven Erweiterung fähig ist.

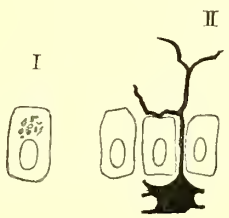

Fig. 2.

Schema zur Verdeutlichung der Theorien über die Pigmentbildung in der Haut.

I Epithelzelle mit beginnendem Pigmentgehalt im oberen Zellenteile; II drei Epithelzellen; unterhalb eine pigmentierte Bindegewebszelle, deren oberer Fortsatz in das interepitheliale Labyrinth eindringt.

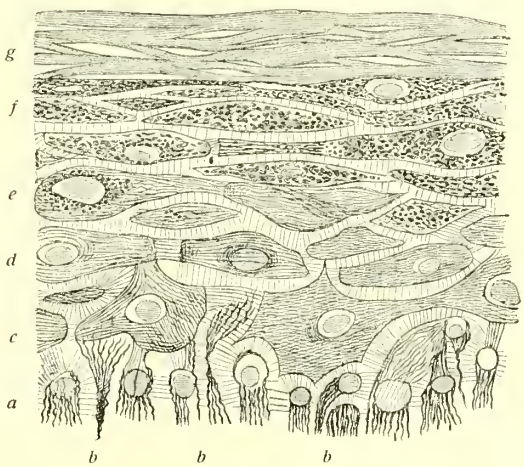

Fig. 3.

Fig. 3. **Querschnitt der Epidermis aus der Hohlhand.** Schema der unteren Schichten. (E. Kromayer.)

a Zylinderzellenschicht; *b* Basalfasern (Haftfasern), deren zugehöriger Kern nicht im Schnitte liegt; *c* Zellschicht mit nach allen Richtungen gehender Faserung; *d* Zellschicht mit Faserung parallel der Oberfläche der Haut; *e* Zellschicht mit beginnendem Zerfalle der Fasern in Eleidinkörner; *f* Stratum granulosum; *g* Stratum corneum, ein kleiner Teil desselben.

In der Keimschicht greifen jene Vorgänge Platz, welche die verschiedene Färbung der Haut durch Hautpigmente bedingen. In dem weitausgreifenden Gegenstande, welcher sich auf die verschiedene Färbung der Haut in den Körperregionen, bei verschiedenen Individuen, in den einzelnen Rassen, und im Zusammenhange damit auf die Haarfärbung bezieht, ist trotz vieler, insbesondere in der jüngsten Zeit darauf gerichteter Untersuchungen eine Einigung bis jetzt nicht erzielt worden. Schwierigkeiten macht insbesondere die Frage der Herkunft des Hautpigmentes. Das Hautpigment ist eine Unterabteilung der Pigmenterzeugung des Körpers im ganzen; doch ist seine Stellung in der Reihe der Pigmente keineswegs entschieden. Es ergibt sich, daß ektodermale Epithelien entweder Pigmenterzeuger oder Pigmentsammler aus den vom Blute gelieferten Materialien sein können, so z. B. die Epithelzellen des Stratum pigmenti des Auges. In hohem Grade kommt die eine oder andere Eigenschaft aber auch vielen mesodermalen Bindegewebszellen, den Pigmentzellen des Bindegewebes, zu; letztere spielen im Tierreiche eine höchst

bedeutende Rolle. Ob die Epithelzellen der Keimschicht der Epidermis selbständig das in ihnen gefundene Pigment sei es nun erzeugeu oder nur ansammeln; ob sie sich der pigmentierten Bindegewebszellen hierfür als Vermittler bedienen, oder ob gar die Epithelzellen das Pigment bilden und es den pigmentierten Bindegewebszellen überliefern, das sind immer noch schwer zu entscheidende Fragen.

In seiner Studie „Pigment und Pigmentzellen in der Haut der Wirbeltiere" kommt H. Rabl (1897) zu folgendem Ergebnisse: 1. Ein Teil der verzweigten Pigmentzellen in der Epidermis besteht aus pigmentierten Wanderzellen; bei einem anderen Teil bleibt es ungewiß, ob sie Epithel- oder spezifische Pigmentzellen sind. 2. Die Epithelzellen bilden das Pigment, das sie enthalten, wahrscheinlich größtenteils selbst; es ist aber möglich, daß sie es in manchen Fällen von den verzweigten Zellen aufnehmen.

Sehr ungenügend ist noch die Depigmentierung der Haut untersucht, wie sie bei vielen Tieren periodisch vorkommt. Auch die chemische Natur der verschiedenen Pigmente ist noch sehr unvollkommen bekannt.

Rosenstadt, B., Studien über die Abstammung und die Bildung des Hautpigmentes. Arch. f. mikr. Anat. Bd. 50, 1897.

Bei den von R. untersuchten Wirbellosen stammt das Pigment des Integumentes von Pigmentzellen, die unter der Hypodermis liegen. Bei den niederen Wirbeltieren wird die Haut pigmentiert durch Melanoblasten, welche sich in der Cutis aus fixen Bindegewebszellen bilden und ihr Pigment teilweise an die Epidermiszellen abgeben. Ebenso ist es im wesentlichen bei den Vögeln; doch kann das Epitrichium des Embryos selbständig Pigment erzeugen. Bei den Säugetieren haben außer den Bindegewebszellen auch die Epidermiszellen die Fähigkeit gewonnen, Pigment selbständig zu bilden. Im ganzen betrachtet R. die Pigmentierung des Integumentes als eine Schutzvorrichtung des Organismus.

Abgesehen von der Herkunft des Pigments liegen die Tatsachen so, daß die Eigenfärbung der Haut ihren Grund hat in der Einlagerung feiner, gelber, hell- und tiefbrauner oder rötlicher Pigmentkörnchen zwischen und in den Zellen der tieferen Lagen des Stratum germinativum. Dadurch, daß die Zellen des Stratum germinativum allmählich nach außen rücken, finden sich Pigmentreste bis in die äußersten Zellen der Hornschicht hinein. Im Beginne sammeln sich die Pigmentkörnchen in der Regel näher dem Außenpole der Zellen. Der Kern wird freigelassen. Allmählich wird die Ansammlung eine beträchtlichere. Gelöstes Pigment ist weder intercellular noch intracellular vorhanden, sondern immer in Form von Körnchen. So verhält es sich in der ganzen Ausdehnung der Haut. An den stärker gefärbten Hautgegenden ist die Pigmentierung reichlicher, die Farbe der Körnchen eine tiefere. Bei den tief gefärbten Rassen ist der Vorgang derselbe; es ist nur ein gradweiser Unterschied zwischen dem hellhäutigen Europäer und den dunklen Rassen vorhanden. Negerkinder werden hellhäutig geboren. Einige Tage nach der Geburt beginnt darauf die dunklere Pigmentierung in regional bestimmter Weise aufzutreten und sich rasch über den ganzen Körper zu verbreiten. [1])

Für die Beurteilung des Wesens der Pigmentierung ist es wichtig, zu beachten, daß in gewissen pathologischen Fällen die Pigmentierung ausbleibt; man nennt diesen auch bei den Tieren vorkommenden Zustand Albinismus und den Träger einen Albino; sein Gegensatz ist Überpigmentierung.

Am Schlusse des Kapitels der natürlichen Pigmentierung der Haut ist auch ein Blick auf die künstliche Pigmentierung derselben zu werfen, um so mehr, als auf dem Präpariersaale nicht allzu selten Beispiele solcher Pigmentierung vorkommen und als die künstliche Pigmentierung der

1) Die Reihenfolge ist: Ränder der Nägel und Brustwarzen, Zeugungsteile, Kopf (am 5. bis 6. Tage), übrige Teile (Camper). S. auch Collignon, R., La couleur et le cheveu du nègre nouveauné, Bulletins de la société d'Anthropologie de Paris 1895/96.

Haut in der Völkerkunde eine wichtige Rolle spielt. Einen guten in Dorpat beobachteten Fall von sogenannter Tätowierung zeigt Fig. 4 in naturgetreuer Formnachahmung, auf zwei Drittel reduziert. Das Original hat drei Farben, blau, rot und schwarz, und gehört der Haut der Beugefläche des linken Vorderarmes eines erwachsenen männlichen Individuums an, das in Riga gestorben war. Das Pigment wird in solchen Fällen in die durch spitze Instrumente zugänglich gemachte Lederhaut eingerieben.

Beim Weibe kommt Tätowierung seltener vor; doch macht gerade die neueste Zeit hiervon eine merkwürdige Ausnahme. Ist doch Tätowierung des weiblichen Körpers bei einigen Kulturvölkern heute zur Modesache geworden! Die Bemalung geschieht zumeist an den frei getragenen Schultern. Die Muster sind häufig japanischen Ursprunges; nicht selten werden farbenprächtige Schmetterlinge kopiert. Die Einverleibung der Pigmente kann schmerzlos auf elektrischem Wege vollzogen werden.

Fig. 4.

Künstliche Pigmentierung der Haut, in Form einer Tätowierung des linken Vorderarmes eines jungen Mannes. (Dorpater Präpariersaal.)

Riedel und Bälz entdeckten an neugeborenen Mongolenkindern blaue Hautstellen in der Kreuzbeingegend und oft auch in anderen Gegenden. Bälz fand diese „blauen Mongolenflecke" außer bei Japanern auch bei koreanischen, chinesischen und malaiischen Kindern; er hält sie für ein wesentliches Merkmal der ganzen mongolischen Rasse. Auch bei zwei Indianerkindern zeigten sich die erwähnten blauen Flecke. Weitere Beobachtungen haben gezeigt, daß diese Flecke auch bei Kindern der weißen Rasse vorkommen, doch ist der Pigmentgehalt geringer. — Eine sichere Deutung der Befunde ist noch nicht möglich. Sie stellen aber jedenfalls einen letzten Rest aus alter, vielleicht vormenschlicher Zeit dar.

b. Stratum granulosum. Fig. 1, 3, 8.

In den Zellen dieser nur aus wenigen Lagen bestehenden Schicht machen sich die ersten Zeichen der Verhornung geltend. Im Zellkörper finden sich nämlich stark glänzende Körper oder Tropfen von Elëidin (Keratohyalin), einer Übergangsstufe zu Keratin. Indem diese Tropfen zusammenfließen oder sich gelöst haben, entsteht das Stratum lucidum. An Stellen mit dünner Epidermis ist

das Stratum granulosum dünn und von Lücken unterbrochen, während ein Stratum lucidum ganz fehlen kann.

c. Stratum lucidum. Fig. 1, 8.

Eine gleichmäßig glänzende Schicht, welche ebenfalls nur wenige Zellen mächtig ist und aus der vorigen hervorgeht. Ihr folgt das

d. Stratum corneum. Fig. 1, 8.

Breiter als die vorhergehenden, an Stellen mit dicker Epidermis aus vielen platten Schichten bestehend; durchscheinend und farblos oder leicht gelblich, während die Keimschicht gelblichweiße, bräunliche bis schwarzbraune Farbe hat; die Elemente dieser Schicht werden Hornplättchen oder Epidermisschüppchen genannt. In diesen sind unter dem Einflusse der Luft alle nicht verhornten Teile der Zelle vertrocknet, der Kern bis auf Reste untergegangen. Lebensvorgänge finden in diesen Schüppchen nicht mehr statt. Jede Zelle enthält ein feines Keratin-Maschenwerk und eine starke Keratinhülle, so daß platte Hornkapseln aus den einzelnen Zellen geworden sind. Spuren von Intercellularräumen und von verhornten Intercellularbrücken können durch geeignete Behandlungsmethoden nachgewiesen werden. In kaustischen Alkalien quellen die Epidermisschüppchen zu länglich-runden Bläschen auf, an welchen die Wand deutlich zu sehen ist. Das Stratum corneum enthält auch Fett als diffuse Durchtränkung und wird durch Osmiumsäure schwarz gefärbt; nach geschehener Entfettung bleibt die Färbung aus.

Die oberflächlichen Schüppchen schilfern ab, die tieferen rücken nach, die Zellen der Keimschicht verwandeln sich in solche der Hornschicht. Der tägliche Substanzverlust an Hornschüppchen beträgt nach einer (zu hoch gehenden) Schätzung von Moleschott 14 Gramm. Funke dagegen setzt die tägliche Abschuppung auf 6 Gramm (mit 0,71 g Stickstoff) an.

Bei einer Reihe von Säugetieren werden die Zellen der äußeren Schicht nicht einzeln abgestoßen, sondern es kommt zur Ausbildung eines zusammenhängenden Häutchens. Bei den Embryonen mancher Säugetiere umgibt eine feine, besondere Hülle den Körper; unter ihr sieht man deutlich die Haare des Tieres. So besonders schön bei Bradypus (Welcker), weniger vollständig beim Schwein. Diese Schicht, Epitrichium, auch Natternhemd genannt, ist nichts anderes als ie abgehobene oberflächliche Hornschicht.

Adachi, B., Hautpigmente bei dem Menschen und den Affen. Anat. Anz. XXI, 1902. Im Corium der Menschenhaut sind 2 Arten bindegewebiger Pigmentzellen: kleine, meist höher gelegene, und große, meist tiefliegende. — Rabl, H., Untersuchungen über die menschliche Oberhaut und ihre Anhangsgebilde mit besonderer Rücksicht auf Verhornung. Arch. f. mikr. Anat. Bd. 48, 1897. — Weidenreich, F.. Über Bau und Verhornung der menschl. Oberhaut. Arch. f. mikr. Anat. LVI. — Derselbe, Weitere Mitteilungen über den Bau der Hornschicht der menschlichen Epidermis und ihren sogen. Fettgehalt. Arch. f. mikr. Anat. u. Entw. Bd. 57, 1901. — Weski, O., Zur Eleidindarstellung. Anat. Hefte Nr. 54, 1901.

II. Lederhaut, Corium. Fig. 5—16.

Die Lederhaut hat im ganzen eine Dicke von 0,3 bis 2,4 mm und mißt an den meisten Orten 0,5 bis 1,7 mm. Sie besteht aus dem an die Epidermis angrenzenden Corpus papillare und aus der Tunica propria. Beide Schichten sind jedoch nicht scharf voneinander getrennt, sondern gehen ganz allmählich ineinander über. Beide Schichten sind vorzugsweise aus netzartig sich durchflechtenden Bindegewebsbündeln zusammengesetzt, welchen elastische Fasern,

Zellen und glatte Muskelfasern beigemischt sind. Im Corpus papillare sind die Bindegewebsbündel fein und zu einem dichten Geflecht vereinigt, welches sich auch in die Papillen fortsetzt.

In der Tunica propria sind die Bündel gröber und das Geflecht der sich kreuzenden Bündel ist viel grobmaschiger. Die elastischen Fasern umspinnen die Bindegewebsbündel, durchdringen das ganze Gewebe und bilden im Corpus papillare feinere, in der Tunica propria gröbere Netze. Die Zellen sind teils platte und spindelförmige Bindegewebszellen, teils pigmentierte Bindegewebszellen, teils Leukocyten und Fettzellen. Die Muskelfasern, größtenteils der glatten Muskulatur angehörig, ordnen sich nur stellenweise zu zusammenhängenden Schichten, wie in der Tunica dartos des Scrotums, im Warzenhofe und in der Brustwarze, zumeist aber finden sie sich in kleine Bündel verteilt allenthalben in der Lederhaut und stehen hier in näherer Beziehung zu den Haarbälgen. Gestreifte Muskelfasern kommen als Ausstrahlungen der mimischen Muskeln reichlich in der Haut des Gesichts vor.

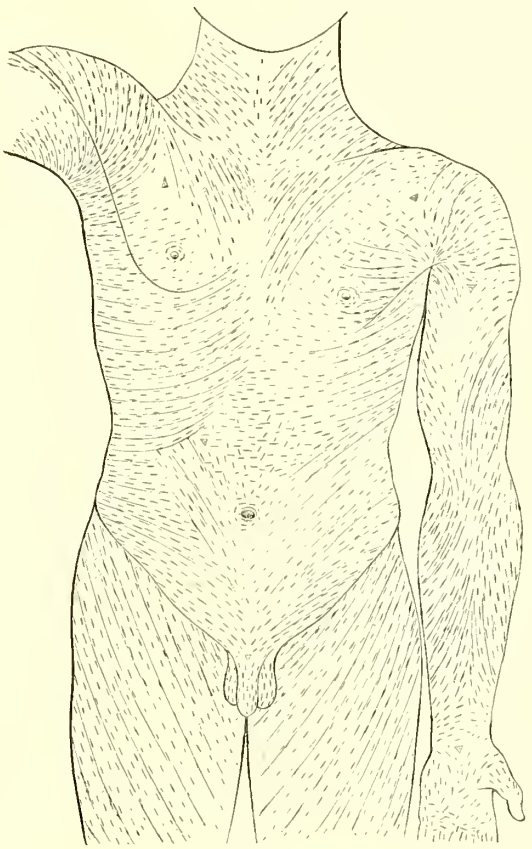

Fig. 5.
Die Spaltrichtungen der Haut. (C. Langer.)

Das bindegewebige Gerüst, aus welchem die Tunica propria besteht, ist aber nicht etwa ein regelloser Faserfilz, sondern es bildet ein wesentlich in der Fläche angelegtes wohlgeordnetes Gitterwerk von bald annähernd rechtwinkeligen, bald rautenförmigen Maschen, welche bei mehr parallelem Verlauf der Bündel sich immer enger gestalten. Durch Spannung der Faserzüge, wie sie durch Gelenkbewegungen veranlaßt wird, können die Züge in fast parallele Anordnung gelegt werden, so daß es unschwer gelingt, gespannte Hautstücke in riemenförmige Stücke zu zerreißen. Bei dem Nachlassen der Spannung kehrt das Gewebe wieder in die Ruhelage zurück.

Mit kegelförmigen Instrumenten, z. B. mit spulrunden Ahlen erzeugte große runde Stiche in der Haut nehmen unmittelbar nach der Zurückziehung des Instrumentes an den meisten Körperstellen eine lineare Spaltform an. Die Spaltrichtungen entsprechen den Hauptverlaufsrichtungen der Bindegewebsbündel der Haut. Siehe Fig. 5.

Wie schon früher bemerkt, befindet sich die Haut auf dem Körper beständig im Zustande einer gewissen Spannung und drückt mit geringer Kraft auf die Unterlage. Diese Spannung ist an dem einen Ort eine allseitig gleichmäßige, an dem anderen eine ungleichmäßige. Wird an einem Ort der ersteren Art ein

kreisförmig aufgezeichnetes Stück Haut ausgeschnitten, so bleibt sowohl die Lochstelle als das ausgeschnittene Hautstück kreisförmig; erstere aber wird größer, letzteres kleiner. Anders ist es an einer Stelle von ungleichmäßiger Spannung. Hier nimmt das kreisförmig ausgeschnittene Hautstück und die Lochstelle elliptische Form an; aber die langen Achsen beider Ellipsen stehen senkrecht aufeinander.

Die besonderen Eigentümlichkeiten des Corpus papillare der Lederhaut sprechen sich, worauf der Name hinweist, in dem Besitze von Papillen aus. Die Papillae corii, Hautwärzchen, sind kleine, halbdurchscheinende, biegsame, jedoch ziemlich feste Erhabenheiten der äußeren Fläche der Lederhaut, von walzen- oder kegelförmiger Gestalt. Sie sind entweder einfach oder laufen in mehrere Spitzen aus und werden einfache und zusammengesetzte Papillen

Fig. 6.

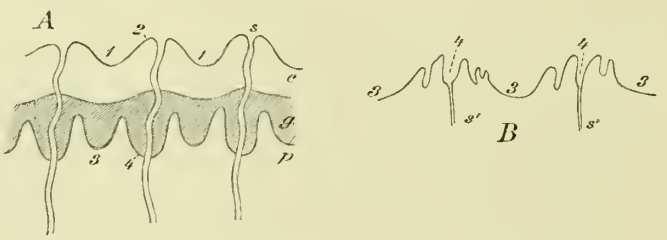

Fig. 7.

Fig. A. **Durchschnitt der leisten- und papillentragenden Haut, senkrecht zum Längsverlauf der Leisten.**
p Papillarkörper der Lederhaut; *g* (dunkel) Stratum geminativum der Epidermis; *c* Stratum corneum derselben. 1 Furche; 2 Kuppe der Hautleiste mit der Mündung eines Schweißkanals *(s)*; 3 Zwischenleistenfurche (Sulcus intercristalis); 4 Sulcus interpapillaris.

$\frac{3}{4}$Fig. B. **Ein ebensolcher Durchschnitt mit mehrfachen Papillen in jeder Papillenreihe.**
Bezeichnung wie vorher; *s'*, *s'* Schweißkanäle. Die Epidermis ist entfernt, nur die Außenseite des Papillarkörpers ist sichtbar.

Fig. 6. **Stückchen Lederhaut eines Fingers nach Entfernung der Epidermis** (bei auffallendem Lichte). Vergr. 15:1. (Nach Photogramm.)

Die breiten dunklen Linien entsprechen den Zwischenleistenfurchen. Die zwischen ihnen befindlichen breiten helleren Streifen zeigen je zwei Papillenreihen; die feinen dunklen Längslinien zwischen je zwei Papillenreihen sind die Sulci interpapillares, welche die Schweißdrüsengänge zu ihrer Bahn benutzen.

genannt. Eine andere Einteilung unterscheidet Gefäß- und Nervenpapillen; jene enthalten eine Gefäßschlinge, diese außer letzterer ein nervöses Terminalkörperchen, ein sogenanntes Tastkörperchen. Papillen mehr oder minder hoher Art sind fast über den ganzen Körper zerstreut und sitzen häufig auf besonderen Hervorragungen: Papillenstöcken und Leisten der Lederhaut. Ungemein zahlreich sind die Papillen auf der volaren Handfläche und an der Fußsohle. Sie sitzen hier zugleich auf jenen regelmäßig angeordneten, 0,2 bis 0,7 mm breiten, 0,1 bis 0,4 mm hohen langgestreckten Erhabenheiten, den Leisten der Lederhaut, die nichts anderes sind als langgestreckte Papillenstöcke. Auf diesen Leisten erheben sich die Papillen in zwei Hauptreihen. Zwischen den beiden Papillenreihen ziehen in regelmäßigen Abständen die Schweißgänge senkrecht zur Oberfläche. Fig. 6, 7.

Dem Angegebenen entsprechend sind an allen Stellen, welche sich durch den Besitz von regelmäßigen Leisten auszeichnen, zwei Furchenarten an der

Fig. 8. Schnitt durch die Haut von der Fußsohle des Menschen. Übersichtsbild.
Der Schnitt verläuft senkrecht zur Richtung der Hautleisten.

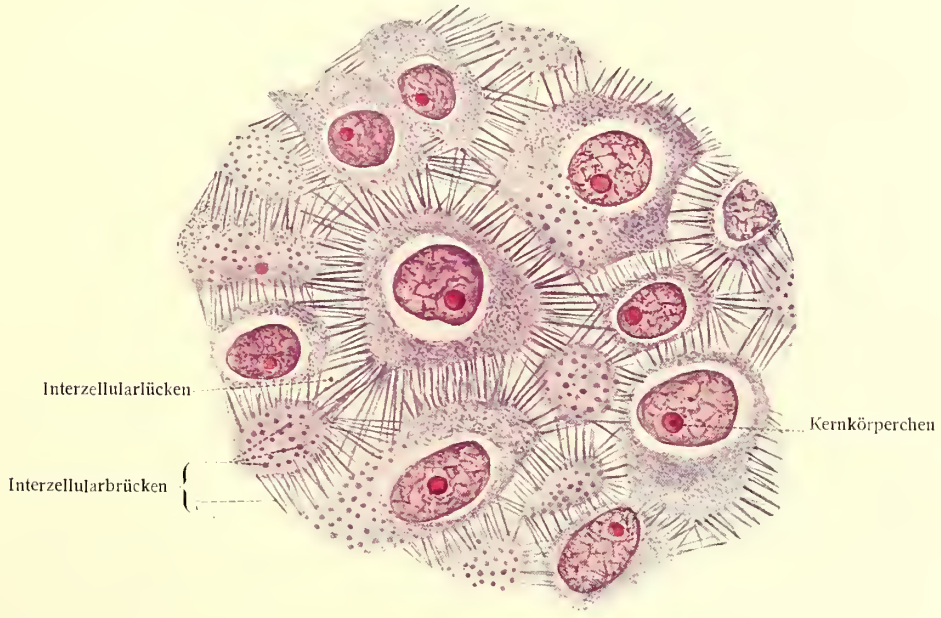

Fig. 9. Interzellularbrücken und Interzellularlücken. Schnitt durch die Epidermis des Menschen.
Die Interzellularlücken sind etwas erweitert; die **Ranvier**'schen Knötchen der Interzellularbrücken sind wohl deswegen nicht vorhanden. 1000:1.

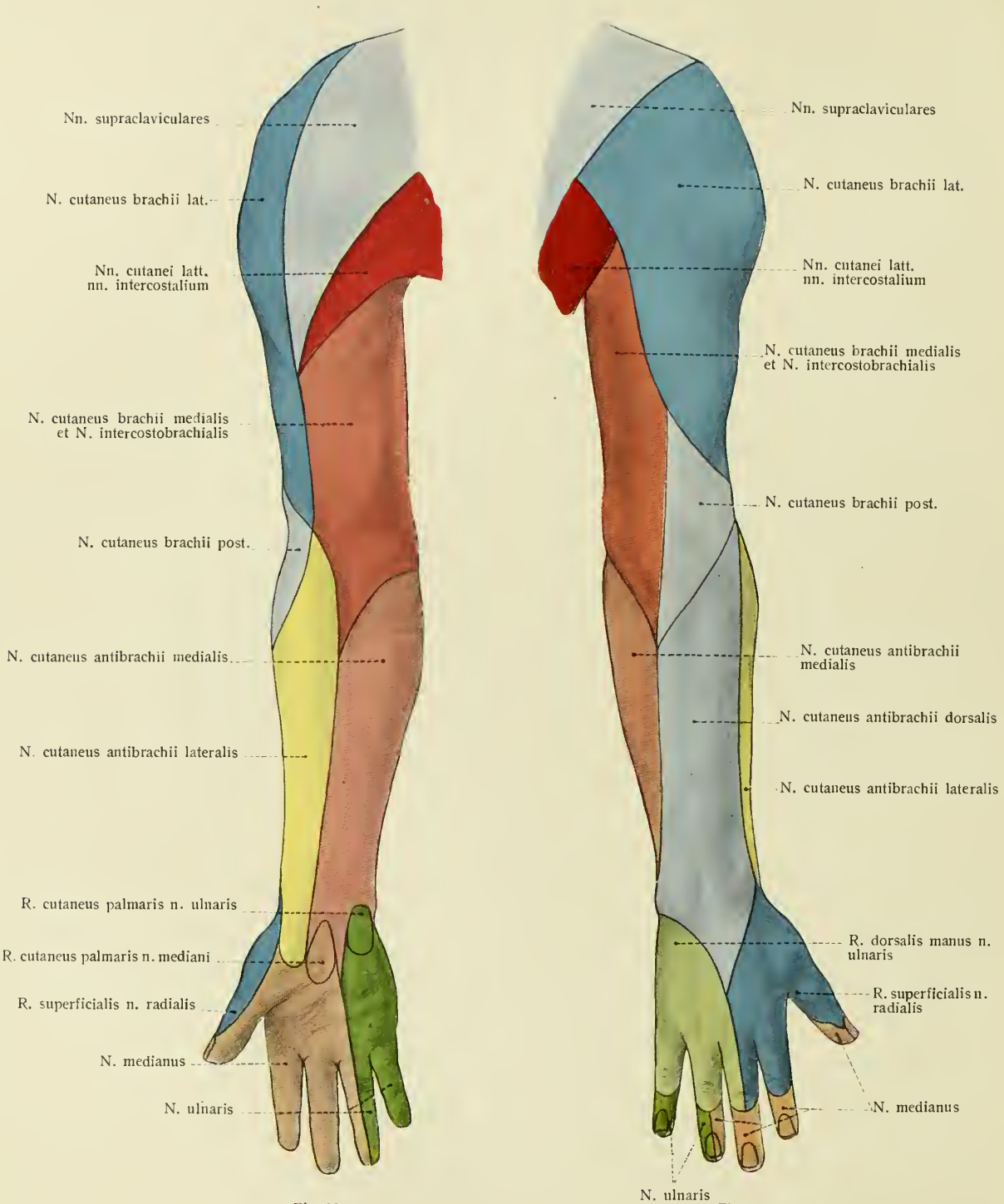

Fig. 10, 11. Hautnervengebiete der rechten oberen Extremität.
Fig. 10 volare Fläche; Fig. 11 dorsale Fläche.

Oberfläche des Corpus papillare enthalten; eine Furchenart hat zwischen den Leisten (Sulci intercristales), die andere zwischen den Papillenreihen (Sulci interpapillares) ihre Lage (Fig. 12). Beide Arten von Furchen werden notwendigerweise von ebenso gestalteten unteren Vorsprüngen der Epidermis ausgefüllt, sowie auch sämtliche Papillen in Höhlungen der Epidermis hineinragen. Jene unteren Vorsprünge der Epidermis, welche den Furchen der Lederhaut entsprechen, sind demnach teils interkristale, teils interpapillare Vorsprünge; an letzteren haften die Ausführungsgänge der Schweißdrüsen. Die interkristalen Furchen der Lederhaut sind auch an der äußeren Oberfläche der Epidermis als Furchen ausgeprägt, Sulci cutis, während die interpapillaren Furchen von den epidermalen Zellenlagern vollständig überwölbt und daher äußerlich nicht gesehen werden. Wohl aber sind die Mündungen der Schweißdrüsen, Pori sudoriferi, als kleine Eindrücke in den Wülsten sichtbar, welche zwischen den interkristalen Furchen ihre Lage haben und also je einer Leiste mit zwei Papillenreihen entsprechen. Sehr dicht stehende Papillen tragen die Labia minora, die Clitoris, der Penis, die Papilla mammae. Die Höhe der Papillen beträgt im Mittel 55—100 μ. Die längsten von 110—225 μ finden sich an dem Handteller und der Fußsohle. Die Breite der Papillen ist gewöhnlich $^3/_4$ oder $^1/_2$ der Länge.

An gewissen Stellen des Handtellers und der Fußsohle springt die äußere Haut in Form größerer Hügel von länglicher oder rundlicher Form vor und erzeugt so die Tastballen, Toruli tactiles, der betreffenden Gegenden (s. den eigenen Körper). Jeder dieser Hügel ist stärker mit Fettgewebe unterpolstert, doch kommen in diesem Fettpolster auch zahlreichere Gruppen von Vater-Pacinischen Terminalkörperchen vor; ferner entspricht jedem Tastballen eine Oberflächenvergrößerung des betreffenden Hautgebietes.

Man unterscheidet Tastballen dreier Ordnungen; oder distale, intermediäre und proximale, auch terminale, metakarpale (metatarsale) und karpale (tarsale) Tastballen genannt.

a) Terminale Tastballen.

Ihrer besitzt die menschliche Hand fünf, je einen für die volare Fläche des Nagelgliedes eines jeden Fingers. Sie kommen für den Tastapparat um so mehr in erster Linie in Betracht, als sie nicht allein an den Enden der beweglichen Finger, d. i. an den mit der größten Exkursionsfähigkeit ausgestatteten Endausläufern der ganzen Extremität vorkommen und am reichsten mit Nerven ausgestattet sind, sondern auch, weil ihnen in der Nagelplatte ein wichtiger Gegensatz gegenüberliegt, welcher mit Nachdruck die volare Funktion in den Vordergrund stellt. Ebenso besteht ein Gegensatz in der Blutabfuhr; die volare Seite ist in dieser Hinsicht die Nerven-, die dorsale die Blutseite der Extremitäten (s. Abt. III, S. 395).

b) Metakarpale Tastballen.

Ihrer sind an der menschlichen Hand nur drei deutlich unterscheidbar. Sie haben ihre Lage im vorderen Teil der Haut der Hohlhand, unmittelbar hinter den interdigitalen Spalten der vier ulnaren Finger, gehören also auch dem basalen Gebiet der ersten Fingerglieder an. Ihre Form ist länglich, spindelartig. Der entsprechende Tastballen zwischen Daumen und Zeigefinger ist als gesonderter Wulst und gesonderte Zeichnung nicht wahrnehmbar, sondern mit dem radialen Karpalballen in eins zusammengeflossen.

c) Karpale Tastballen.

Ihrer sind zwei vorhanden, ein radialer und ein ulnarer; sie entsprechen dem Daumen- und Kleinfingerballen, sind aber gegenüber den bei den Affen vorhandenen Gebilden sehr reduzierte Erscheinungen. Überhaupt sind die Tastballen der Affen, abgesehen von den Anthropoiden, welche sich bereits dem Menschen nähern, viel augenfälliger, als die des Menschen.

Am Fuße kehren entsprechende Verhältnisse wieder.

Auf den Tastballen zeigen die Cutisleisten besondere Anordnung. Außerhalb der Tastballen, im intermediären Gebiete der Hand und des Fußes, ist die quere Richtung der Leisten vorherrschend. Auf den Tastballen selbst aber ist die kreisförmige und die longitudinale Richtung eine häufige Erscheinung. Infolge dieser Richtungsveränderung treten die Tastballen um so deutlicher als Besonderheiten hervor.

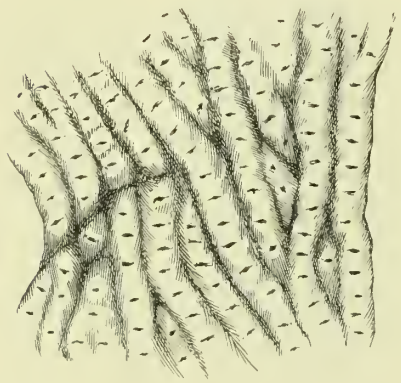

Fig. 12.

Fig. 12. **Cristae und Sulci cutis von der Volarfläche des Daumens** (mit Epidermisbedeckung.) 10:1. Man übersieht die Anordnung der Leisten, wie sie teilweise parallel miteinander verlaufen, teilweise schräg gegeneinander stoßen. Die Schweißdrüsenöffnungen treten als kleine Querfurchen hervor.

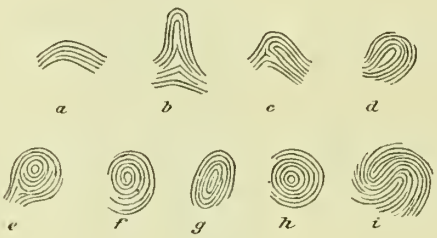

Fig. 13.

Fig. 13. **Die verschiedenen Formen der Leisten der Fingerbeeren.** (Purkinje.)

a Striae transversae; *b* Stria centralis; *c* Stria obliqua; *d* Sinus obliquus; *e* Amygdala; *f* Spirula; *g* Ellipsis; *h* Circulus; *i* Vortex duplicatus.

Am längsten bekannt sind die meist Tastrosetten benannten Leistengruppen der Fingerbeeren, d. h. der terminalen Tastballen der Finger. Purkinje unterschied hier folgende 9 Formen: Flexurae transversae, Stria centralis, Stria obliqua, Sinus obliquus, Amygdala, Spirula, Ellipsis, Circulus, Vortex duplicatus. Hierzu kommt nach den Untersuchungen von A. Kollmann noch die 10. Form als Längsleisten-Gruppe oder Simiadentypus (s. Fig. 12, 13).

Da mehrere dieser Formen einander nahestehen, lassen sich folgende fünf als Hauptformen bezeichnen: die Querleisten, der Längsbogen, die Längsstreifen, der Kreis, der Wirbel.

Besonders interessante Ergebnisse erzielte die über die ganze Klasse der Säuger sich ausdehnende vergleichende Untersuchung. Nach H. Klaatsch tritt das an der menschlichen Hand bekannte Liniensystem in der Reihe der Säugetiere zuerst auf bei den Beuteltieren und nimmt zunächst nur ganz beschränkte Bezirke ein. Dies geschieht an denjenigen Stellen, welche beim Gliedergebrauch in bevorzugter Weise mit den Gegenständen der Außenwelt in Berührung treten, d. h. auf der Höhe der Ballen (Dasyurus). Von hier aus nimmt das Liniensystem nach und nach die ganzen Ballen in Beschlag (Didelphys), indem es die ursprünglich vorhandenen Warzen verdrängt. Endlich werden auch die intermediären Flächen von Tastleisten bedeckt (Phalangista).

Gleichzeitig tritt auf der Höhe der Ballen eine verwickeltere Anordnung der Leisten auf (Aufrollen zum Bogen, Kreis, Wirbelbildung). Doch nicht bei allen höheren Ordnungen kommt es zur Linienbildung.

Am ursprünglichsten verharren die Carnivoren. Die Warzen können jedoch zu Pseudo-Gyri aufgereiht sein. Den Zustand, in welchem nur die Kuppe der Ballen mit Linienfeldern bedeckt ist, führen die Nagetiere fort (Sciurus) und erreichen in der zapfenartigen Ausbildung dieser Bezirke einen eigenartigen Typus (Muriden). Manche Nagetiere scheinen primitive, linienlose Zustände zu besitzen. Nur eine Reihe führt zum Menschen und umfaßt die Beutler (Phalangista), Prosimier und Primaten.

Natürlicherweise kommen die Tastballen nur zu ihrer funktionellen Bedeutung durch die reiche Verbindung mit dem Nervensystem. An und für sich bedeutet die Gyrifizierung der Haut nur

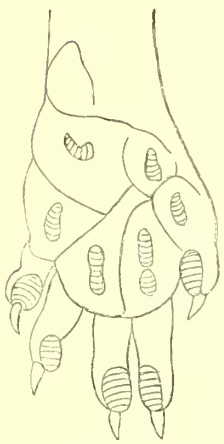

Fig. 14.

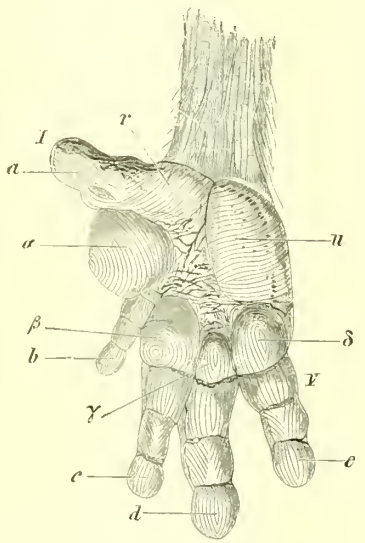

Fig. 15.

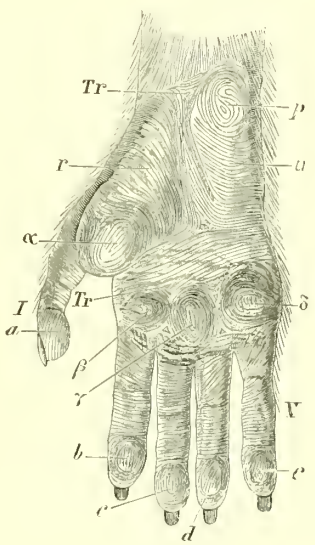

Fig. 16.

Fig. 14. **Vola sinistra von Dasyurus macrurus.**
Auf der Höhe der Ballen sind die kleinen Linien- oder Leistenfelder sichtbar.

Fig. 15. **Vola dextra von Stenops tardigrada.**
I—V die fünf Phalangen. *a* bis *e* die terminalen Tastballen; *α* bis *δ* die metakarpalen Tastballen, davon der mächtige erste um so auffallender, als der Index minimale Größe besitzt; *r* und *u* radialer und ulnarer Tastballen.

Fig. 16. **Vola dextra von Cynocephalus leucophaeus.**
Vollständige Liniierung der Vola. Auf der Höhe der deutlich hervortretenden Tastballen verwickelte Figuren. Trigona an den Stellen, wo Liniensysteme aneinander grenzen. (H. Klaatsch.)

eine besondere Wachstumsrichtung innerhalb des zuständigen Epithelgebietes. Denn es wurde schon darauf aufmerksam gemacht, daß der Papillarkörper der Haut Faltungsvorgängen im wachsenden Epithel seine Entstehung verdankt.

Nicht nur an der Hand und auf dem Fuße kommen Tastliniensysteme zur Ausbildung; auch am Greifschwanze von Affen sind dieselben beobachtet.

Eine regelmäßige Gestaltung ähnlicher Art kommt auch bei anderen Sinnesorganen zum Ausdruck, so im Geschmacksorgan (Papilla foliata) und im Gehörapparat (Cristae acusticae, Cortisches Organ).

Nußbaum, M., Zur Rückbildung embryonaler Anlagen. Arch. f. mikr. Anat. Bd. 57, 1901; Papillen der Conjunctiva sclerae von Vogelembryonen. — Wilder, H. H., Of the Disposition of the Epidermic Folds upon the Palms and Soles of Primates. Anat. Anz. XIII, 1897.

III. Unterhautgewebe, Tela subcutanea. Fig. 8.

Von der inneren Fläche der Tunica propria erstrecken sich stärkere weißliche Faserzüge in die Tiefe, welche die Haut an die Fascien oder an das Periost

befestigen. Man nennt diese verbindenden Faserzüge Retinacula cutis. An gewissen Orten gestalten sich diese Retinacula zu derben Strängen und Platten. Bindegewebige Fortsätze begleiten auch die das subkutane Gewebe durchziehenden Gefäße, Nerven, Drüsengänge, Haarbälge.

Durch seitliche Verbindungen der Retinacula miteinander werden kleinere oder größere Räume hervorgebracht, welche meist von Fettgewebe erfüllt sind. So kommt es zur Ausbildung eines mehr oder weniger dicken Fettlagers, der Fetthaut, Panniculus adiposus. Der Panniculus adiposus kann durch starke, horizontal ziehende bindegewebig-elastische Blätter in flächenhafte Abteilungen geschieden werden.

Am Schädelgewölbe, an der Stirn und Nase hat der Panniculus adiposus 2 mm Dicke, erreicht an den meisten übrigen Gegenden des Körpers 4—9 mm, bei fettleibigen Personen nicht selten 30 mm und mehr, Hände und Fußrücken ausgenommen, an welchen die Zunahme geringer ist. An gewissen Stellen sind besondere Fettanhäufungen vorhanden, so das Corpus adiposum buccae (Abt. III, S. 100), so in der Fossa supraclavicularis, in der Achselhöhle, Leistengegend, am Mons pubis, in der Fossa ischiorectalis, in der Kniekehle. Eine kräftige Ausbildung erfährt der Panniculus adiposus ferner bei gut genährten Individuen an der Brust, in der Umgebung der Milchdrüsen, an den Wangen, am Bauch, in der Gesäßgegend, auch am Oberschenkel und an den Armen.

So bildet das Unterhautfettpolster eine gewaltige Vorratsstätte aufgespeicherten Materials, dessen sich der Organismus nach Bedürfnis bedienen kann, um es zur Verbrennung, Ablagerung an anderen Orten zu bringen oder für Sekretionszwecke zu benützen.

Zur Ausbildung eines kräftigen Panniculus adiposus ist das weibliche Geschlecht im allgemeinen geneigter als das männliche. Es wurde schon erwähnt, daß das Gewicht der Fetthaut im ganzen sehr beträchtliche Werte erreicht (s. oben S. 4). Übermäßige Fettentwicklung besteht in der sogenannten Steatopygie der Hottentottenweiber, bei welchen das Gesäß sich durch Fettbildung zu einem ungeheuren Umfange entwickelt, der auch auf die Hüft- und Oberschenkelgegend sich fortsetzt.

Nicht an allen Stellen des Körpers nimmt jedoch das subkutane Gewebe Fett auf; es gibt dauernd fettlose oder sehr fettarme Gebiete der Subcutis; so an den Augenlidern, am Penis, am Scrotum, an der Clitoris, an den Labia minora. Wenig Unterhautfettgewebe ist auch in der Haut des äußeren Ohres, der Nase, der Lippen enthalten.

An gewissen Stellen besteht das subkutane Gewebe wesentlich aus glatter Muskulatur, so am Scrotum, wo es den Namen Fleischhaut, Tunica dartos erhalten hat; ebenso in den vorderen Teilen des Mittelfleisches (Perineum).

Besondere Gebilde der Subcutis sind deren Schleimbeutel, Bursae mucosae subcutaneae. Sie kommen an Orten zum Vorschein, wo die Innenfläche der Haut an Knochen- oder Knorpelvorsprüngen Reibungen unterliegt. Sie sind größere einfache oder gekammerte Räume im Unterhautbindegewebe, welche klebrige Flüssigkeit enthalten und eine bindegewebig-elastische Umwandung besitzen. Endotheliale Bekleidung der übrigens glatten, mit vielen Unebenheiten versehenen Innenfläche fehlt oder ist nur spurweise vorhanden. Ihre Gestalt ist platt-rundlich oder ellipsoidisch.

Sie sind zum größten Teil in der Muskellehre genannt worden, sollen hier aber noch einmal übersichtlich zusammengestellt werden.

Ein konstantes oder doch häufiges Vorkommen zeigen die folgenden:

Bursa subcutanea anguli mandibulae;
„ „ praementalis (unter dem Kinn gelegen);
„ „ prominentiae laryngeae;
„ „ sacralis;
„ „ coccygea;
„ „ olecrani;
„ „ trochanterica;
„ „ praepatellaris;
„ „ infrapatellaris;
„ „ calcanea.

Andere häufig vorkommende subkutane Schleimbeutel sind:

Bursa(ae) subcutanea(ae) acromialis;
„ „ spinae scapulae;
„ „ epicondyli humeri lat. et medialis;
„ „ metacarpophalangeae dorsales;
„ „ digitorum dorsales;
„ „ spinae iliacae ant. sup.;
„ „ condylorum femoris;
„ „ „ tibiae;
„ „ tuberositatis tibiae;
„ „ cristae tibiae (es können mehrere aufeinander folgen);
„ „ malleoli lat. et medialis;
„ „ tuberositatis ossis metatarsalis V.;
„ „ dorsales digitorum pedis.

Alle diese Schleimbeutel haben außer der morphologischen eine große praktische Bedeutung, da sie zu großen Geschwülsten Veranlassung geben können.

Einen Gegensatz zu diesen Substanzerweichungen der Haut bilden die auf äußere langdauernde Einwirkungen zu stande kommenden Verknöcherungen. An verschiedenen Stellen der Lederhaut, welche langdauernder Druckeinwirkung ausgesetzt waren, sind Ossifikationen beobachtet worden. Hierher gehören die sogenannten Exerzierknochen der Haut.

10. Gefäße der Haut. Fig. 17, 18.

Die Ursprünge der Hautarterien aus den tiefen Gefäßen sind (wie Manchot[1]) zeigte) in manchen Gebieten starken Schwankungen unterworfen; auch die Austrittsstellen aus den Muskellagern zeigen häufigen Wechsel. In den Verbreitungsgebieten und Richtungsverhältnissen dagegen herrscht große Regelmäßigkeit.

Die metamere Form des Arteriensystemes kommt naturgemäß auch in der Anordnung der Hautgefäße zur Geltung. Zeigt die Haut auch keine metameren Unterbrechungen, so teilt die Verbreitung ihrer Gefäße und Nerven dennoch das ganze Gebiet der Haut in Dermatomeren ab, die begreiflicherweise am Rumpfe am deutlichsten sich ausprägen. Keineswegs jedoch geschieht die Ausbreitung der segmentalen Hautarterien im Sinne von Endarterien (siehe Abt. III, S. 218); denn es fehlt nicht an Anastomosen mit den Nachbargefäßen. Die Hautäste der Rami posteriores aus den Aa. intercostales, lumbales, sacrales laterales, die durchbohrenden Hautzweige der Interkostal- und Lendenarterien im seitlichen Brust- und Bauchgebiet kommen alle zwischen je zwei Wirbelrippensegmenten zum Austritt aus der Muskellage; sie breiten sich in der Haut parallel den Rippen aus. Auch im vorderen Brustgebiet ist die metamere Gliederung

1) Die Hautarterien des menschlichen Körpers. Leipzig, F. C. W. Vogel. 1889.

teilweise noch erkennbar; doch treten hier, sowie im vorderen Bauchgebiet Modifikationen zutage; solche erleidet auch das Hautgefäßgebiet im Bereich des M. trapezius. Im vorderen Brust- und Bauchgebiet wird durch den starken Ramus cutaneus der A. mammaria interna im II. Interkostalraum das metamere Bild zum großen Teil verwischt.

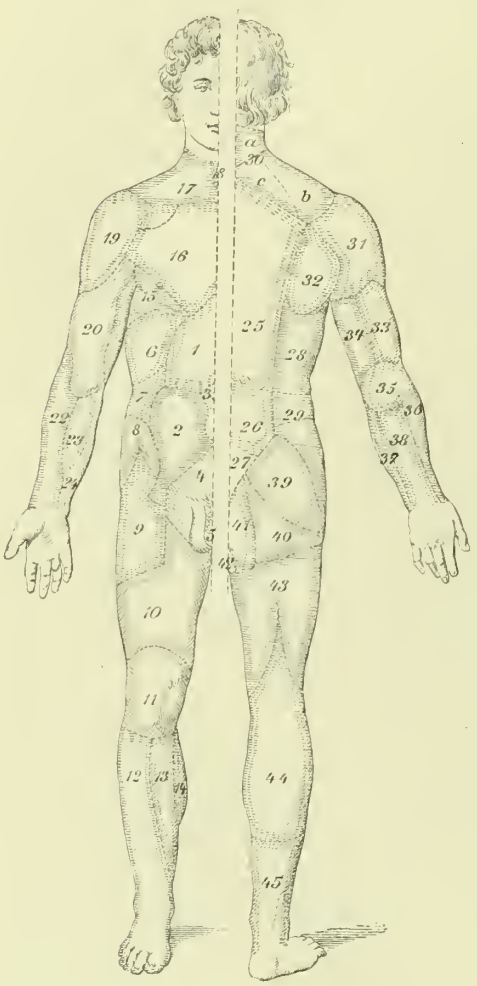

Fig. 17.

1. Hautgebiet der A. epigastrica superficialis superior,
2. „ „ A. epigastrica superficialis inferior,
3. „ „ A. epigastrica superior und inferior,
4. „ „ Aa. pudendae externae,
5. „ „ Aa. dorsales penis,
6. „ „ Rr. cutanei laterales aus den Aa. intercostales,
7. „ „ Rr. cutanei laterales aus den Aa. lumbales,
8. „ „ A. circumfl. ilium superficialis,
9. „ „ A. profunda femoris (Aa. circumflexae femor.),
10. „ „ A. femoralis,
11. „ des Rete superficiale genu,
12. „ der A. tibialis anterior,
13. „ „ A. tibialis posterior,
14. „ „ A. poplitea (Aa. surales),
15. „ „ A. thoracalis lat.,
15a. „ „ A. thoracoacromialis,
16. „ „ Rr. cutanei der A. mammaria int.,
17. „ des Truncus thyreocervicalis,
18. „ der A. thyreoidea superior,
19. „ „ A. deltoidea subcutanea anterior,
20. „ „ A. brachialis,
21. „ „ A. collateralis ulnaris superior,
22. „ „ A. radialis,
23. „ „ A. mediana,
24. „ „ A. ulnaris,
25. „ „ Rr. posteriores aus den Aa intercostales,
26. „ „ Rr. posteriores aus den Aa. lumbales,
27. „ „ Rr. posteriores aus den Aa. sacrales,
28. „ „ Rr. cutanei posteriores der Aa. intercostales
29. „ „ Rr. cutanei posteriores der Aa. lumbales,
30. „ des Truncus thyreocervicalis,
    a) der A. cervicalis superficialis,
    b) der A. transversa scapulae,
    c) der A. transversa colli,
31. „ der A. deltoidea subcutanea posterior,
32. „ „ A. circumfl. scapulae superficialis,
33. „ „ A. collateralis radialis,
34. „ „ A. collateralis ulnaris superior,
35. „ des Rete cubitale,
36. „ der A. radialis,
37. „ „ A. ulnaris,
38. „ „ A. interossea dorsalis et volaris,
39. „ „ A. glutaea superior,
40. „ „ A. glutaea inferior,
41. „ „ A. pudenda interna,
42. „ „ A. obturatoria,
43. „ „ Rr. perforantes der A. profunda femoris,
44. „ „ A. poplitea,
45. „ „ tibialis anterior und posterior.

Übersichtsschema der Hautarteriengebiete. (C. Manchot und G. Schwalbe.)

Im Bauchgebiet bedingen die Aa. epigastricae superficiales superior und inferior, sowie die Rami abdominales der Aa. pudendae externae als Längsgefäße gewisse Abweichungen, indem sie die Querrichtung kreuzen. Sie teilen diese Besonderheit mit allen übrigen Längsgefäßen (siehe hierüber Abt. III, S. 211).

Manche Besonderheiten im Verlauf der Hautarterien lassen sich auf entwicklungsgeschichtliche Momente zurückführen, so der absteigende Verlauf der Hautarterien des Nackens, der auf- oder absteigende Verlauf der Hautarterien des Vorderhalses, die Arterienversorgung des äußeren Ohres, der äußeren Geschlechtsorgane. Auch das Hervorsprossen der Extremitäten übt auf deren Hautarterien

einen richtenden Einfluß aus. Doch wird die Haut derselben keineswegs von einer einzigen oder nur wenigen größeren Hautarterien versorgt, vielmehr nimmt eine sehr große Zahl kleinerer Hautarterien im ganzen Verlauf der Hauptgefäße von letzteren ihren Ursprung; für die Richtung dieser aber sind die Wachstumsvorgänge in der Haut von großem Einfluß Im ganzen aber läßt sich die Arterienverbreitung in der Haut teils auf die metamere Gliederung des Arteriensystemes, teils auf besondere Wachstumsverhältnisse einzelner Körperteile zurückführen.

Die Anordnung der Venen-, Lymphgefäß- und Nervenstämme der Haut zeigt im allgemeinen eine große Übereinstimmung mit den Verhältnissen ihrer Arterien, um so größer, je mehr die metamere Grundlage hervortritt. Je mehr aber spätere Wachstumsverhältnisse eingreifen, um so geringer pflegt die Übereinstimmung zu sein.

Eine Untersuchung von W. Spalteholz[1]) über die Hautgefäße gibt eingehenderen Aufschluß über die feinere Verteilung der Blutgefäße in der Haut. Man kann die Arterien der Haut in zwei Arten einteilen. Die einen sind unmittelbare Äste großer Arterienstämme und verzweigen sich durchaus oder hauptsächlich in der Haut, z. B. die A. epigastrica superficialis (inferior); ein anderer Teil gehört nur in seinen Endverzweigungen der Haut an, während die eigentlichen Stämmchen vorher beträchtliche Äste an andere Organe, namentlich an die Muskeln abgeben, z. B. die Äste der Aa. glutaeae.

Je nach der Anordnung der Gefäße und ihrer Äste lassen sich zwei Hauptformen der Gefäßverzweigung unterscheiden.

1. Die seltenere Form macht sich dadurch geltend, daß eine größere Anzahl von Arterien ziemlich gleichen Kalibers senkrecht aus der Tiefe hervortritt und in die Fettschicht eindringt. Nach kurzem Verlauf löst sich jede Arterie in mehrere Äste auf, welche auseinanderweichend gegen die untere Fläche des Corium hinziehen, in dessen unterste Schichten sich eingraben und mit den Ästen benachbarter Gefäße Verbindungen eingehen. Aus diesen gröberen Anastomosen erster Ordnung entspringen etwas feinere Zweige, welche miteinander und mit Nachbarzweigen sich verbinden, sich wieder teilen und verbinden, dadurch engere Anastomosen zweiter Ordnung herstellen, bis ein Netz, das kutane Netz, gebildet ist, welches teilweise in derselben Ebene, teilweise etwas höher gelegen ist, als die ersteren. So verhält es sich am Gesäße, an dem Handteller und der Fußsohle.

2. Die viel häufigere, gewöhnliche Gefäßverteilung ist dadurch gekennzeichnet, daß die Hauptstämmchen wesentlich geringer an Zahl sind und meist einen viel längeren Verlauf haben. Doch entwickelt sich auch aus ihnen schließlich ein weiteres Anastomosennetz erster, ein engeres Anastomosennetz zweiter Ordnung und das kutane Netz. Gleichwohl ist die Zahl der zuführenden Arterien und ihr Kaliber für die Flächeneinheit der Haut an den einzelnen Stellen verschieden. An Stellen, die häufig äußerem Druck ausgesetzt sind (Handteller und Fußsohle, aber auch Glutäalhaut), sind Zahl und Kaliber größer als an anderen Stellen; auch ist an diesen Stellen das kutane Netz am dichtesten. Da nun überall reichliche Anastomosen stattfinden, so sind die zuführenden Arterien der Haut sicherlich keine Endarterien. An der Fußsohle gehen aus dem kutanen Netz Zweige nach außen, die sich baumförmig verästeln und wiederum miteinander verbinden. Die Anastomosenbögen liegen etwa in der Höhe zwischen dem mittleren und äußeren Drittel der Dicke des Corium oder noch etwas höher; so bilden sie ein subpapilläres Netz, dessen einzelne Gefäßchen teilweise in der Richtung der Hautleisten verlaufen. Der Flächeninhalt seiner Maschen beträgt durchschnittlich 0,31 Quadratmillimeter. Alle Gefäße, welche zu den Papillen gehen, entspringen aus den Anastomosenbögen des subpapillären Netzes stets in Ge-

1) Spalteholz, W., Die Verteilung der Blutgefäße in der Haut. Arch. f. Anat. u. Phys. 1893.

stalt kleinster Stämmchen, deren Äste meist eine kurze Strecke in der Richtung der Papillenreihen verlaufen, ohne Anastomosen einzugehen; sie entsenden ihre feinen Reiser in die Papillen. Die kleinen aus dem subpapillären Netz kommenden Hautgefäße (Arteriolae subpapillares) sind also Endarterien; das von ihnen versorgte Gebiet beträgt im Mittel 0,16 Quadratmillimeter. Fig. 18.

Das subpapilläre Netz findet sich auch an anderen Körperstellen, doch sind die Maschenräume durchschnittlich etwas größer (wenigstens an der Haut des Unterschenkels und Gesäßes).

Das venöse Blut, welches aus den Papillarschlingen kommt, durchläuft an der Fußsohle mehrere Netze. Von diesen liegt das oberste dicht unter den Papillenreihen, deren jeder eine Längsvene entspricht (Venae subpapillares), die mit den benachbarten durch Queräste verbunden wird. Dicht unter diesem liegt ein zweites Netz, das mit dem äußersten durch schräge Äste in Verbindung steht. Ein drittes Venennetz findet sich in der unteren Hälfte des Corium; seine Maschen sind unregelmäßig und meist größer als die der beiden Außennetze. Die einzelnen Venen haben meist feine Begleitvenen als Hauptmerkmal. Hier sind die Venen häufig auch Begleiter der Arterien. Das vierte venöse Netz liegt an der Grenze zwischen Corium und Tela subcutanea, teils dicht über, teils dicht unter der Schweißdrüsenlage. Auch hier sind feine Begleitgefäße, meist venöser Art, vorhanden. Von den Arterien aber verlaufen die Venen hier meist getrennt.

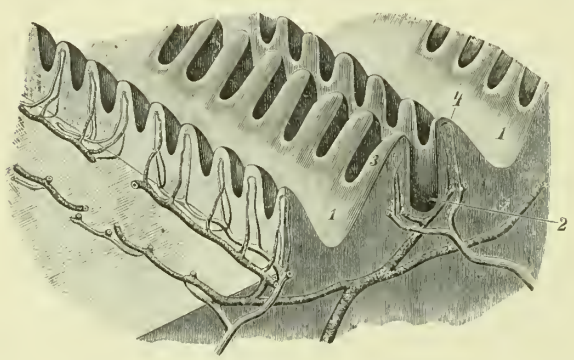

Fig. 18.

Oberster, das Corpus papillare corii darstellender Teil des Spalteholzschen Modells, ohne Epidermis. 50:1.
1 Zwischenleistenfurche, auch an der epidermisbedeckten Haut als Furche sichtbar; 2 Sulcus interpapillaris, zwischen den beiden Papillenreihen je einer Leiste gelegen. In dieser Furche steigen die Ausführungsgänge der Schweißdrüsen nach oben; 3 u. 4 die beiden Papillenreihen, welche den Sulcus interpapillaris zwischen sich fassen. Die untere Fläche der zugehörigen Epidermis zeigt natürlich das entgegengesetzte Relief.

Ringmuskelfasern finden sich an den arteriellen Gefäßen bis zur Mitte des Corium, an den Venen bis an das vierte Netz, in dem auch Klappen vorzukommen scheinen.

Die Tela subcutanea wird in zweierlei Weise versorgt. Der tiefe Teil des Fettlagers erhält sein Blut durch Äste, die von den Stämmchen abgehen, während sie das Fettlager durchziehen; der oberflächliche Teil erhält sein Blut durch kleine rückläufige Gefäße des Corium; beiderlei Gefäße anastomosieren teilweise miteinander.

Lymphgefäße der Haut.

Über die größeren Lymphgefäße der Haut siehe Gefäßlehre.

In der Lederhaut bilden die Lymphgefäße ein dichtes äußeres, dem Corpus papillare angehöriges Netz feinerer Gefäßchen, welches in der Tiefe in ein weitmaschiges Netz stärkerer Gefäße übergeht. Von Teichmann wurde zuerst nachgewiesen, daß von dem feineren Außennetze Lymphgefäße auch in die Papillen eindringen, welche in der halben Höhe derselben zu endigen pflegen und den axialen Lymphgefäßen der Darmzotten (Zottensinus) entsprechen. Klappen

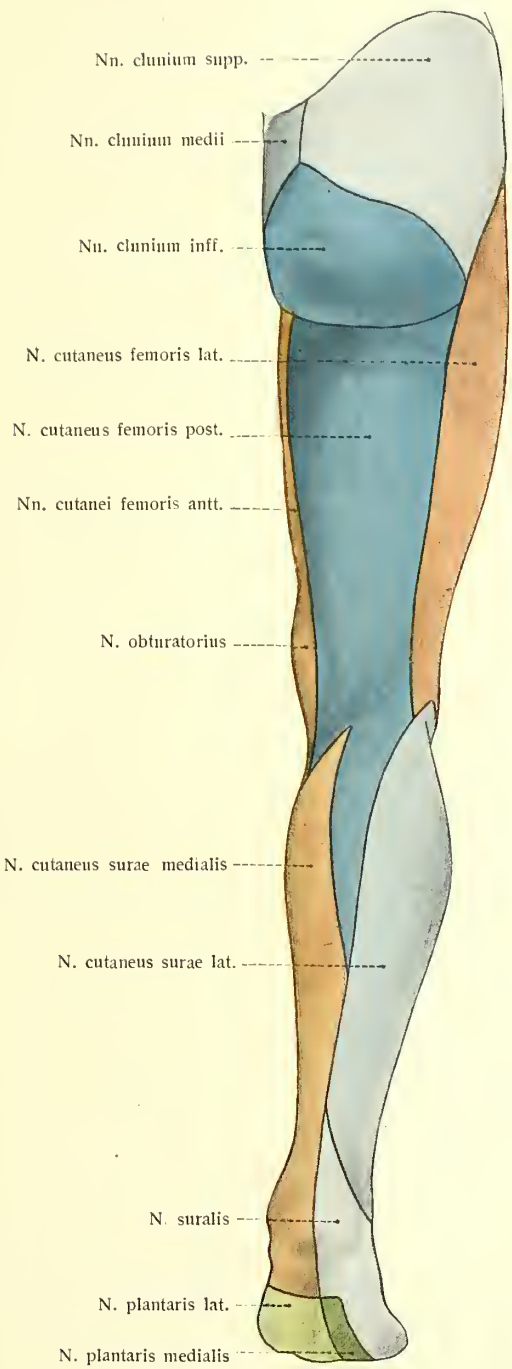

Fig. 19

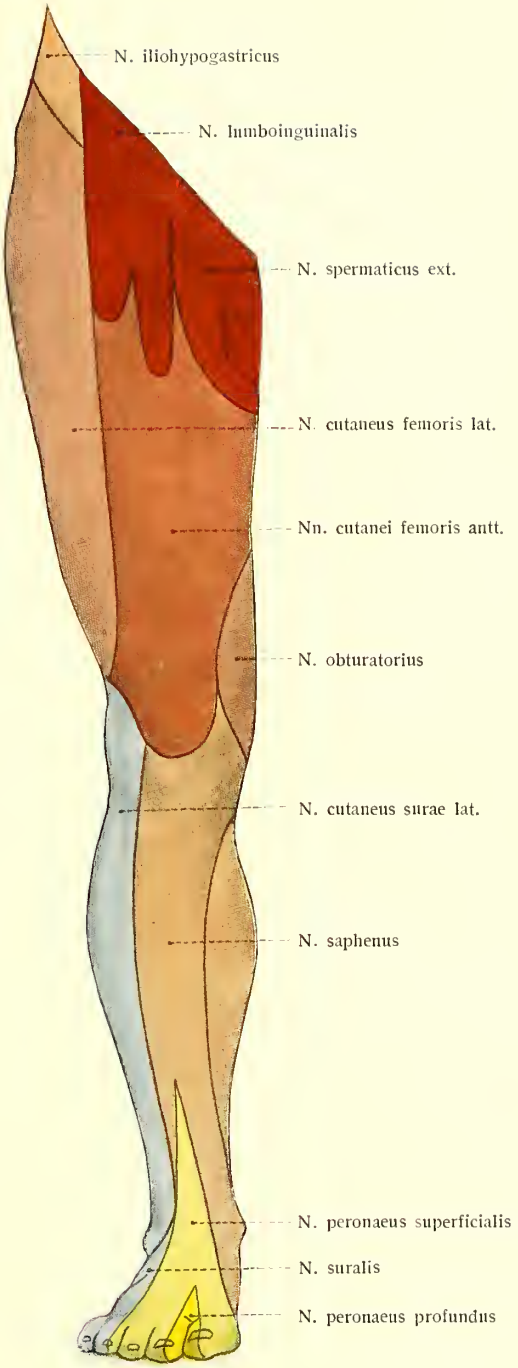

Fig. 20

Fig. 19, 20. Hautnervengebiete der rechten unteren Extremität.
Fig. 19 hintere Fläche; Fig. 20 vordere Fläche.

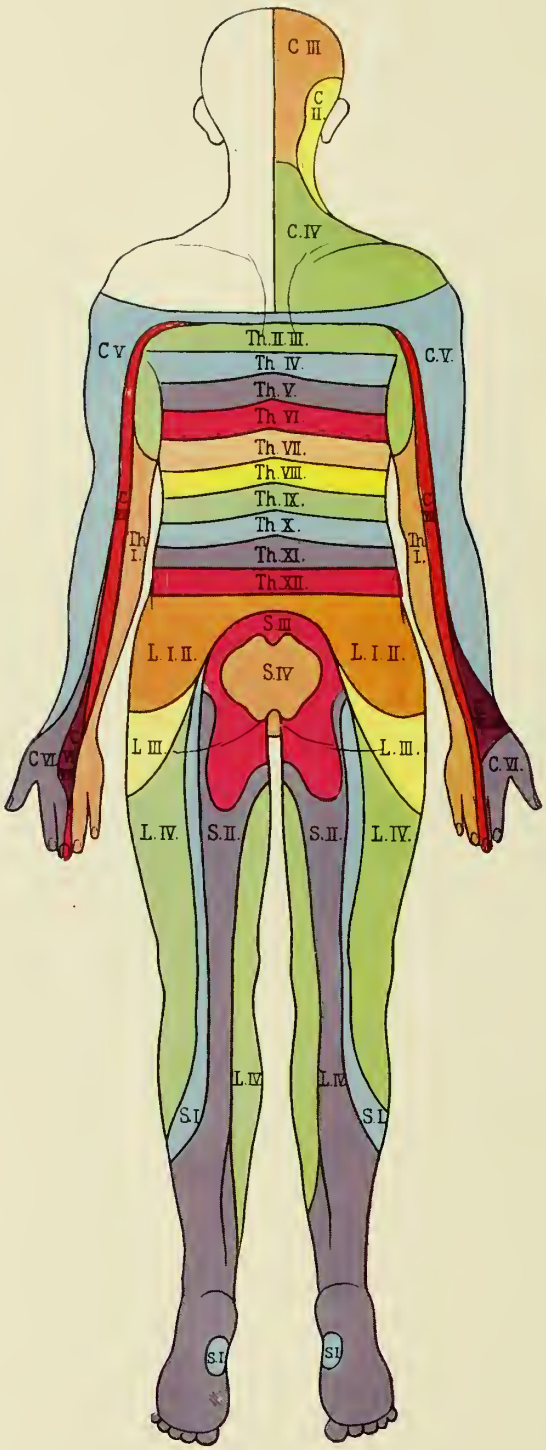

Fig. 21. Innervierung der Haut nach den Rückenmarksegmenten. Rückseite.
C. VIII ist in dem mit Th. I bezeichneten Felde enthalten; L. V ist in dem mit L. IV bezeichneten Felde enthalten.

beginnen erst in den vom tiefen Netze entspringenden Stämmen, welche bald in das Unterhautbindegewebe zu liegen kommen. Vergl. hierüber auch Sappeys (l. c.) ausführliche Angaben.

11. Die Nerven der Haut.

Die Haut ist in ihren beiden äußeren Schichten (der Epidermis und dem Corium) eines der nervenreichsten Gebilde des Körpers. Die Versorgung, überall bedeutend, ist jedoch keine gleichmäßige, sondern gewisse Gebiete, vor allem Handteller und Fußsohle, viele Teile der Gesichtshaut, die Haut der äußeren Geschlechtsorgane, zeigen eine besondere Bevorzugung. Auch die Haare und Hautdrüsen erhalten Nerven, ebenso die Hautmuskeln. An gewissen Orten ist ferner das Unterhautgewebe sehr reich mit Nerven versehen.

Über die Hautnerven der einzelnen Körpergebiete siehe die Nervenlehre.

Man kann die Gebiete der einzelnen Hautnerven durch Linien abgrenzen. Ein Beispiel dieser Art bezüglich der Hautnerven des Kopfes und Halses geben Fig. 290, 315, 319 aus Abt. V. Über die Hauptnervenfelder der Extremitäten orientieren die Fig. 10, 11, 19, 20, die sich selbst erklären.[1]) Siehe ferner Fig. 21.

Auf Grund der sorgfältigen Untersuchungen von Zander und Funke am Menschen, sowie von M. Nußbaum am Frosche, welche gezeigt haben, daß längs der hinteren und vorderen Mittellinie feine Hautnerven die Mittellinie überschreiten, liegt Veranlassung vor, ein Gesetz der bilateralen Innervation des medianen Hautgebietes aufzustellen; siehe Abt. V, S. 339.

Da aber nach denselben Beobachtern an den verschiedenen Hautnervengebieten der gleichen Körperseite dieselbe Erscheinung wiederkehrt, d. h. mehrere Nerven an der Versorgung der einzelnen Hautbezirke im großen und im kleinen teilnehmen, so erweitert sich jenes Gesetz zum Gesetze der pluripolaren Innervation der Hautbezirke im ganzen.

Grosser, O., und Fröhlich, A., Beiträge zur Kenntnis der Dermatome der menschlichen Rumpfhaut. Morphol. Jahrbuch XXX, 1902. — Siehe auch Abt. V, S. 418 u. f.

Was das weitere und feinere Verhalten der Hautnerven in der Haut betrifft, so steigen die durch die Lücken der Innenfläche des Corium eingetretenen Stämmchen unter fortgesetzter Verästelung allmählich gegen das Stratum papillare hinauf und bilden in demselben, unterhalb der Papillen, ein Endgeflecht, an welchem man deutlich tiefere und oberflächlichere Teile unterscheiden kann. Erstere bestehen noch aus stärkeren Zweiglein mit weiteren Maschen, letztere aus wenigen Primitivfasern mit engeren Zwischenräumen. In dem feineren Endgeflecht kommen Teilungen der Nervenfasern vor. Aus dem Geflechte erheben sich endlich einzelne oder kleine Bündel von Nervenfasern, um in den Papillen und in der Epidermis zu endigen. Ein anderer Teil der Nerven endigt schon vorher im Unterhautgewebe, sowie an den Haaren, Drüsen, Muskeln und Gefäßen der Haut.

In den Stämmchen des Unterhautgewebes beträgt das Kaliber der in weitaus überwiegender Menge markhaltigen Fasern bis 12 μ; in den Endgeflechten dagegen sind sie infolge der Teilungen feiner geworden und messen 2—6 μ.

Mit Ausnahme der an den Drüsen, Muskeln und Gefäßen endigenden Nerven haben alle auf die Gefühlstätigkeit der Haut Bezug, es sind sensible Nerven. Die letzteren lassen sich regional einteilen:

1) Siehe auch C. Hasse, Handatlas der sensiblen und motorischen Gebiete der Hirn- und Rückenmarksnerven; Wiesbaden, Bergmann. 2. Auflage.

a) in Nerven der Epidermis,
b) in Nerven der Lederhaut,
c) in Nerven der Unterhaut;

und nach der Endigungsform in Nerven

α) mit freien Endigungen,
β) mit korpuskulären Endigungen, Corpuscula nervorum terminalia,
γ) mit zellulärer Endigung.

Diese Gruppierung hat wie alle Einteilungen etwas Gewaltsames, denn es gibt Nervenendkörperchen, aus denen Nervenfäserchen austreten, und alsdann frei endigen.

Zu γ ist ferner zu bemerken, daß Nerven mit zellulärer Endigung beim Menschen nur an der durch die Nn. olfactorii versorgten Riechschleimhaut, die ihrer Abkunft nach der äußeren Haut angehört, vorkommen, während diese Art der Endigung bei Tieren weit verbreitet ist.

Fig. 22.

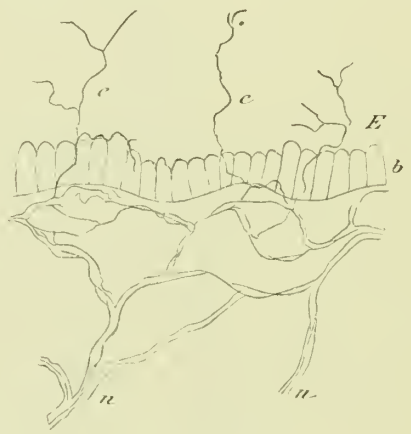

Fig. 23.

Fig. 23. **Vertikalschnitt der Lippenhaut eines menschlichen Fetus.** *E* Epithel; *b* Basalzellenlage; *n, n* Nerven; *e, e* Endverästelung derselben im interepithelialen Labyrinth. (G. Retzius.)

Fig. 22. **Endigungen der Hautnerven in der Epidermis.** Schema.

1 Nervenzelle des Spinalganglions; 2 ihr Fortsatz; 3 peripherer Arm; 4 Endbäumchen im interepithelialen Labyrinthe des Stratum germinativum; 5 zentraler Arm; 6 aufsteigender Ast, 7 absteigender Ast im Rückenmarke; 8 sensible Kollateralen. *E* Epidermis. (G. Retzius.)

A. Die Nervenendigungen in der Oberhaut.

a. Freie Nervenendigungen in der Oberhaut.

Historisches: Nachdem Hoyer den Eintritt von Nervenfasern in das (vordere) Epithel der Hornhaut des Auges entdeckt hatte, gelang es Cohnheim mit Hilfe einer neuen Methode (Goldchlorid) einen sehr bedeutenden Reichtum dieses Epithels an feinen Nervenfasern nachzuweisen. Hier endigen die Nervenfibrillen zwischen den Epithelzellen, interzellulär, im interepithelialen Labyrinth, mit feinen Endknötchen, Noduli terminales (Merkel, Ranvier). Da das Hornhautepithel nur einen Teil und eine modifizierte Form desjenigen Epithels darstellt, welches den ganzen Körper umschließt, so mußte es nahe liegen, in dem übrigen Epithel ähnliche Nervenendigungen zu erwarten. Daraufhin gerichtete Untersuchungen wurden denn auch reich mit Erfolg gekrönt. Nerven in der Epidermis wurden mit der Chlorgoldmethode zuerst von P. Langerhans nachgewiesen und in der Folge von vielen anderen Beobachtern an zahlreichen, insbesondere durch ihr Empfindungsvermögen ausgezeichneten Stellen der Körperhaut bei verschiedenen Wirbeltierklassen aufgefunden. Doch blieb es der Golgischen Silbermethode und der Ehrlichschen Methylenblau-

färbung vorbehalten, die früheren Ergebnisse teils zu sichten, teils sichere und weitreichende neue Aufschlüsse zutage zu fördern. Auch die neueren Methoden der Neurofibrillenfärbung haben weitere wichtige Aufschlüsse ergeben, denn es hat sich herausgestellt, daß in allen Nervenendorganen die Neurofibrillen netzige Strukturen bilden. Dogiel, Anat Anz. 1904, Bd. 25. — Derselbe: Die Nervenendigungen im Meißnerschen Tastkörperchen; Internat. Monatsschrift 1892. — Derselbe: Die Nervenendigungen in der Haut der äußeren Genitalorgane des Menschen. Arch. mikr. Anat. 1893, Bd. 41. — Ruffini, Monitore zool. ital. 1906 — Van de Velde, Internat. Monatsschrift f. Anat. u. Phys. 1909.

Fig. 24.

Fig. 25.

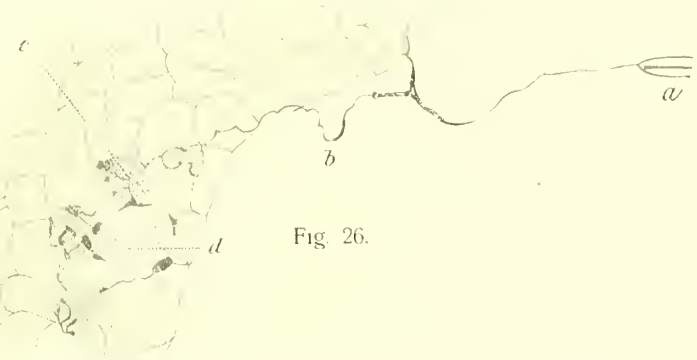

Fig. 26.

Fig. 24. **Interepitheliale Nervenendigung im Rüssel des Schweines.**
a eine zwischen den Epithelzellen verlaufende Nervenfaser, die aus der Teilung einer markhaltigen Faser hervorging; *b* große Varikositäten am Ende; *c* Epithelzellen. (D. Tretjakoff, 1902.)

Fig. 25. **Merkelsche Zellen auf einem Querschnitte durch einen Epithelwall des Schweinsrüssels.**
a eine markhaltige, die Markscheide verlierende und in das Epithel eindringende Faser; *b* Tastscheibe; *c* Merkelsche Zelle; *d* Kern einer solchen Zelle. (D. Tretjakoff, 1902.)

Fig. 26. **Merkelsche Zellen auf einem Flachschnitt.**
a eine markhaltige Nervenfaser, deren Äste *(b)* Netze *(c)* um die Merkelschen Zellen *(d)* bilden.

Die markhaltigen Nervenfasern gehen an der Randschicht des Bindegewebes Teilungen ein und treten, mit der Markscheide versehen, bis an die basale Grenze des Epithels heran. Hier verlieren sie die Markscheide, während die Axenzylinder in das Epithel vordringen und dabei interzelluläre Bahnen benützen. Innerhalb des Epithels teilen sich die Axenzylinder mehr oder weniger häufig in feine Zweige, welche aus mehreren Neurofibrillen und etwas Perifibrillärsubstanz bestehen, anastomosieren miteinander und erreichen die äußere Grenze des Stratum germinativum, ohne in die Hornschicht überzutreten. Zwischen den Zellen endigen sie mit kleinen Knöpfchen (Fig. 24), in denen die Neurofibrillen ein geschlossenes Netz bilden.

Da die Zellen des Stratum germinativum allmählich in die Hornschicht übertreten, so fragt es sich, ob die nervöse Endverzweigung diesen Weg mitmacht, einem beständigen Längenwachstum unterliegt und an der Hornschicht zerfällt (Ranvier), oder ob die Epithelzellen an der beharrenden nervösen Endverzweigung vorbei ihren Weg nach außen nehmen.

So verhält sich im wesentlichen die Nervenendigung in der Epidermis der Haut (und mit gewissen Ausnahmen im Epithel der Schleimhaut) aller Wirbeltiere. Ein ganzer Wald von Axenzylindern und Axenzylinderfibrillen sensibler Nervenfasern breitet sich im interepithelialen Labyrinth frei aus.

b. Korpuskuläre Endigungen in der Oberhaut.

Als korpuskuläre Endigungen innerhalb der Epidermis können vielleicht die Merkelschen Tastzellen betrachtet werden. Sie bestehen aus hellen bläschenförmigen Zellen, an deren unterer oder oberer Fläche eine scheibenartig gestaltete Nervenendigung, Tastscheibe, sich befindet. Letztere besteht aus einem Netz von Neurofibrillen, dessen Maschen eine runde oder ovale Form zeigen (Van de Velde). Von diesem Netze können an irgend einer Stelle mehr oder weniger

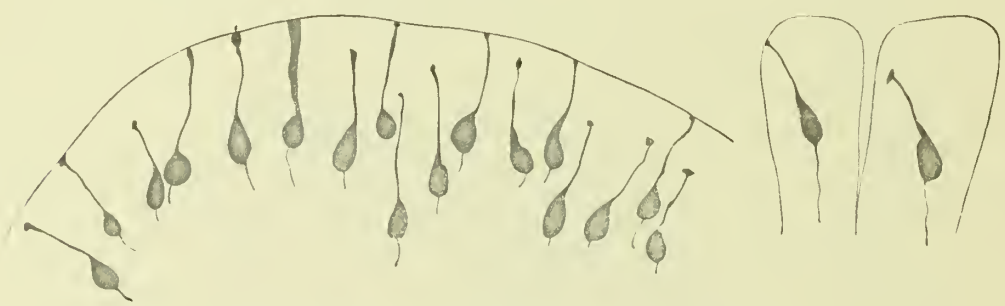

Fig. 27.

Sinnesnervenzellen der Haut von Clepsine. (R. Retzius, 1898.)
A vom Kopfende; *B* von der Mitte des Körpers (Längsschnitte des Wurmes durch die Falten).

Fibrillen abgehen, welche zu einer anderen Tastzelle ziehen und dort eine zweite Tastscheibe bilden. Charakteristisch ist, daß die Merkelschen Tastorgane in den unteren Vorsprüngen der Epidermis in Gruppen beieinander liegen. Fig. 25, 26.

c. Zelluläre Endigungen in der Oberhaut.

Auch diese Art ist beim Menschen nicht vorhanden, wenn man von der Riechschleimhaut absieht. Dagegen findet sie sich bei niederen Tieren in reichem Maße. Fig. 27.

So ist über die Haut des Lumbricus bereits mitgeteilt worden, daß das Epithel viele sensible Zellen enthält, welche je einen feinen Fortsatz, eine Nervenfaser, nach dem Bauchstrange schicken, wo dieselbe unter geringer, aber typischer Verästelung ohne unmittelbaren Zusammenhang mit anderen Zellen, frei endet (Abt. V, Fig. 74). Diese Sinneszellen sind als Nervenzellen, die Oberhaut des Lumbricus als ein echtes Neuro-Epithel zu betrachten. Ebenfalls ist bereits mitgeteilt, daß neben dieser zellulären Endigung in der Haut der Lumbricinen usw. eine reiche, freie Endigung sensibler Nervenfasern vorhanden ist. Letztere sind ein einfach sensibler, die zelluläre Endigung ein besonderer Sinnesapparat. Die Hautnervenzellen und die mit ihnen zusammenhängenden Einrichtungen sind in phylogenetischem Sinne zugleich vielleicht als auf niedriger Stufe gebliebene Vorkommnisse anzusehen. Siehe G. Retzius: Die Smirnowschen freien Nervenendigungen im Epithel des Regenwurmes. Anat. Anz. X, 1895 und Fig. 75 aus Abt. V.

Bei anderen Würmern, z. B. Nereïs (Polychäten) liegen nach den schönen Beobachtungen von Retzius die Verhältnisse ähnlich; doch befindet sich von den Nervenzellen der Haut nur ein Teil in

der Epidermis, ein anderer subepidermal im Bindegewebe. Bei den Mollusken (Limaceen) fand derselbe Forscher die Sinneszellen ganz unter dem Hautepithel gelegen; es sind bipolare Nervenzellen, deren peripherer Fortsatz eine besondere Ausbildung erfahren hat und daher früher leicht für die eigentliche Sinneszelle gehalten werden konnte. Auch bei den Artikulaten wurden überall bipolare, unter der Hypodermis belegene Sinneszellen gesehen, deren feiner zentraler Fortsatz die zentralen Ganglien aufsucht, während der periphere Fortsatz z. B. zu einem Sinneshaare zieht, an dessen Spitze er unverzweigt endigt. Fig. 28.

Diese Tatsachen geben die Erklärung für die Befunde bei den Wirbeltieren. Bei ihnen sind die sensiblen Zellen (der Haut) weit zentralwärts gerückt wahrzunehmen, es sind die Spinalganglienzellen; ihr peripherer Fortsatz (wahrscheinlich ein Dendrit) ist sehr lang ausgezogen und endet mit einem Endbäumchen im Epithel. Nicht alle sensiblen Nervenfasern der Haut endigen im Epithel; ein anderer Teil, wie gleich zu zeigen ist, endigt in der Lederhaut und im Unterhautfettgewebe. Fig. 22.

Die Hautnervenzellen des Lumbricus, sowie die bei Polychäten, Mollusken usw. gemachten Beobachtungen rufen Befunde an Wirbeltieren in Erinnerung, welche mittels der früheren Methoden erzielt, als zellulare Nervenendigung gedeutet worden waren. Es sind dies besonders die sog. Langerhansschen Zellen der Oberhaut. Indessen sind diese Zellen nach der Auffassung der Meisten nichts anderes als Wanderzellen, oder auch besonders gestaltete Epidermiszellen.

Fig. 28.

Interepithelialer Nervenplexus und subepidermal gelegene Sinneszellen der Haut von Limax. (E. Veratti, 1900.)

B. Die Nervenendigungen in der Lederhaut.

a. Freie Nervenendigungen in der Lederhaut.

1. An der Grenze der Lederhaut gegen die Epidermis von Säugetieren sind nach Szymonowicz freie dendritische Endigungen von Nervenfasern aufgefunden, welche dicht an der Basalhaut aufhören.

2. Nach Leontowitsch (Internat. Monatsschr. f. Anat. u. Phys. Bd. XVIII, 1901) sind in der Haut eine große Menge markloser Nervenfasern vorhanden. Es gibt 2 Arten derselben; beide bilden echte, nervenzellenhaltige Netze; die erste Art hat nicht weniger als deren 4: ein Netz im Corium, ein mittleres und ein subepitheliales im Stratum papillare, ein viertes ist interepithelial gelegen.

L. unterscheidet in den Endigungen der markhaltigen Nerven der Haut 3 Typen. Bei dem 1. Typus verlieren die Fasern, nachdem sie eine Reihe von feinen Kollateralen abgegeben haben, ihr Mark und zerfallen in nackte variköse Fibrillen, wobei die Varikositäten (vorgebildete) nervöse Plättchen von verschiedener Größe darstellen.

In dem Stratum papillare und im Corium findet L. nicht ganz selten Nervenzellen, die in das System der blassen und markhaltigen Fasern eingeschlossen sind.

b. Korpuskuläre Nervenendigungen in der Lederhaut.

Die hierher gehörigen Terminalkörperchen sind 1. die Meißnerschen Tastkörperchen, 2. die Krauseschen Endkolben und die Genitalnervenkörperchen.

1. Die Meißnerschen Tastkörperchen, Corpuscula tactus (Meißneri). Fig. 8, 29—31.

Sie wurden im Jahre 1852 von Meißner entdeckt, haben in den Papillen des Corpus papillare, meist in der Spitze derselben, ihre Lage und kommen in großer Anzahl an der Volarseite der Finger und Zehen, der Hand und des Fußes vor. An behaarten Hautstrecken sind sie seltener, spärlich auch am Rücken der Finger und Zehen, der Hand und des Fußes. Vereinzelt finden sie sich in der Haut der Brustwarze, am freien Rande der Augenlider, im Nagelbett, im Lippenrot, in der Zungenspitze, in der Clitoris.

Bei einem erwachsenen Manne fand Meißner auf 1 qmm Haut an der Volarseite des Endgliedes des Zeigefingers ungefähr 23 Tastkörperchen; am zweiten Gliede 9, am ersten Gliede 3; in der volaren Haut über dem Metacarpale V 1—2; auf der Plantarseite des Endgliedes der großen Zehe 7, in der Mitte der Planta pedis 1—2. Auf der Volarseite des Vorderarmes kommt durchschnittlich erst auf 35 qmm 1 Tastkörperchen.

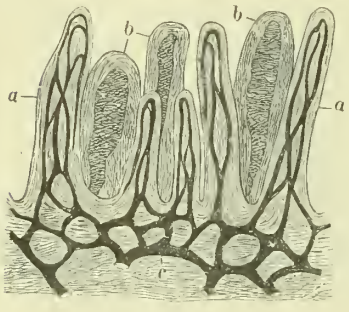

Fig. 29.

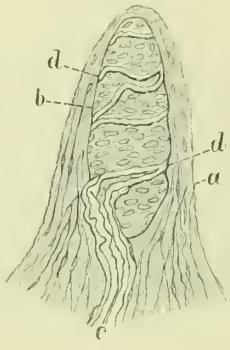

Fig. 30.



Fig. 31.

Fig. 29. **Gefäß- und Tastpapillen der Haut des Zeigefingers.** 200:1.
a, a Gefäßpapillen; *b, b* Tastpapillen mit Tastkörperchen; *c* Gefäßnetz an der Basis der Papillen.

Fig. 30. **Tastpapille, mit Essigsäure behandelt.** (v. Kölliker.) 350:1.
a Bindegewebe der Papille mit elastischen Fasern; *b* Tastkörperchen; *c* zwei in die Papille eintretende markhaltige Nervenfasern; *d* ihre Windungen.

Fig. 31. **Tastkörperchen der menschlichen Fingerhaut.** (E. Fischer und W. Flemming.)

Den Affen kommen Tastkörperchen an den gleichen Hautstellen zu wie dem Menschen. Auch an einer haarlosen Stelle des Greifschwanzes von Ateles sind sie gefunden. Nach Merkel sind sie auch in der Sohlen- und Zehenhaut der Maus und Ratte vorhanden.

Die Gestalt der Tastkörperchen ist ellipsoidisch; in der Vola manus sind sie 110—116 μ lang, 45—60 μ breit und dick. Nicht jede Papille enthält ein Tastkörperchen; man unterscheidet daher Nerven- oder Tastpapillen sowie Gefäßpapillen, doch enthalten die Tastpapillen auch Blutgefäße. Am Endgliede des Zeigefingers fand Meißner unter 400 Papillen 108 Tastpapillen.

Ein Tastkörperchen besteht aus einer dünnen, glashellen, kernhaltigen Bindegewebshülle, einem eigentümlich beschaffenen Innenkolben und aus den zutretenden Nervenfasern.

Die Perineuralscheide der Nervenfasern geht in die Hülle unmittelbar über. Die zutretenden Nervenfasern (1—4) sind markhaltig, teilen sich auf dem Wege zu dem Tastkörperchen, treten an den inneren Pol desselben und beschreiben nicht selten außerhalb und später innerhalb der Hülle spiralige Windungen, wobei das Mark anfangs noch vorhanden ist und neue Teilungen der Fasern erfolgen.

Der weiche Innenkolben besteht aus quergestellten abgeplatteten Zellen, Kolbenzellen. Zwischen diesen findet die Endverzweigung der eingetretenen Axenzylinder ihren Sitz in der Weise, daß die Axenzylinder sich spiralig winden, auf ihrem Wege sich teilen und viele Seitenäste abgeben, welche selbst wieder gewunden verlaufen können. Die gesamte Endverzweigung ist reichlich mit Verbreiterungen, Varikositäten, versehen, welche sich an die Kolbenzellen anlegen. Die Enden der terminalen Äste sind wahrscheinlich mit kleinen Endknöpfchen ausgestattet. In den Varikositäten und den Endknöpfchen läßt sich ein Netz von Neurofibrillen nachweisen.

Außer dieser zentralen Nervenverästelung ist ein in der peripherischen Zone des Innenkolbens befindlicher Fadenapparat (Timofeew) vorhanden. Er entsteht aus einer sehr dünnen (vielleicht sympathischen) Nervenfaser, welche ebenfalls am unteren Pol des Tastkörperchens eintritt und mit seinen Verzweigungen ein äußerst feines Netz um den Innenkolben herum bildet.

Aus manchen Meißnerschen Körperchen treten Fibrillenbündel aus und begeben sich in das darüberbefindliche Epithel, wo sie interepithelial endigen (Fig. 33 f.). Ebenso verhalten sich Fibrillenbündel des Fadenapparates. Andere Fibrillenbündel ziehen zu benachbarten Tastkörperchen und verbinden sich miteinander Fig. 33.

2. Endkolben, *Corpuscula bulboidea (Krausii) und* ***Genitalnervenkörperchen,*** *Corpuscula nervorum genitalia.* Fig. 32, 33.

Beide Formen stehen den zuvor beschriebenen Tastkörperchen so nahe, daß sich wesentliche Unterschiede nicht angeben lassen. Die Genitalnervenkörperchen sind verwickeltere, meist auch größere Formen von Endkolben in den Schleimhäuten der äußeren Genitalien und werden daher auch Genital-Endkolben genannt; besonders reichlich sind sie in der Clitoris und Glans penis und erstrecken ihre Ausbreitung von der Papillenbasis bis in die Submucosa, d. h. sie liegen in tieferen Schichten der Schleimhaut. Ähnlich gebaute, in den Papillen oder den Papillen näher gelegene Körperchen werden auch, im Gegensatz zu den tieferen Genitalnervenkörperchen, Endkolben der Genitalien genannt. In den Papillen gelegene längliche Formen stellen endlich die Tastkörperchen der Genitalien dar. Man kann hiernach auch die Ansicht vertreten, daß infolge reicher Ausstattung mit Nerven Terminalkörperchen wesentlich gleicher Art in verschiedenen Etagen sich gelagert finden.

Fig. 32.
Nervenendigungen in den Genitalnervenkörperchen des Kaninchens.
(G. Retzius.)
Internat. Monatsschr. f. Anat. u. Phys. 1890.

Beim Menschen sind die Körperchen kugelig oder ellipsoidisch, von 0,15 bis 0,2 mm Durchmesser. Einschnürungen können die Form beeinflussen und bohnen-, kleeblatt-, maulbeerförmige Körperchen hervorbringen. Etwas Ähnliches kommt, wenn auch seltener, bei den Tastkörperchen vor.

Die übrigen Endkolben kommen in der Conjunctiva bulbi, in der Regio respiratoria der Nasenschleimhaut, in der Schleimhaut der Mundhöhle, besonders in den Zungenpapillen, in der Haut der Lippen, in der Epiglottis, der Pars analis recti vor. Sie gehören den oberflächlichen Bindegewebsschichten der Schleimhaut an und stimmen hierin mit den Tastkörperchen der Haut überein. Am besten studiert sind diejenigen der Conjunctiva bulbi, an deren Cornealrand sie am häufigsten vertreten sind. Diejenigen des Menschen sind annähernd kugelig,

gleich denjenigen der Affen, und haben 22—98 μ Durchmesser; die der übrigen Säuger sind meist von ansehnlicher Länge.

Die Hülle der beiderlei Körperchen besteht aus perineuralen Häutchen, wie bei den Tastkörperchen. Der Innenkolben aus einer gallertartigen Masse, in deren Peripherie Bindegewebszellen zu liegen scheinen. Die einzelne oder mehrfach zutretende markhaltige Nervenfaser verliert vor dem Eintritt in den Innenkolben

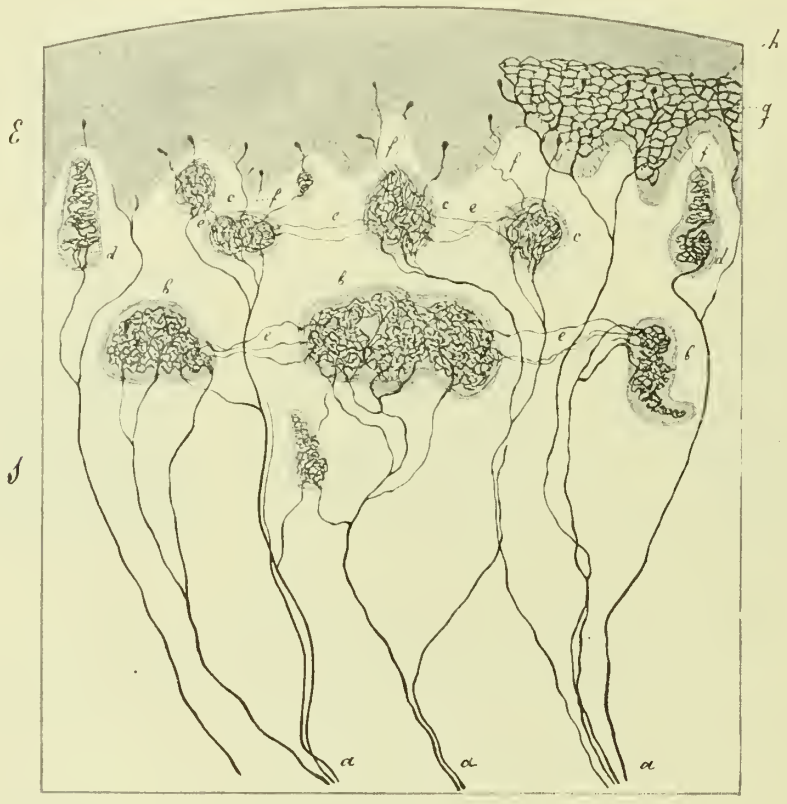

Fig. 33.

Schema der Endigungen der sensiblen Nerven in der Haut der äußeren Geschlechtsorgane. (A. S. Dogiel.)
a Nervenfasern; *b* Genitalnervenkörperchen; *c* Nervenendkörperchen (Endkolben, W. Krause); *d* Meißnersche Körperchen *e* Nervenfäden, welche die Nervenendapparate verbinden; *f* interepitheliale Nervenfäden; *g* interepitheliales Nervennetz; *h* Nervenfäden, welche mit knopfförmigen Verdickungen endigen; *N* Epithelium; *S* Corium.

ihr Mark, verästelt sich im Inneren in reichster Weise und bildet ein dichtes Netzwerk.

Auch von diesen Körperchen gehen wie bei den Meißnerschen Tastkörperchen eine Anzahl Nervenfäden ab, von welchen die einen in das Epithel eindringen und mit knopfförmigen Anschwellungen endigen, während die anderen Fäden zur gemeinschaftlichen Verbindung der Endapparate des betreffenden Typus von Körperchen dienen.

Ein Teil der markhaltigen Nervenfasern der Haut der äußeren Genitalien endigt in den genannten Endapparaten; ein anderer Teil dringt nach Verlust des Markes in das Epithel ein und zerfällt hier in ein die Epithelzellen umspinnendes feinmaschiges Nervennetz; eine Anzahl von Ästchen aber endigt mit knopfförmigen Anschwellungen.

In der Beurteilung der oben genannten drei Arten von Terminalapparaten spielten und spielen noch jetzt eine gewisse Rolle die einfacher gestalteten Grandryschen Körperchen der Vögel (Fig. 34).

Sie wurden von Grandry in der Schnabelhaut und in der Zunge der Lamellirostres, zuerst bei Gans und Ente, aufgefunden. 67 μ lang, 45 μ breit, liegen diese Körperchen im Bindegewebe der genannten Organe, nahe dem deckenden Epithel. Sie stellen mit einer bindegewebigen Hülle versehene Gebilde dar, welche meist aus zwei halbkugeligen, blasigen, hellen Zellen, den Deckzellen bestehen, zwischen deren ebenen, einander zugewendeten Flächen die Endausbreitung der zuführenden markhaltigen Nervenfaser gelegen ist. Diese Endausbreitung, Tastscheibe, Endscheibe, ist eine kreisförmige dünne Platte, in welche der eintretende Axenzylinder sich verästelt und ein reiches Netz bildet. (van de Velde, Internat. Monatsschrift Anat. u. Phys. 1909).

Die Tastscheibe hat nicht ganz die Ausdehnung der Deck- oder Pufferzellen, sondern läßt einen ringförmigen Saum frei, welcher von einem Fortsatz der bindegewebigen Scheide, dem Scheidenringe von Hesse, eingenommen wird. Die Pufferzellen und mit ihnen die Tastscheibe liegen konstant parallel zur Oberfläche.

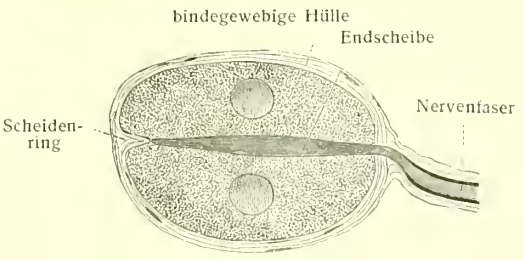

Fig. 34.

Grandrysches Körperchen aus der Entenzunge.
(Nach Key und Retzius.) 500:1.

Es gibt auch zusammengesetzte Grandrysche Körperchen von drei und mehr säulenförmig gelagerten Pufferzellen, mit entsprechend vermehrten Tastscheiben oder Tastringen. Solche wurden früher als Formen betrachtet, auf deren Bau die Tastkörperchen der Säuger am besten zu beziehen seien. Es kann aber auch die Zahl der Pufferzellen auf eins herabsinken; an der Unterfläche der einzelnen Pufferzelle verbreitert sich alsdann die kleine Tastscheibe. Man erkennt, daß hierdurch die Tastzellen Merkels ein Vorbild erhalten. Bezüglich der Qualität der Pufferzellen können Zweifel bestehen; man kann dieselben als Bindegewebszellen betrachten, welche unter dem Einflusse des herantretenden Axenzylinders in besonderer Weise sich gestaltet haben; oder es sind in das Bindegewebe eingewanderte Epidermiszellen, welche ebenfalls unter dem Einflusse der anlangenden Nervenfaser sich umgestaltet haben. Für letztere Ansicht scheinen die neuesten Beobachtungen zu sprechen.

Tastkörperchenähnliche Gebilde kommen auch den Batrachiern zu, wo sie von Leydig zuerst in den Papillen der Daumenwarze männlicher Frösche aufgefunden worden sind (Leydigsche Körperchen); ferner den Knochenfischen (Brocksche Körperchen).

C. Die Nervenendigungen in dem Unterhautgewebe.

a. Freie Nervenendigungen in dem Unterhautgewebe.

Von Dogiel sind in der Tela subcutanea baumförmig verästelte Endigungen beschrieben worden.

b. Korpuskuläre Nervenendigungen in dem Unterhautgewebe.

1. Vater-Pacinische Körperchen, *Corpuscula lamellosa (Vateri, Pacini).* Fig. 8, 35—42.

Im J. 1741 von B. Vater entdeckt, 1842 von Pacini wiedergefunden. Sie sind die größten Formen der Terminalkörperchen, haben ellipsoidische Gestalt und stehen an einem der Pole mit einer markhaltigen Nervenfaser und ihren Scheiden in Verbindung. Die größeren Körperchen sind 2—3 mm lang, 1—2 mm dick; die kleinsten sind nur 0,2—0,8 mm lang. Ihre Verbreitung im Körper ist eine sehr ausgedehnte, um so mehr, als sie nicht nur in der Haut und Schleimhaut, sondern auch in der Tiefe des Körpers in großer Menge vorkommen. So kann man oberflächliche und tiefe Lagerstätten unterscheiden.

a) Die oberflächlich gelegenen nehmen das Unterhautbindegewebe ein und finden sich vor allem im Gebiet der volaren Finger- und Zehennerven (Fig. 38), sowie an den Nerven des Handtellers und der Fußsohle.

Nach Herbst kommen an der ganzen Hand gegen 608 solcher Körperchen vor. Sie fehlen dem Hand- und Fußrücken nicht, doch sind sie hier spärlich und klein. Ferner sind sie gefunden an den Hautnerven des Armes und Halses, an den Nerven der männlichen Brustwarze (4—5, W. Krause); unter der weiblichen Brustdrüse (Langer); am N. dorsalis penis et clitoridis, an den Labia majora, dem Mons pubis; an den vier zuletzt genannten Orten über 100 auf einer Seite (Schweigger-Seidel, Rauber); im Funiculus spermaticus, außerhalb der Tunica cremasterica desselben (Rauber); im Unter-

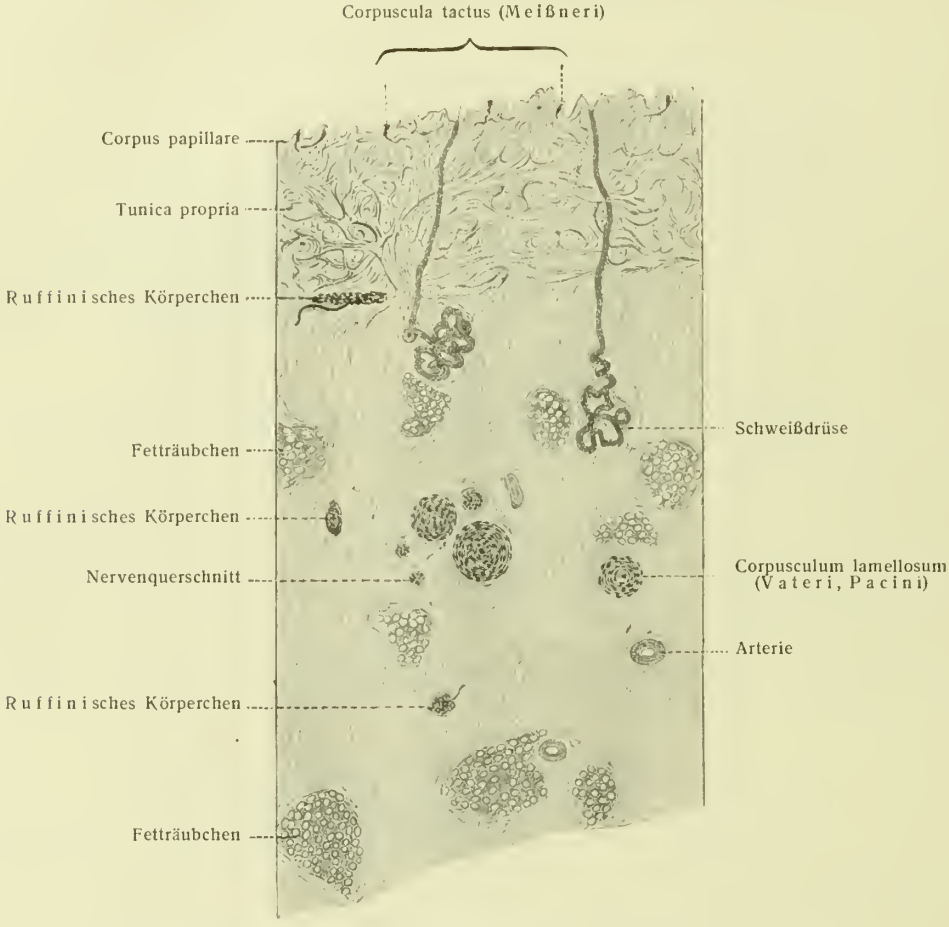

Fig. 35.

Topographie der Tastkörperchen der Haut. Die Epidermis fehlt (Goldchlorid.) (Ruffini.)

hautgewebe des Scrotum, teilweise umflochten von den Bündeln der Tunica dartos, gegen 50 (Rauber), im subkutanen Lager des Dammes, 5 auf einer Seite; im perianalen Fettlager, 5 auf einer Seite Rauber)[1])

b) die tiefgelegenen Vater-Pacinischen Körperchen kommen an sehr verschiedenen Stellen vor.

Zerstreute tiefe Fundplätze sind α) das Gebiet des Plexus coeliacus; hier sind sie besonders an Zweigen des Plexus lienalis und mesentericus superior, am zahlreichsten in dem hinter dem Pankreas befindlichen Bindegewebe vorhanden (Genersich). Seit längerer Zeit sind die entsprechenden Körperchen im Mesenterium der Katze bekannt (Lacauchie, Henle und Kölliker); auch im Pan-

1) Vergleiche über die Verbreitung der Vater-Pacinischen Körperchen die Dissertation von J. Hartenstein: Die topographische Verbreitung der Vaterschen Körperchen beim Menschen. Dorpat 1889.

kreas der Katze und im Mesokolon des Kaninchens sind sie beobachtet; β) am N. phrenicus des Menschen, während seines Verlaufes zwischen der Pleura und dem Perikardium (Rauber); γ) am N. infraorbitalis (Hyrtl); δ) an Interkostalnerven (Cruveilhier); ε) am N. pudendus (Kölliker); ζ) an den Corpora cavernosa penis (Klein); η) an der Prostata; ϑ) in der Umgebung des Glomus coccygeum (Luschka); ι) an der A. femoralis (W. Krause); ϰ) an anderen Blutgefäßen (Thoma); in der Nähe des Ganglion geniculi (W. Krause),

Ein mehr einheitliches tiefes Lager bildet das arthro-periostale Stratum, welches dem subkutanen an Reichhaltigkeit nichts nachgibt und mehrere Tausende von Körperchen, Corpuscula nervorum articularia, umfaßt (Rauber). (Fig. 36, 37.) Schon Cruveilhier hat an Gelenknerven Vater-Pacinische Körperchen gefunden; ferner haben Henle und Kölliker an Gelenknerven und Knochennerven solche Körperchen beobachtet. Ihr Sitz ist teils im Periost, teils in und an den fibrösen Kapseln der Gelenke, sowie an den Gelenk-Bändern; ferner an den fibrösen Hüllen und Scheidewänden der Körpermuskeln, hier und da selbst im Muskelfleische. (Rauber). Im Epineurium des N. tibialis, in der oberen Hälfte des Unterschenkels, fanden sich wiederholt kleine Vater-Pacinische Körperchen (M. Askanazy, 1893).

An den Muskeln und an den Gelenken (Synovialkapseln) kommen noch andere sensible Nervenendigungen vor, dort die Rolletschen Nervenschollen und Golgischen Sehnenspindeln (s. Abt. III, Fig. 15), hier die Gelenknervenkörperchen (Rauber, W. Krause); letztere sind Gebilde, welche mit den Endkolben Verwandschaft besitzen, sich jedoch durch größeren Reichtum an Bindegewebskernen auszeichnen. Die beiden letzteren Gruppen sensibler Nervenendigungen, sowie das arthroperiostale Stratum Vater-Pacinischer Körperchen stehen zweifellos in Beziehung zur Sensibilität der von ihnen versorgten Organe, dabei dienen sie zugleich zur Vermittelung der Bewegungsempfindungen.

Was den Bau der Vater-Pacinischen Körperchen betrifft, so besteht ein solches 1. aus der zutretenden markhaltigen Nervenfaser, 2. aus dem Innenkolben und 3. einer Anzahl bindegewebiger Kapseln oder Lamellen. (Fig. 39.) Die Nervenfaser besitzt eine Schwannsche und eine Fibrillen-Scheide, dazu kommt noch eine wechselnde Anzahl perineuraler Häutchen, die vom Nervenstämmchen herrühren, welchem das Körperchen angehört. Alle diese Scheiden und die von ihnen umschlossene Nervenfaser machen den Stiel des Körperchens aus. Aus einer allmählichen Entfaltung der Scheiden und Aufnahme von Flüssigkeit gehen die Lamellen des Körperchens hervor. Den Außenkolben bildende Lamellen zählt man an großen Körperchen bis zu 60.

Über den Bau der Kapseln haben die Untersuchungen von Key und Retzius Aufschluß gegeben. Hiernach wird die Grundlage des gesamten Außenkolbens gebildet durch gequollene Perineurallamellen. Eine solche gequollene Lamelle zeigt Fig. 40, 1; eine zweite legt sich ihr links an. Die Kapseln bestehen demgemäß aus zwei Grenzhäutchen der gequollenen Perineurallamellen und fassen einen feinen, durch geeignete Mittel leicht erweiterbaren Spaltraum (2) zwischen sich. Beide enthalten Kerne, die den endothelialen Grenzhäutchen angehören (4). Die gequollene Perineurallamelle ist also wirklich die Kapsel, der anscheinende Interkapsularraum wird zum Kapselraume (von der Klammer breit umspannt); Interkapsularraum ist der feine Spalt bei 2. Der Kapselraum enthält Flüssigkeit und viele zirkulär und längs verlaufende Bindegewebsfibrillen, nebst vereinzelten elastischen Fasern. Durch Anstich können die Kapseln entleert werden. Salpetersaures Silber läßt die Zellengrenzen an den Endothelhäutchen hervortreten (Hoyer).

Der Innenkolben durchläuft das Körperchen in gerader Richtung oder ist am Ende umgebogen; er kann sich auch in 2—3 Arme teilen. Häufig geht von diesem Ende ein verschieden weit vordringender Strang aus, das Ligamentum interlamellare. Fig. 39.

Fig. 36.

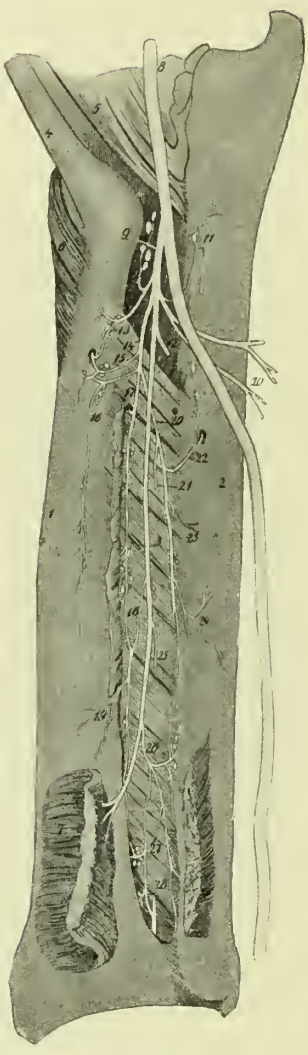

Fig. 37.

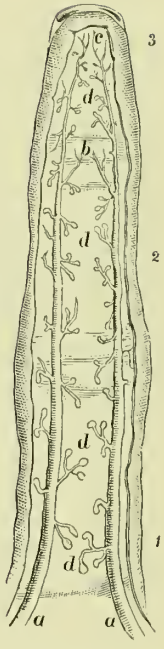

Fig. 38.

Fig. 36. **Knochenhautnerven von Tibia und Fibula mit ihren Vater-Pacinischen Körperchen.**
(Fig. 36, 37 aus Rauber, Über die Nerven der Knochenhaut etc. München, 1868.)
1 Tibia; 2 Fibula; 3 M. popliteus; 4 M. flexor digitorum longus; 5 M. tibialis post.; 6 M. flexor hallucis longus; 7 N. tibialis; 8 R. popliteus; 9 Knochennerv der Tibia; 10 Zwischenknochennerv, 11 dessen unteres Ende; 12 Periostzweig des Zwischenknochennerven; 13 Nerv zum M. flexor hallucis longus; 14 Nerv zu den Peronaealgefäßen; 15 Wadenbeinperiostnerv; 16 ein aufsteigender Ast desselben; 17 Knochennerv des Wadenbeins; 18, 19, 20 Periostzweige dieses Nerven; 21, 22 Fäden zu den Peronaealgefäßen; 23 ein zweiter Knochennerv des Wadenbeins.

Fig. 37. **Knochenhautnerven u. Zwischenknochenbandnerv am Vorderarm mit ihren Vater-Pacinischen Körperchen.**
1 Radius; 2 Ulna; 3 Membrana interossea; 4 Sehne des M. biceps brachii; 5 Sehne des M. brachialis; 6 M. supinator; 7 M. pronator quadratus; 8 N. medianus; 9 N. interosseus antibrachii volaris; 10 Zweige zum M. flexor digitorum prof.; 11 Periostzweig zur Ulna; 12 Nerv zum M. flexor pollicis longus; 13 Knochennerv des Radius; 14 Stamm der Zwischenknochenbandnerven; 15 zweiter Knochennerv des Radius; 16 Periostzweig zum Radius; 17 ein Ast der Zwischenknochenbandnerven; 18 Verbindungszweig aus dem N. interosseus antibrachii vol.; 19, 20, 21 Äste des Zwischenknochenbandnerven; 22 Knochennerv der Ulna; 23, 24 Äste des Zwischenknochenbandnerven; 25, 26, 27 Zweige des N. interosseus vol.; 28 N. interosseus antibrachii post.

Fig. 38. **Nerven der Volarfläche des Zeigefingers mit Vater-Pacinischen Körperchen.**
a Stämme; *b* seitliche, *c* End-Zweige der Digitalnerven; *d, d, d* Vatersche Körperchen; 1 erste, 2 zweite, 3 dritte Phalanx.

Der Innenkolben, die Fortsetzung der umgewandelten Fibrillen- und Schwannschen Scheide darstellend, besteht aus einer in den äußeren Schichten längsstreifigen, eiweißreichen Substanz, in welcher periphere, längsgestellte Kerne sichtbar sind. Auf Querschnitten treten jene Längsstreifen als konzentrische Linien

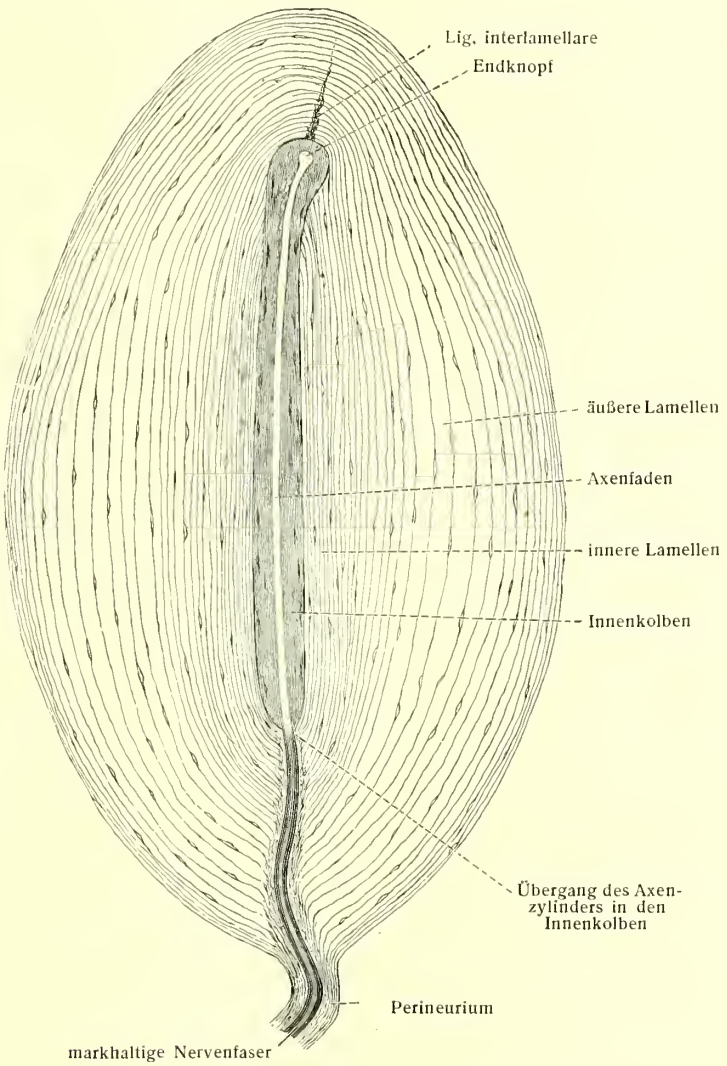

Fig. 39.

Vater-Pacinisches Körperchen aus dem Mesenterium der Katze.

zutage, welche indessen nur den halben Umfang durchziehen. Die Enden des einen Systems von Halbkreisen treffen mit denjenigen des andern Systems in einer Art Raphe zusammen (Merkel). Der Innenkolben beherbergt den marklosen Axenfaden, welcher der Axenzylinder der zutretenden Nervenfaser ist, eine deutliche fibrilläre Struktur zeigt und in seinem Verlaufe oft Varikositäten besitzt. Er endigt entweder mit einer einfachen Verdickung oder teilt sich am Endpol des Innenkolbens in verschiedene Äste, welche ebenfalls wieder mit Knöpfchen endigen.

Die einzelnen Äste sind jeder für sich oder auch mehrere zusammen von Ausbuchtungen des Innenkolbens umgeben. Die Endknöpfchen zeigen nach Dogiel und van de Velde deutliche Netze von Neurofibrillen.

Der Stiel enthält in der Regel eine feine Arterie, welche zwischen den Lamellen in ein Kapillarnetz übergeht; auch am andern Pole kann eine Kapillarschlinge eindringen. Der Innenkolben ist stets gefäßlos. Die Lymphbahnen werden durch die feinen Spalträume zwischen den Perineurallamellen dargestellt, nicht aber durch die Kapselräume.

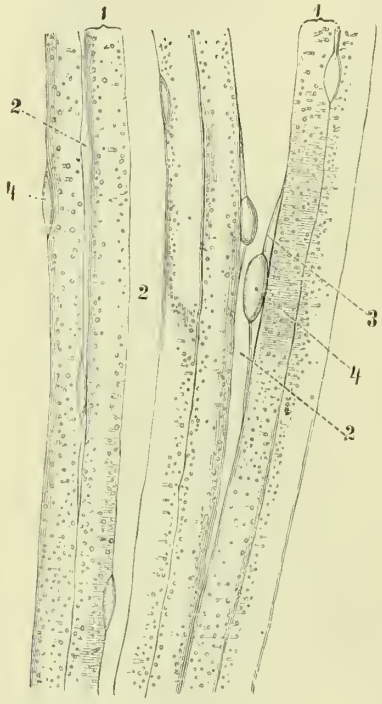

Fig. 40.

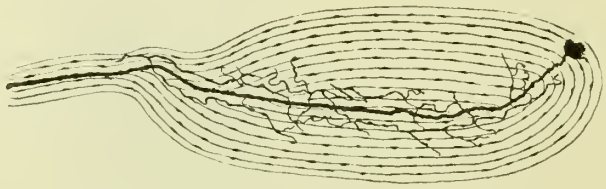

Fig. 41.

Fig. 42.

Fig. 40. **Kapseln eines Pacinischen Körperchens vom Menschen im optischen Längsschnitt.** (Key und Retzius.)
1 Kapsel mit optischen Querschnitten intrakapsulärer Fibrillen; 2, 2 Spalträume zwischen zwei Kapseln, also innerhalb einer Kapsellinie; 3 Endothelhäutchen; 4, 4 deren Kerne.

Fig. 41. **Vater-Pacinisches Körperchen mit Fadenapparat.** (G. Sala, 1899.)
Vom Mesorectum eines 2 Tage alten Kätzchens.

Fig. 42. **Vater-Pacinische Körperchen mit Fadenapparat** (aus der äußeren Bindegewebshülle der Prostata des Hundes) (Von Timofeew, 1895.)
a dicke markhaltige Nervenfaser, die in den bandförmigen Axenzylinder ausläuft; *b* dünne markhaltige Nervenfaser, die den terminalen Fadenapparat bildet. — Methylenblau.

Die Vater-Pacinischen Körperchen sind beim Menschen schon im 4. Fetalmonat nachweisbar und erscheinen hier als kleine längliche Häufchen von Bindegewebszellen, deren äußere Lagen eine konzentrische Schichtung wahrnehmen lassen. Sie stehen mit einer noch marklosen Nervenfaser in Zusammenhang. Die Nervenfaser wächst nicht in das Körperchen hinein, sondern das Körperchen bildet sich um das periphere Ende der Nervenfaser, welche der herrschenden Auffassung zufolge dem Dendriten einer Spinalganglienzelle entspricht. Neuerdings ist die Entwicklung der Körperchen von H. Wintscha untersucht worden. (Über die Entwicklung der Vaterschen Körperchen, Dorpat 1892.)

Einen besonderen Fadenapparat im Inneren von Vater-Pacinischen Körperchen beschrieb Timofeew von den oberflächlichen und tiefen Schichten der Prostata, sowie von der Schleimhaut der Pars prostatica und membranacea urethrae des Hundes und der Katze.

An jede Endkapsel treten gewöhnlich 2 markhaltige Nervenfasern heran; die eine dringt als markloser, platter Axenzylinder in den Innnenkolben. Die zweite Nervenfaser tritt neben der ersten ein, verliert ihr Mark und geht in einen merkwürdigen engmaschigen Fadenapparat über. Der letztere besteht aus sehr dünnen, vielfach gewundenen Fäden und umgibt den bandförmigen Axenzylinder der ersten Faser in Form einer durchlöcherten Hülse, ohne mit ihm in Kontakt zu treten, geschweige denn zu anastomosieren (s. Fig. 42). Die beiden Fasern scheinen von verschiedenen Nervenzellen abzustammen (Anat. Anz. XI, 1895.)

Von Varietäten der Vater-Pacinischen Körperchen sind zu erwähnen: Zwillings- und Drillingskörperchen, in welchen die Außenkolben von 2 oder 3 Körperchen miteinander in Verbindung stehen. Ferner rosenkranzförmig verbundene Körperchen; die Terminalfaser tritt aus einem Körperchen aus, wird wieder markhaltig und dringt in ein zweites Körperchen ein; selbst ein drittes kann noch folgen. Ein entsprechendes Verhalten ist sehr häufig bei den Genitalnervenkörperchen.

Vater-Pacinische Körperchen kommen auch den Säugetieren zu; ihr Bau kann dabei einige Modifikationen erfahren. Bei den Vögeln sind sie von Herbst entdeckt worden und heißen

Fig. 43.

Fig. 44.

Fig. 43. **Golgi-Mazzonisches Körperchen des Stratum subcutaneum der Fingerbeere.** 400:1. (A. Ruffini.)

Fig. 44. **Ruffinisches Körperchen** (Querschnitt). 900:1. (Ruffini.)

ncc Kerne der bindegewebigen Grundlage. *it* terminaler Fibrillenbusch.

darum Herbstsche Körperchen. Ihr Bau ist besonders am Innenkolben ein abweichender. Eine Modifikation derselben, die Key-Retziusschen Körperchen, enthält der Schnabel der Enten, Gänse usw.; sie liegen im tieferen Bindegewebe und sind von den Grandryschen Körperchen sehr verschieden.

2. Golgi-Mazzonische Körperchen. Fig. 43.

Sie wurden von Golgi (1880) im Perimysium ext. und im Bindegewebe in der Umgebung der Sehnen entdeckt, von Mazzoni (1891) genauer untersucht und beim Menschen von Ruffini (1894) in der Tela subcutanea der Finger nachgewiesen.

Es sind längere oder kürzere Gebilde von runder, zylindrischer, birnförmiger Gestalt. Sie gehören zur Gruppe der Corpuscula lamellosa; die Zahl der Lamellen schwankt aber in hohem Maße. Es gibt sogar Formen, welche nur eine Lamelle besitzen.

Besonders charakteristisch ist der mächtige Innenkolben, welcher die Gestalt des Körperchens wiederholt. Er besteht aus einer fein gekörnten Masse, welche zahlreiche Kerne einschließt. In dieser Substanz bildet der Axenzylinder der zutretenden Nervenfaser unter zahlreichen Verästelungen und Windungen ein gröberes

Netz, welches reich mit Varikositäten und knopfartigen Enden ausgestattet ist. Netze von Neurofibrillen sind innerhalb der Varikositäten und der Endknöpfe nachgewiesen.

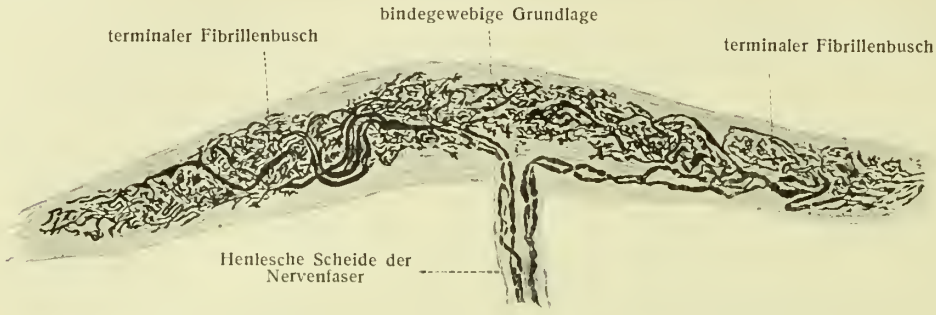

Fig. 45.
Ruffinisches Körperchen. 175:1. (Ruffini.)

3. Ruffinische Körperchen. Fig. 35, 44, 45.

Im subkutanen Gewebe der Finger, an der Grenze der Cutis und Tela subcutanea kommen nach dem Funde von Ruffini längliche, ziemlich große (0,25—1,35 mm lange) Endkörperchen vor, die an Zahl ungefähr den Vater-Pacinischen Körperchen gleichkommen. Die markhaltige Nervenfaser tritt an der Seite oder vom unteren Ende an das Körperchen und teilt sich im Innern in zahlreiche variköse Äste, die miteinander Anastomosen bilden und schließlich frei mit kleinen Knöpfchen endigen. Eine starke bindegewebige Hülle bekleidet den Apparat, der keine Gefäße besitzt. Auch beim Hunde, der Katze und den Affen sind nach den Beobachtungen von Sfameni die Ruffinischen Körperchen vorhanden.

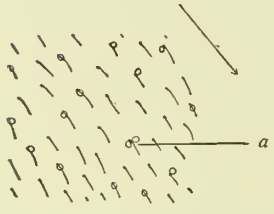

Fig. 46

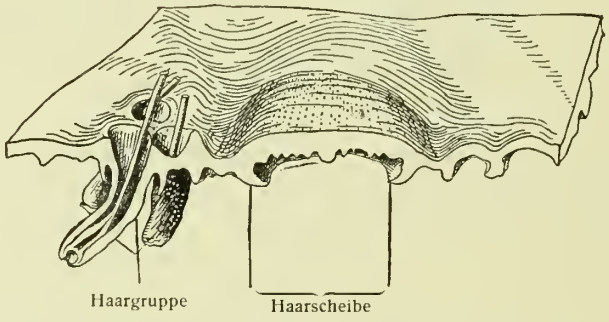

Fig. 47.

Fig. 46. **Haarscheiben, nach dem Lebenden schematisch gezeichnet.** *a* zwei Haarscheiben neben einem Haar. (Pincus.)

Fig. 47. **Haarscheibe und Haargruppe nach einer Rekonstruktion.** Die Rekonstruktion ist in der Mitte halbiert. (Pincus.)

Die Haarscheiben (Pincus). Fig. 46—48.

Pincus beobachtete beim lebenden Menschen kleine rundliche Scheiben in der Nähe der Haare. Die mikroskopische Untersuchung zeigte, daß es sich um ein besonderes neues (Sinnes-)Organ der Haut handelt. Er bezeichnete sie als Haarscheiben, weil sie stets in unmittelbarer Nähe eines Haares sich befinden und

vergleicht sie mit den Tastscheiben bei Tieren. Sehr reich ist die Nervenversorgung der Haarscheibe.

Pincus, Dermatolog. Zeitschr. Bd. IX, X.

Vergleicht man die korpuskuläre und die freie Endigung der Hautnerven im Bindegewebe mit der interepithelialen, so ergibt sich leicht, daß zwischen den verschiedenen Formen, trotz ihrer äußeren Unähnlichkeit, eine wesentliche Übereinstimmung insofern herrscht, als alle Formen der freien Nervenendigung angehören, keine der zellulären; die eine im Epithel, die andere im Bindegewebe gelegen. Das Zustandekommen von besonderen, die Terminalfaserendigung (in Form von Endbäumchen oder Endplatten oder Endknöpfen) umschließenden bindegewebigen Apparaten ist nicht unverständlich, bei der Annahme von Reizen, richtenden Einflüssen, welche die vom Zentrum anlangende Terminalfaser auf die Bindesubstanz ausübt. Erstere erscheint gleich einem Kristallisationskerne, um welchen die gereizte Bindesubstanz sich in besonderer Weise formt (s. III. Aufl. S. 678).

Die Funktion der verschiedenen Nerven-Endapparate in der Haut zu bestimmen, bleibt der Physiologie überlassen. Doch sei bezüglich der Temperaturempfindung das folgende bemerkt:

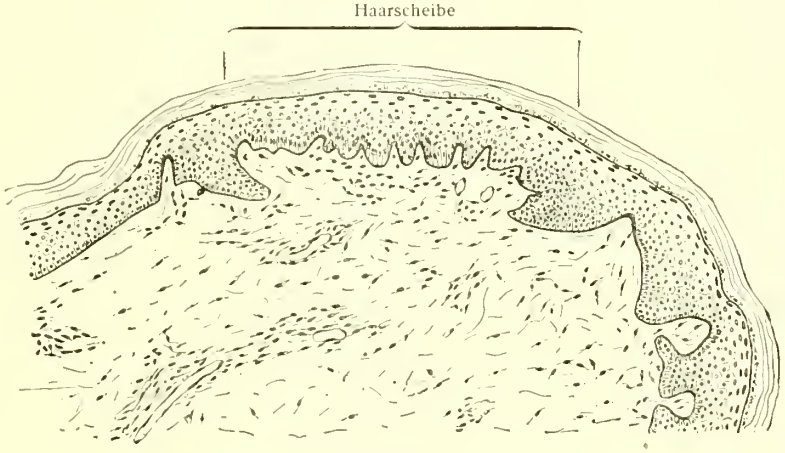

Fig. 48.
Haarscheibe, Durchschnitt. (Pincus.)

Die interepitheliale Nervenendigung dient nicht allein der Berührungs-, sondern auch der Temperaturempfindung. Vor mehreren Jahrzehnten, als das Vorhandensein des interpithelialen Fibrillenwaldes noch unsicher war, suchte Rauber durch Bezugnahme auf das sehr geringe Wärmetransmissionsvermögen der Epidermis die Annahme von Nervenendigungen im Epithel zu sichern. Man kann diese Eigenschaft messend bestimmen, indem für diesen Zweck abgelöste Epidermisstücke verwendet werden. Rauber bediente sich zu diesen Versuchen der in verdünntem Weingeist abgelösten Epidermis der Hand und des Fußes und hatte sich dabei der Mitwirkung des Physikers Hankel zu erfreuen. Die Dicken der teils trockenen, teils befeuchtet verwendeten Epidermisplatten wurden gemessen und letztere mit dem thermo-elektrischen Apparate von Melloni auf ihre Diathermansie geprüft. Es ergab sich, daß letztere nur sehr gering ist und daß die Epidermis bezüglich der Durchlässigkeit für Wärmestrahlen zu den am tiefsten stehenden Körpern gehört. Etwas dickere Epidermis verhindert sogar den Durchtritt ganz und gar. Der Engländer J. S. Lombard hatte zuvor schon Versuche gemacht über die Fähigkeit der ganzen Haut für Wärmeleitung und sie geringer gefunden, als bei Knochen und Gehirn; es ist jedoch notwendig, allein mit der Epidermis, allein mit der Lederhaut vorzugehen. Wenn nun die Epidermis so geringe Durchlässigkeit für Wärmestrahlen besitzt, wie angegeben, wie sollten Nervenendigungen zu ihrer Aufnahme geeignet erscheinen können, welche unterhalb der Epidermis, in der Lederhaut gelegen sind?[1])

1) Rauber, A., Die Durchlässigkeit der Epidermis für strahlende Wärme. Sitz.-Ber. der naturforsch. Ges. zu Leipzig 1885.

Die Hautnerven sind nicht alle markhaltiger Art; die marklosen Fasern der Haut verlaufen nach Dogiel in den Stämmchen der markhaltigen oder gesondert. Schließlich sondern sich auch die ersteren und bilden mit den letzteren in den tiefen lockeren Schichten der Haut ein feinmaschiges Geflecht. Von diesem Geflecht gehen zweierlei Ästchen aus: solche zu den Gefäßen, solche zum Epithel. Die letzteren bilden zuvor ein reichhaltiges subepitheliales Geflecht. Die von ihm ausgehenden peripheren Fäden dringen in die tieferen Schichten des Epithels ein und beteiligen sich an der Bildung des interepithelialen Nervennetzes. Zu dem Gefäßgeflechte gelangen auch einzelne markhaltige Nervenfasern.

Leontowitsch, A., Die Innervation der menschlichen Haut. Internationale Monatsschrift Bd. XVIII, 1901. — P. Sfameni, Recherches comparatives sur les organes nerveux terminaux de Ruffini, Anat. Anz. IX, 1893. — A. Ruffini, Sur les expansions nerveuses de la peau. Revue générale d'Histologie 1905. — Derselbe, Sur un nouvel organe nerveux terminal etc.; Journ. de l'anatomie et de la physiol., 1896.

12. Die Anhangsorgane der Haut.

Die produktive Tätigkeit der Haut äußert sich nicht allein in der beständigen Regeneration von Oberhautteilen, sondern auch in der Erzeugung vieler besonderer Organe. Hierher gehört sowohl eine große Menge von Drüsen verschiedener Art, welche unter die Oberfläche hinabrücken, als auch von verhornten Organen, welche an der Oberfläche gelegen sind und sie überragen.

Die Drüsen der Haut kommen in zwei Hauptformen vor, in tubulärer und in alveolärer Form. Die verhornten Organe sind die Nägel und die Haare.

Sämtliche Gebilde der Haut bestehen ihrem Bau nach wesentlich teils aus Epithelgewebe, teils aus Bindegewebe; doch steht jenes bedeutend im Vordergrunde. Sie werden daher auch oft als Oberhautgebilde aufgeführt.

A. Die Drüsen der Haut, Glandulae cutis.

a. Knäueldrüsen, Glandulae glomiformes.

Die Knäueldrüsen, Glandulae glomiformes, sind tubuläre Drüsen, deren sezernierendes Endstück sich zu einem Knäuel zusammenballt. Dieser Drüsen gibt es in der Haut vier Arten:

1. Glandulae sudoriferae,
2. Glandulae ciliares (Molli),
3. Glandulae ceruminosae,
4. Glandulae circumanales.

1. Schweißdrüsen, Glandulae sudoriferae. Fig. 1, 8, 12, 35, 49, 52, 72, 74.

Die Schweißdrüsen sind lange, unverästelte Röhren, an welchen man einen sezernierenden Knäuel, Corpus glandulae sudoriferae, einen Ausführungsgang, Ductus sudoriferus, und eine Mündung, Schweißporus, Porus sudoriferus, unterscheidet. Sie liegen entweder in der tieferen Schicht der Tunica propria corii oder in der obersten Schicht der Tela subcutanea. Sie sind über die ganze Haut verbreitet und fehlen nur an der Glans penis und an der Innenfläche des Praeputium. Ihre Gesamtzahl beträgt ca. 2 Millionen, der Gesamtquerschnitt 38 qcm. Am dichtesten sind sie am Handteller und an der Fußsohle gestellt, am weitesten voneinander entfernt an der Rückenfläche des Rumpfes. Sehr groß sind jene an der Achselhöhle; hier bilden ihre Knäuel eine fast zusammenhängende, in der Tela subcutanea gelegene Platte.

Auf 1 qcm kommen nach Krause an der Volarfläche der Hand 373, Plantarfläche des Fußes 366, Handrücken 203, Hals 178, Stirn 172, Beugeseiten des Vorderarmes 157, Brust und Bauch 155, Streckseite des Vorderarmes 149, Fußrücken 126, Ober- und Unterschenkel (medial) 79, Wangen 75, Nacken, Rücken, Gesäß 57.

Nach neueren Zählungen von Hörschelmann sind die Grenzwerte geringer, die Drüsen aber zahlreicher: auf 1 qcm am Fußrücken 641, in der Vola manus 1111.

Das Corpus glandulae sudoriferae ist rundlich oder abgeplattet, etwas durchscheinend, von gelblicher oder gelblichrötlicher Farbe und regional sehr wechselndem Durchmesser. In der Regel 0,3—0,4 mm betragend, kann er auf 0,06 mm herabsinken, aber auch auf 2—7 mm Breite, 1—3 mm Länge (Achselhöhle) ansteigen. Seinem Bau nach ist der Knäuel ein einziger, vielfach gewundener Kanal, dessen Wand von einer einfachen Lage zylindrischer Zellen gebildet wird. Die Zellen enthalten Fett und Pigmentkörnchen. Sie sitzen auf einer zarten Basalmembran, welche sich mit saurem Orcein und mit Resorcinfuchsin gut färbt. Bei stark entwickelten Knäueldrüsen liegt zwischen dem Epithel und der Basalmembran eine Schicht longitudinaler glatter Muskelfasern (Fig. 52). Jenseits der Basalmembran folgt eine bindegewebige Hülle. Die Knäuel können in ein mehr oder weniger dichtes lymphoides Gewebe eingebettet sein (Achselhöhle).

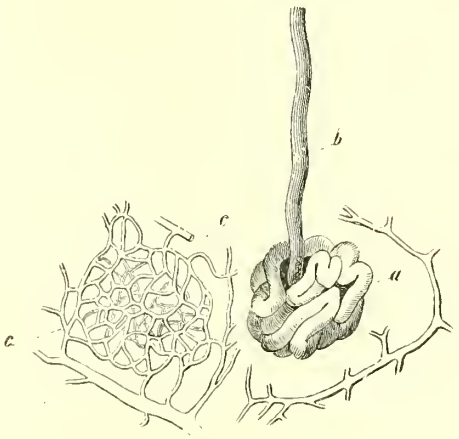

Fig. 49.
Eine menschliche Schweißdrüse.
(Todd.-Bowman.)
a der Knäuel, umgeben von dem Anfang venöser Gefäße; *b* der ausführende Kanal; *c* das korbartige Kapillargeflecht um den Knäuel mit dem Arterienstämmchen.

Der Ausführungsgang, Ductus sudoriferus (Fig. 35, 72) beginnt schon im Knäuel, steigt in leichten spiraligen Windungen meist senkrecht durch die Lederhaut, nimmt seinen Weg durch das Epithel — und zwar zwischen den Papillenreihen der Hautriffe hindurch, wo sie vorhanden sind — und mündet mit trichterförmiger Erweiterung auf den Kuppen der Hautriffe (Fig. 12), nicht in den dazwischen gelegenen Tälern. Um so leichter wird ein Abfließen und Verdunsten des Sekretes stattfinden können. Innerhalb der Epidermis ist der Schweißgang stärker spiralig, korkzieherartig gewunden; es können 2—16 Windungen gezählt werden (Fig. 1, 8). So zeigen sich spiralige Windungen in der ganzen Länge des Tubulus; man hat sie alle auf gleiche Ursache, starkes Längenwachstum im kleinen Raume, zu beziehen.

Alle Ausführungsgänge haben eine bindegewebige Hülle mit längsstehenden Kernen und eine Basalmembran. Das Epithel ist in doppelter Lage vorhanden; die äußere ist eine Fortsetzung der Längsmuskelschicht, die innere eine Fortsetzung der Drüsenzellenschicht. Die platten Zellen der Innenlage sind mit einem in den verschiedenen Höhen verschieden gestalteten, starken Kutikularsaum versehen (Heynold). Fig. 52.

Hier und da vereinigen sich die Schweißgänge zweier Drüsen zu einem einzigen.

Ungewöhnliche Formen. Einfachere Formen von Schweißdrüsen kommen an den Augenlidern vor. Sie bilden hier keinen Knäuel, sondern nur leichte Windungen, münden mit den Haarbälgen der Wimpern aus und werden Mollsche Drüsen genannt. An der Caruncula lacrimalis kommen Übergangsformen von

Mollschen zu gewöhnlichen Schweißdrüsen vor (Waldeyer). Von besonderem Interesse ist, daß beide Umstände, Mangel des Knäuels und Verbindung mit den Haarbälgen, bei den gewöhnlichen Schweißdrüsen der Säugetiere keine seltene Erscheinung sind.

Gefäße. Die Gefäße der Drüsenknäuel stammen von selbständigen Zweigen der Hautarterien, umspinnen die Knäuel mit korbähnlichen Geflechten, dringen aber auch in die Tiefe ein und umgeben alle Windungen. Das aus ihnen hervorgehende Kapillarnetz steht mit demjenigen der Oberfläche nur durch das Kapillarnetz des Ausführungsganges in Verbindung. Fig. 49.

Nerven. Zu den Drüsenknäueln treten zahlreiche Nervenfasern und bilden in der bindegewebigen Hülle ein reiches feinfaseriges Geflecht. Eine gewisse Anzahl von Fäden tritt zur Muskelschicht; ob zu den Drüsenzellen, ist ungewiß (Ranvier). Die Schweißnerven schließen sich in ihren Bahnen den großen Nerven an, durchlaufen aber anscheinend größtenteils den Sympathikus. Unter dem Einflusse veränderter Erregung verschiedener Art kommt es in den Schweißdrüsen zur Absonderung reichlicher Flüssigkeit, die sich über die Oberfläche ergießt. Im gewöhnlichen Verhalten verdunstet aber das Wasser in dem Maße, als es ausgeschieden wird, an den Mündungen. Man nennt diese Art der Wasserabgabe Perspiratio insensibilis.

Schweiß, Sudor.

Der Inhalt der Lichtung des Drüsenknäuels tritt in zwei Formen auf, als helle Flüssigkeit ohne geformte Teile und als eine halbflüssige, mit vielen farblosen und gelblichen Körnchen versehene Masse, die auch Lymphkörperchen enthalten kann. Letztere bildet den Übergang zu dem Sekret der Glandulae ceruminosae und circumanales.

Der Schweiß enthält Wasser, Kochsalz, Fette, Harnstoff. Die saure oder alkalische Reaktion rührt von der Frische des gelieferten Fettes her.

Der Pferdeschweiß (das Pferd schwitzt bekanntlich stark) enthält beträchtliche Mengen von Eiweiß, die leicht zu Schaumbildung Veranlassung geben; beim Eintrocknen bleiben Eiweißhäutchen zurück.

2. *Glandulae ciliares* (*Molli*) siehe Auge.

3. *Ohrschmalzdrüsen, Glandulae ceruminosae.*

Die Ohrschmalzdrüsen liegen in der Auskleidung des knorpeligen äußeren Gehörganges und bilden in der Tela subcutanea desselben unterhalb des Talgdrüsenlagers der Haare eine fast zusammenhängende Lage. Die Knäuel sind gewöhnlich lockerer als bei den Schweißdrüsen. Sie entstehen von den Haarbälgen aus (Alzheimer). Ihr bitter schmeckendes Sekret ist das Cerumen, ein Schutzmittel des Ganges. Es bildet oft zusammen mit den abgestoßenen Epithelzellen nnd den ausgefallenen Haaren unter beträchtlicher Eindickung dunkelbraune bis schwarze Pfröpfe, welche den äußeren Gehörgang verstopfen und das Hören beeinträchtigen.

4. *Glandulae circumanales, Afterdrüsen.*

Sie bilden einen die Afteröffnung umgebenden Ring, sind mehrfach größer als die Schweißdrüsen, setzen sich jedoch in kleinerer Form bis in die Gegend des Sphincter ani internus fort. Ihr Sekret ist ein Riechstoff. Sie sind nicht mit

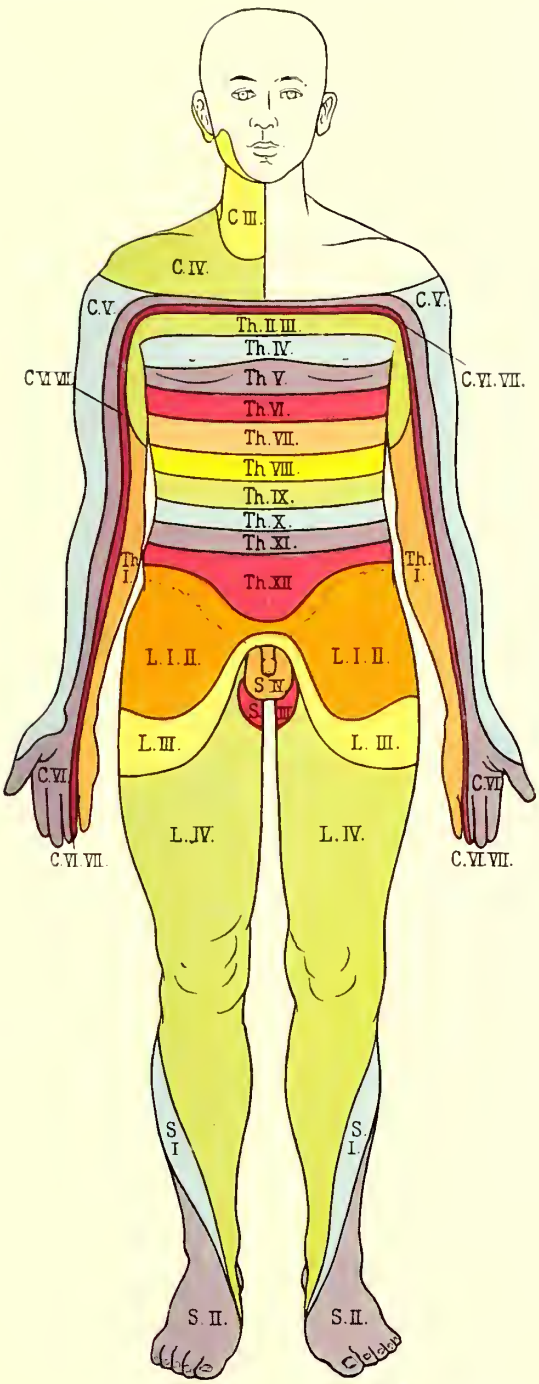

Fig. 50. Innervierung der Haut nach den Rückenmarksegmenten. Vorderseite.
C. VIII ist in dem mit Th. I bezeichneten Felde enthalten; L. V ist in dem mit L. IV bezeichneten Felde enthalten.

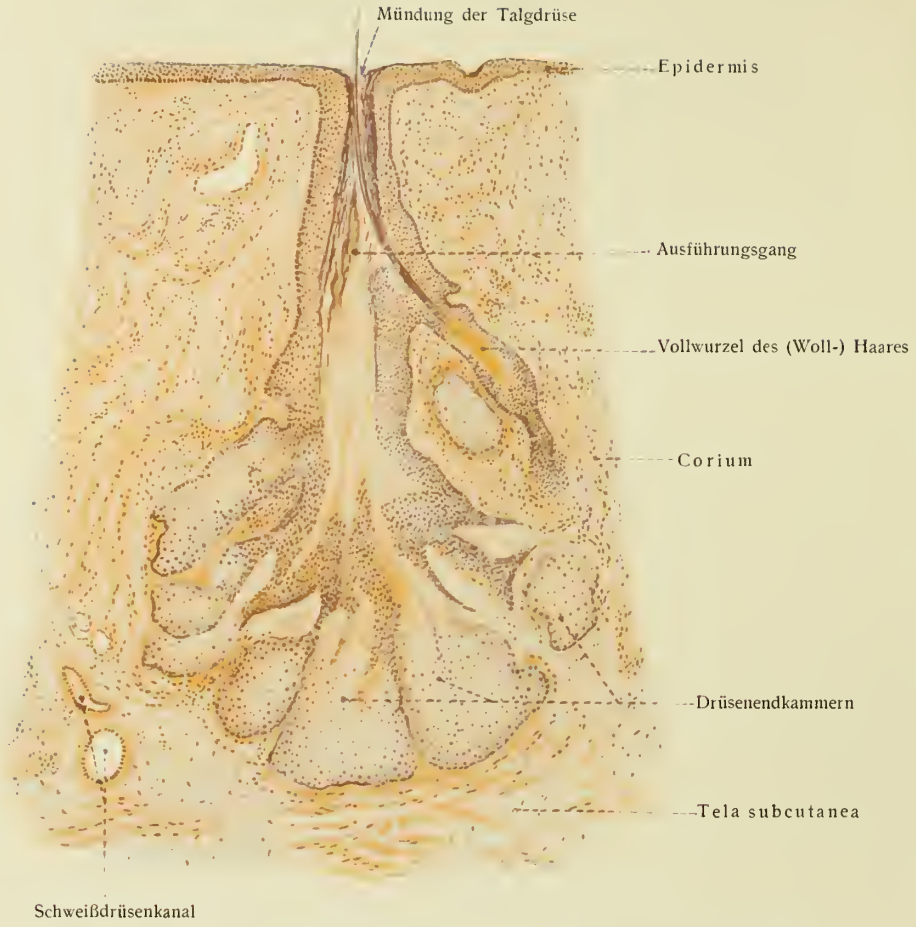

Fig. 51. Längsschnitt einer Talgdrüse vom Nasenflügel des Menschen.

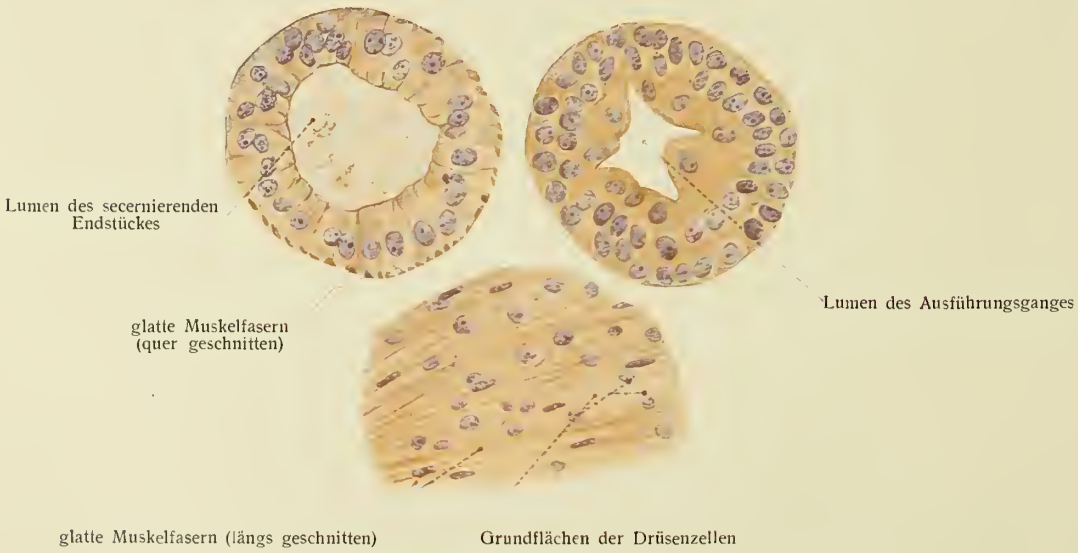

Fig. 52. Schweißdrüse vom Nasenflügel des Menschen.

Links oben: Querschnitt des secernierenden Endstückes; **rechts oben:** Querschnitt des Ausführungsganges; **unten:** Tangentialschnitt des secernierenden Endstückes.

den sogenannten Analdrüsen der Säuger zu verwechseln, welche dem alveolären Typus angehören.

Eggeling, H., Über die Schläfendrüse des Elefanten. Biol. Zentralbl. XXI, 1901.

b. Talgdrüsen, Glandulae sebaceae. Fig. 51, 53, 72, 74, 85.

Die Talgdrüsen sind entweder unverästelte oder verästelte Drüsen alveolärer Art, liegen in der Lederhaut und sind überwiegend an das Vorkommen der Haare gebunden, in deren Balg sie an bestimmter Stelle, nahe der Hautoberfläche einmünden. Sie werden daher auch Haarbalgdrüsen genannt. Während die Talgdrüsen der größeren Haare als Anhänge der Haarbälge auftreten (Fig. 72), findet bei den kleinen Wollhaaren das umgekehrte Verhältnis statt; die Wollhaare erscheinen als Anhänge der verhältnismäßig sehr ansehnlichen Talgdrüsen und ragen als feine Stäbchen aus deren Ausführungsgang hervor (Fig. 51). An den kleinen Haaren sind immer nur einzelne oder wenige Talgdrüsen vorhanden; an den großen Haaren aber umgibt ein ganzer Kranz von solchen, eine Talgdrüsenrosette von 4—6 Einzeldrüsen, den Haarbalg.

Mit den Haaren verbreiten sich die Talgdrüsen über den größten Teil des Körpers und lassen nur folgende Stellen frei: die Vola manus und Planta pedis.

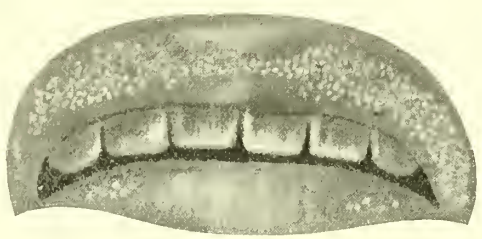

Fig. 53.
Freie Talgdrüsen des Lippenrotes
(Mann von 30 Jahren). (L. Stieda, 1902.)

Freie, nicht an Haare gebundene Talgdrüsen kommen nach den neuesten Ermittelungen von L. Stieda an vielen Körperstellen vor. Es sind folgende zu nennen:

Die Augenlider, das Lippenrot (Fig. 53), die Wangenschleimhaut; das Übergangsgebiet zwischen der äußeren Haut und der Nasenschleimhaut, desgleichen zwischen der Haut des Anus und der Mucosa recti; die Oberfläche der Glans penis, das innere Blatt des Präputium, die Haut der Labia minora, die Haut der Glans und des Praeputium clitoridis, die Brustwarzen und der Warzenhof des Weibes (siehe auch Schultze und Bovero).

Die Größe der Talgdrüsen schwankt von 0,2 bis 2,2 mm Länge mit ansehnlicher Breite; von einer einzigen, bis zu 16 und 20 Alveolen.

Große Formen finden sich in der Haut der Nase, wo ihre Mündungen mit freiem Auge sichtbar sind; ferner am Mons pubis, an den Labia majora, an der Areola mammae, am Scrotum, an der Ohrmuschel.

Eine modifizierte Form sind die Meibomschen Drüsen der Augenlider.

Der Ausführungsgang wird von einer Fortsetzung des äußeren Epithels des Haarbalges ausgekleidet, d. h. von geschichtetem Plattenepithel (Fig. 51). Letzteres geht unter Verminderung der Schichten in das Epithel der Drüsenkörper über. In seiner äußersten Lage besteht letzteres aus niedrigen kubischen Zellen, weiter innen folgen verschieden große rundliche, vieleckige Zellen (Talgzellen), welche zunehmend mit größeren und kleineren Fettkügelchen beladen sind (Fig. 85); endlich folgt frei gewordenes Fett, indem die Zellen platzen. Durch die Vis a tergo der fortgehenden Sekretion wird das Fett schließlich über die Mündung geschoben und dient zur Einölung des Haares und der umgebenden Hautoberfläche. Auch die glatten Haarmuskeln wirken bei ihrer Kontraktion fördernd auf die Fettentleerung.

Der Kern der Drüsenzellen erfährt während der zunehmenden Fettbildung Veränderungen und geht, nach Rosenstadt[1]) wie bei der Verhornung, schließlich zugrunde; auch die Zellreste verhornen und werden schließlich mit dem Talge ausgestoßen.

Ausführungsgang und Drüsenkörper besitzen jenseits des Epithels eine Basalmembran und eine bindegewebige Hülle.

Der Gefäßapparat ist wenig entwickelt; Nerven der Talgdrüsen sind nicht sicher nachgewiesen.

Das Sekret der Talgdrüsen, der Hauttalg, Sebum cutaneum, ist ein in der Körperwärme flüssiges Fett, welches auch Zellenreste beigemengt enthält.

Das in den Talgdrüsen reichlicher angesammelte Fett wird oft Comedo, Mitesser, genannt. In der Tat beherbergen Talgdrüsen nicht selten die eine oder andere Milbenart, den Acarus folliculorum.

Bauer, K., Beiträge zur Kenntnis der menschlichen Haut (Talgdrüsen). Morphol. Arbeiten von G. Schwalbe. Bd. III, 1894. — Stieda, L., Das Vorkommen freier Talgdrüsen am menschlichen Körper. Zeitschr. f. Morphol. u. Anthropologie IV, 1902. Das stetige Beisammensein von Talgdrüsen und Haaren ist nicht überall vorhanden; vielmehr kommen an den Übergangsstellen der äußeren Haut in die Schleimhaut freie Talgdrüsen, d. h. Talgdrüsen ohne Haare gesetzlich vor. Hier sind die Haare überflüssig geworden, nicht aber die Einölung der Haut. — Schultze, W., Über die Talgdrüsen etc. an den Labia majora und minora . . . Dissertation, Berlin 1898, findet an den Labia minora des Neugeborenen noch keine Talgdrüsen. Sie treten erst um das 10. Jahr auf und sind auf der medialen Seite zahlreicher. — Bovero, Ghiandole sebacee libere. Arch. per le Scienze med. 1904. — Siehe auch Abt. IV, S. 15, 16.

c. Die Brüste oder Milchdrüsen, Mammae. Fig. 54—59.

Bei dem geschlechtsreifen Weibe bilden die Brüste zwei symmetrisch gelegene halbkugelige Hervorragungen, welche im Bereich der dritten bis sechsten oder siebenten Rippe, mitten zwischen dem Brustbein und der Achselhöhle, der vorderen Brustwand anliegen, je nach ihrer Größe mehr oder weniger weit gegen die Mittellinie vorschreiten und den Busen, Sinus mammarum, zwischen sich lassen. Etwas unterhalb der Mitte einer jeden Brust, meist in der Höhe des vierten Interkostalraumes oder der fünften Rippe, erhebt sich von der Oberfläche des Organes ein kleiner konischer Vorsprung, die Brustwarze, Papilla mammae, welche etwas nach außen und oben gerichtet ist. Die Haut der Brustwarze zeichnet sich durch eine dunklere Färbung aus; ebenso das die Brustwarze zunächst umgebende kreisförmige Feld, der Warzenhof, Areola mammae. Nur die Spitze der Papilla mammae bleibt ungefärbt. Bei Jungfrauen der weißen Rasse ist jene Farbe rosa oder dunkler rot, bei Frauen, die geboren haben, bräunlich. Die Haut der Brustwarze ist ferner mit Runzeln besetzt. In der Nähe ihrer Spitze befinden sich 12—15 kleine Öffnungen, Milchporen, Pori lactiferi, die Mündungen der Milchgänge, Ductus lactiferi.

Die Grundlage der Mamma bildet der eigentliche Drüsenkörper, Corpus mammae, welcher von einem dem Panniculus adiposus angehörigen Fettpolster, Capsula adiposa mammae, umhüllt wird. Die Mächtigkeit dieses Fettpolsters bedingt wesentlich die individuellen Größenunterschiede der Mamma; die Drüse selbst, viel kleiner als die ganze Hervorragung, hat weit geringere individuelle Schwankungen ihrer Durchmesser. Sie stellt einen festen, fast kreisförmigen, ab-

1) Internationale Monatsschrift, 1892, Bd. IX, Bau der Talgdrüsen.

geplatteten Körper dar, dessen innere Fläche, Basis glandulae mammae, flach oder leicht gehöhlt ist; ihr längster Durchmesser richtet sich schief nach oben und außen. Die Basis liegt der Fascia pectoralis superficialis und dem großen Brustmuskel auf, überragt nur selten den unteren Rand des letzteren und ist mit der genannten Fascie durch Bindegewebe verbunden. Der dickste Teil der Drüse liegt nahezu in ihrer Mitte, dicht an der Brustwarze. Die Capsula adiposa wird von einer großen Anzahl bindegewebiger Septa, Retinacula mammae, durchsetzt, welche dem System der Retinacula cutis angehören, einerseits mit der Lederhaut, andererseits mit dem die Drüse umgebenden Bindegewebe, sowie mit der Fascia pectoralis superficialis in Verbindung stehen und somit zur Befestigung der Drüse

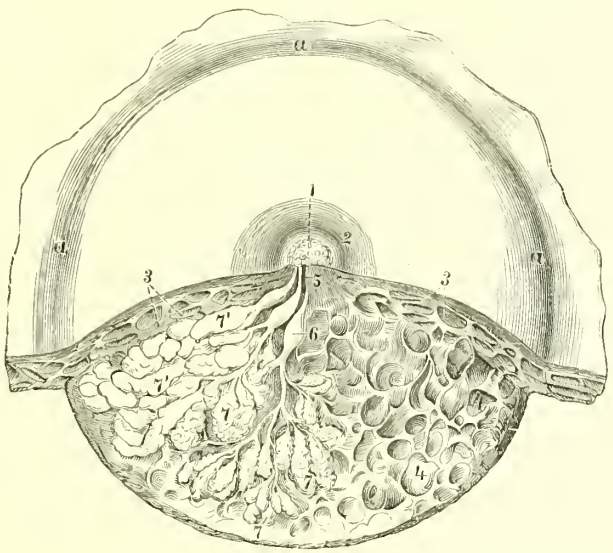

Fig. 54.

Weibliche Brustdrüse während der Milchabsonderung. (Luschka.) 2:3.
Auf der einen Seite sind die Drüsenteile frei präpariert, auf der anderen Seite ist nur das Zwischengewebe erhalten und die Drüsenmassen sind herausgenommen. 1 oberer Teil der Papilla; 2 Areola; 3, 3 Capsula adiposa; 4 Stroma der Drüse; 5 Ductus lactiferi; 6 Sinus lactiferi; 7, 7 frei präparierte Drüsenläppchen; 7', 7' noch miteinander verbundene Drüsenläppchen.

dienen. Unter der Brustwarze und dem Warzenhofe liegt kein Fett, sondern ein festes, gefäßreiches Bindegewebslager, welches die Milchgänge umgibt.

Die Milchdrüse ist kein einheitliches Gebilde, sondern besteht aus 15—20 getrennten, kegelförmigen Lappen, Lobi mammae, welche in radiärer Richtung um die Brustwarze und den Warzenhof aufgereiht sind. Ein derbes, von Fettgewebe durchsetztes Bindegewebslager bettet sie ein und verbindet sie zu einem Ganzen. Jeder Lappen besteht aus größeren und kleineren Unterabteilungen, Lobuli mammae, bis endlich die Endbläschen, Alveolen, erreicht sind, welche die Milch absondern. Die Drüsensubstanz hebt sich von dem umgebenden Binde- und Fettgewebe durch blassere, rötlichweiße Farbe und festere Beschaffenheit ab. Fig. 54.

Die aus den Hauptabteilungen der Drüse hervorgehenden Drüsenkanäle sind die erwähnten Milchgänge. Sie verlaufen, 15—20 an der Zahl, gegen die Brustwarze hin, haben 1,7 bis 2,3 mm Durchmesser und erweitern sich, bevor sie in

die Brustwarze eintreten, namentlich während der Milchabsonderung, zu kleinen Aussackungen, Milchsäckchen, Sinus lactiferi. Diese sind 5—8 mm weit und dienen als vorübergehende kleine Milchbehälter. Am Beginn der Brustwarze nehmen die Gänge wieder ihre ursprüngliche Weite an, legen sich ziemlich dicht aneinander und verlaufen, von Gefäßen umgeben, zur Warzenspitze. Auf ihrem Wege dahin vereinigen sich einzelne Milchgänge mit einem Nachbargange. Daher sind die Mündungen etwas weniger zahlreich als die Lappen. Die Pori lactiferi liegen in kleinen Eindrücken der Oberfläche und sind enger als die Gänge, zu welchen sie gehören.

Die linke Milchdrüse ist meist etwas größer als die rechte.

Die einzelnen Lappen sind von einer dichten Bindegewebsschicht überzogen und werden durch tiefe mit Fettgewebe erfüllte Gruben voneinander getrennt. An der vorderen Fläche und am Rande erstrecken sich die Lappen oft ziemlich weit in die Fettschicht hinein. Häufig zieht eine Verlängerung der Drüsenmasse vom oberen lateralen Umfange gegen die Achselhöhle hin.

Der Warzenhof ist zuweilen tiefer unter die Oberfläche eingesenkt. In anderen Fällen wölbt er sich stärker hervor. Nach den Berichten von Fritsch ragt bei einem Kaffernstamme der ganze Warzenhof stark hervor und die Papille ist nur wenig abgesetzt. Das Kind erfaßt die ganze Erhöhung mit dem Munde und saugt daher wie an einem Schwamme, aber nicht an einer Warze.

Was den feineren Bau betrifft, so besitzt der Warzenhof Talgdrüsen von ansehnlicher Größe, die während der Schwangerschaft sich noch stärker ausbilden (ca. 12 an Zahl), Montgomerysche Drüsen, Glandulae areolares (Montgomerii) genannt werden und sogar zu einer Art Milchabsonderung gelangen können. Man hat sie daher auch schon als verirrte Milchdrüsen bezeichnet; und man faßte sie auf als Zwischenglieder der gewöhnlichen Talg- und der Milchdrüsen. Eggeling aber (Jen. Zeitschr. Naturw. 1904) faßt sie als Zwischenglieder zwischen Schweißdrüsen und Milchdrüsen auf. An denselben Stellen, wo diese Talgdrüsen sich befinden, sind auch Wollhaare vorhanden. Der Warzenhof besitzt ferner größere Schweißdrüsen. Die Papillen der Brustwarze sind groß und häufig zusammengesetzter Art. Brustwarze und Warzenhof sind ferner reichlich mit glatter Muskulatur ausgestattet. An letzterem sind die Bündel breit, abgeplattet, kreisförmig, zum kleineren Teil radiär gestellt. In der Brustwarze bilden die zahlreichen Bündel teils in der Längsrichtung geordnete, größtenteils aber ringförmig verlaufende und mit jenen sich verflechtende Netze. Außer Bindegewebe ist auch elastisches Gewebe reichlich in der Brustwarze vorhanden.

Die Milchgänge führen in der Gegend der Mündung ein aus 8—10 Lagen bestehendes Plattenepithel, später niedriges Zylinderepithel.

Die Milchdrüse, oder vielmehr jeder einzelne Lappen derselben, ist seinem Baue nach eine zusammengesetzte alveoläre Drüse, mit baumförmiger Verästelung des Milchganges. Sie gelangt zu stärkerer Ausbildung erst zur Zeit der Geschlechtsreife, während bis dahin eine kindliche Beschaffenheit vorliegt. Aber auch die Geschlechtsreife bringt die Drüse nur auf eine Vorstufe. Denn sie verharrt zunächst funktionslos. Ihre volle Entwicklung erreicht sie erst mit dem Übergange in den tätigen Zustand, in der Periode der Milchabsonderung.

Schon im zweiten Monat der Schwangerschaft treten äußere Veränderungen der Mamma zu Tage. Der Warzenhof vergrößert sich und wird dunkler; dies

nimmt bis zur Geburt zu, so daß man diesen Zustand der Brust als eine ziemlich sichere Andeutung vorhandener Schwangerschaft ansieht. In gleichem Schritte mit dieser äußeren Veränderung bildet sich die Drüse mehr aus und tritt in die unreifen Anfänge ihrer absondernden Tätigkeit ein. Mit der steigenden Ausbildung des Organes vermehrt sich auch die Blutzufuhr unter Zunahme des Gefäßapparates.

Die Alveolen sind rundlich oder birnförmig und sitzen den Enden der Ausführungsgänge in schräger Richtung an. In der jungfräulichen Mamma sind die Endkammern klein, ihre Wände liegen dicht aneinander. Zur Zeit der Lactation dagegen sind die Endkammern ansehnliche Bläschen von durchschnittlich 0,12 mm Durchmesser, mit großem Lumen, welches von unzähligen Fettkügelchen und einer

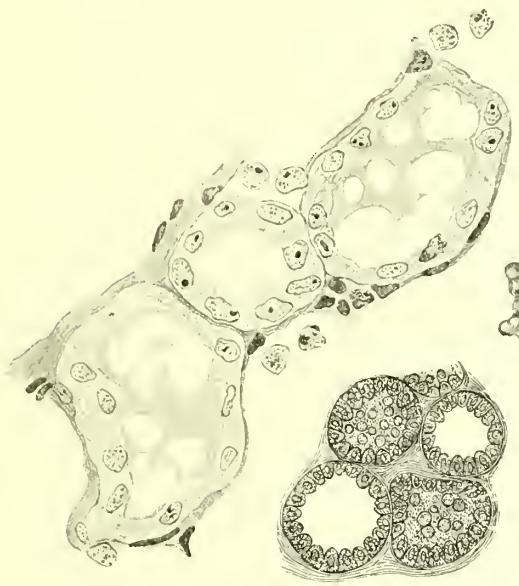

Fig. 55.

Fig. 56.

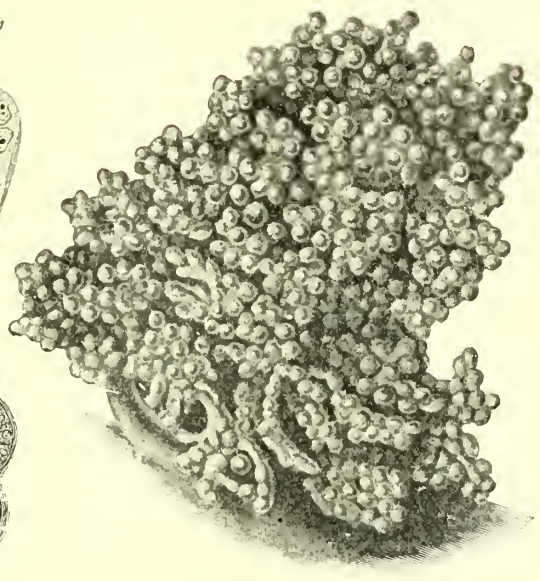

Fig. 57.

Fig. 55. **Aus der funktionierenden Milchdrüse von Manis javanica.** (H. Eggeling, 1900.)

Fig. 56. **Drüsensubstanz der Mamma während der Milchabsonderung.** 200:1.
An zwei Endkammern sieht man die Epithelauskleidung, an zweien den Inhalt, aus kleinen Fettkügelchen bestehend.

Fig. 57. **Korrosionspräparat der Mamma, deren Ductus lactiferi mit Korrosionsmasse injiziert worden waren.** Schwache Vergrößerung. Es ist nur ein kleiner Teil eines Lobus lactifer gezeichnet. (Middendorp.)

sie einschließenden Flüssigkeit angefüllt wird; der Inhalt der Alveole ist fertige alveoläre Milch. Die Wand der Alveolen besteht aus einer kernhaltigen Basalmembran mit spärlichem äußeren Bindegewebe. Die Innenfläche der Basalmembran ist bedeckt mit dem Milchepithel, d. i. mit einer einschichtigen Lage von Epithelzellen, welche sich in verschiedenen Phasen der Funktion und Form befinden (Fig. 55, 56); eine und dieselbe Endkammer hat jedoch ziemlich gleich beschaffene Epithelformen. Die einzelnen Epithelzellen können mit Fettkügelchen reich beladen, aber auch ganz fettfrei gefunden werden. In dem die Endkammern trennenden Zwischengewebe verbreiten sich die Blutgefäße, Lymphgefäße und Nerven; ferner finden sich in demselben Gruppen von Plasmazellen und an Menge wechselnd Lymphkörperchen. Letztere sind vereinzelt auch in der alveolären Milch und auf der Wanderung durch die Wände der Alveolen anzutreffen. Doch spielen sie bei der Erzeugung der Milch nur eine accessorische Rolle.

Die Milchdrüsen sind den Talgdrüsen morphologisch nahe verwandt: man ist also leicht geneigt, bis zur Erbringung von Gegenbeweisen auch die Funktion im Sinne der Verwandtschaft, d. h. die Milch als eine modifizierte Talgbildung zu betrachten. Da die Endkammer der Milchdrüse nur ein einschichtiges, diejenige der Talgdrüse ein mehrschichtiges Epithel besitzt, so hat jenes einschichtige Epithel die Lieferung von Fettkügelchen usw. zu übernehmen; mit den talgliefernden Epithelzellen der Talgdrüsen würden die Milchkügelchen liefernden Epithelien der Milchdrüse die wichtige Gruppe der Pio-Epithelien bilden (siehe Allgem. Teil, S. 80). Die Größe der Milchdrüsenalveolen ist verständlich mit Rücksicht auf die Absonderung des wichtigen Liquor lactis (Flüssigkeit ohne morphologische Elemente), dessen Gegenwart eine Emulsion ermöglicht. Weder den Liquor noch die Fettkügelchen der Milch erzeugen die Alveolarepithelien jedoch rein aus ihrer eigenen Substanz, sondern aus dem von den Blut- und Lymphgefäßen ihnen zugeführten Material, sei es nun, daß letzteres erst in Epithelsubstanz verwandelt wird, oder durch die Epithelien nur zerlegt wird. Gegenüber dieser Auffassung wird von anderen Autoren Zusammengehörigkeit der Milchdrüse mit den Schweißdrüsen angenommen.

Eggeling, Über die Stellung der Milchdrüsen usw. in Semon zoolog. Forschungsreisen. 1905. — Derselbe, Über die Hautdrüsen der Monotremen. Verhandl. anat. Ges. 1900. — Szebó, J., Die Milchdrüse im Ruhezustande und während ihrer Tätigkeit. Arch. Anat. u. Phys., 1896. — Ottolenghi, D., Beitrag zur Histologie der funktionierenden Milchdrüse. Anat. f. mikr. Anat. Bd. 58. 1901. — Walther, H. E., On transitory epithelial structures associated with the Mammary apparatus in man. Anat. Anz. XXII, 1902. — Wiedersheim, R., Der Bau des Menschen. 4. Aufl. 1908. S. 11—23 über Haare, S. 23—37 über Hautdrüsen; mit vielen Abbildungen.

Frauenmilch, Lac femininum.

Sie ist rein weiß, infolge der Gegenwart der zahllosen Fettkügelchen, oder bläulich weiß, dünnflüssig, geruchlos, von mildem, süßlichem Geschmack und neutraler Reaktion.

Sie hat ein spezifisches Gewicht von 1028 bis 1034 und bei der Entleerung eine Temperatur von 38° C. Die in den ersten Tagen nach der Geburt abgesonderte Milch ist eine Übergangsmilch und wird Colostrum puerperarum genannt; sie ist meist dickflüssiger, gelblicher, grauer, zuweilen aber auch dünner als die spätere Milch. Die schon während der Schwangerschaft in den Brüsten abgesonderte Flüssigkeit, Colostrum gravidarum, nimmt mit vorrückender Zeit allmählich die Beschaffenheit des Colostrum puerperarum an. Beide Flüssigkeiten sind unreife Milch und durch den Besitz zahlreicher großer, mit Fettkugeln beladener kernhaltiger Zellen ausgezeichnet, welche Donnésche Körperchen oder Kolostrumkörperchen genannt werden. Es sind wahrscheinlich Lymphzellen, welche sich mit Fett beladen haben. — Ähnliche Verhältnisse finden sich bei den Säugetieren.

Die fertige Milch enthält von geformten Bestandteilen überaus zahlreiche kugelige Fettröpfchen von 2—5 μ, Milchkügelchen, Corpuscula lactis genannt, und spärliche Lymphkörperchen. Dünne Eiweißhüllen umgeben vermutlich die Fettkügelchen. Beim Stehen der Milch trennt sich ein Teil der Fettkügelchen von der Flüssigkeit, steigt auf und bildet den Rahm, Cremor lactis. Von allen Fettkügelchen befreite Milch stellt das Plasma lactis dar; es enthält den Käsestoff noch in Lösung. Durch fermentative Wirkung und durch Ansäuern gerinnt die Milch, d. h. der Käsestoff wird ausgefällt. Die nach der

Entfernung des Käsestoffes zurückbleibende Flüssigkeit bildet die Molke, Serum lactis.

Die wichtigeren chemischen Bestandteile der Milch sind in Mittelzahlen:

Wasser 87,79 Proz., feste Stoffe 12,21; Kasëin und Albumin 2,11; Fett 3,79; Milchzucker 5,71; Salze 0,24. Einige andere organische Bestandteile sind Pepton, Harnstoff, Lecithin. Von anorganischen Salzen enthält die Frauenmilch nach Bunge: Kali 0,0703 Proz., Natron 0,0257; Kalk 0,0343; Magnesia 0,0065; Eisenoxyd 0,0006; Phosphorsäure 0,0468; Chlor 0,0445; zusammen 0,2287 Proz., während die Kuhmilch 0,8404 Proz. enthält.

Die Zahl der Milchkügelchen beträgt nach Bouchut im Kubikmillimeter im Mittel 1026000 große und kleine.

Nach beendigter Laktationsperiode oder im Falle des Unterbleibens der Säugung bildet sich die Drüse zurück, indem die Alveolen sich wieder verkleinern und ihre Höhlen sowie die Gänge und Epithelzellen mit Fettröpfchen und körnigem Detritus gefüllt zeigen. Bei der klimakterischen Involution fallen die Milchdrüsen einem allmählich weiter gehenden Schwunde anheim, der sich sogar bis auf die Ausführungsgänge erstrecken kann.

Von Interesse ist, daß auch die Milchdrüse des Neugeborenen bereits ein Sekret zu liefern vermag; dies ist die sogenannte Hexenmilch, Lac neonatorum. Nach den einen wäre das Erzeugnis keine echte Milch; doch ergab sowohl die chemische als mikroskopische Untersuchung eine große Ähnlichkeit. Für ihre Beurteilung als Milch ist auch Barfurth eingetreten.

Gefäße der Mamma. Fig. 58.

Die Arterien stammen von den Aa. intercostales (Rr. mammarii mediales et latt.), sowie den Rr. mammarii der A. mammaria interna. Für die stärkere Entwicklung der Mamma in der Schwangerschaft pflegt man (ohne Grund) die arteriellen Anastomosen als mitbedingende Ursache zu betrachten, welche die Rr. mammarii der Mammaria interna in letzter Linie mit den Aa. uterinae (durch Vermittelung der Aa. epigastrica superior und inferior) eingehen. Die Aa. epigastrica inferior nämlich entsendet die A. spermatica externa, letztere aber anastomosiert mit der A. uterina, indem sie längs des Lig. teres uteri zum Uterus gelangt.

Die subkutanen Venen bilden um die Basis der Papilla mammae ein polygonales Anastomosennetz, den Plexus venosus mamillae (s. Abt. III, Fig. 342). Die subkutanen Venen ziehen zu den größeren Venen der Nachbarschaft, sogar zur V. cephalica, während die tiefen Venen den Arterien folgen.

Die Lymphgefäße bilden engmaschige Geflechte in der die Drüsen deckenden Haut, besonders im Warzenhofe. Auch in dem interalveolären Bindegewebe sind Lymphgefäße vorhanden. Fig. 58.

Die Nerven sind in der äußeren Haut, in der Areola und Papilla mammae zahlreich, spärlich dagegen im Inneren der Drüse, wo sie vorwiegend als Gefäßnerven erscheinen. Sie stammen von den Nn. supraclaviculares, den Nn. cutanei antt. der Nn. intercostales II—V—VI, laufen in der Haut radiär zur Warze und dringen als Rami glandulares, welche von den Nn. cutanei pectoris IV—VI stammen, in die Drüse selbst. Mit den Arterien gelangen deren sympathische Geflechte ebenfalls in das Innere der Drüse.

In den Papillen der Brustwarze kommen Tastkörperchen vor, in der Basis derselben vereinzelte Vater-Pacinische Körperchen. An den größeren Milchgängen fand W. Krause Endkolben.

Die Brustwarze ist erektil und kann sich auf Reizung ihrer Hautnerven verlängern; doch bewirken die ihr angehörigen glatten Muskeln allein die Erektion, ohne Beteiligung von Venenräumen.

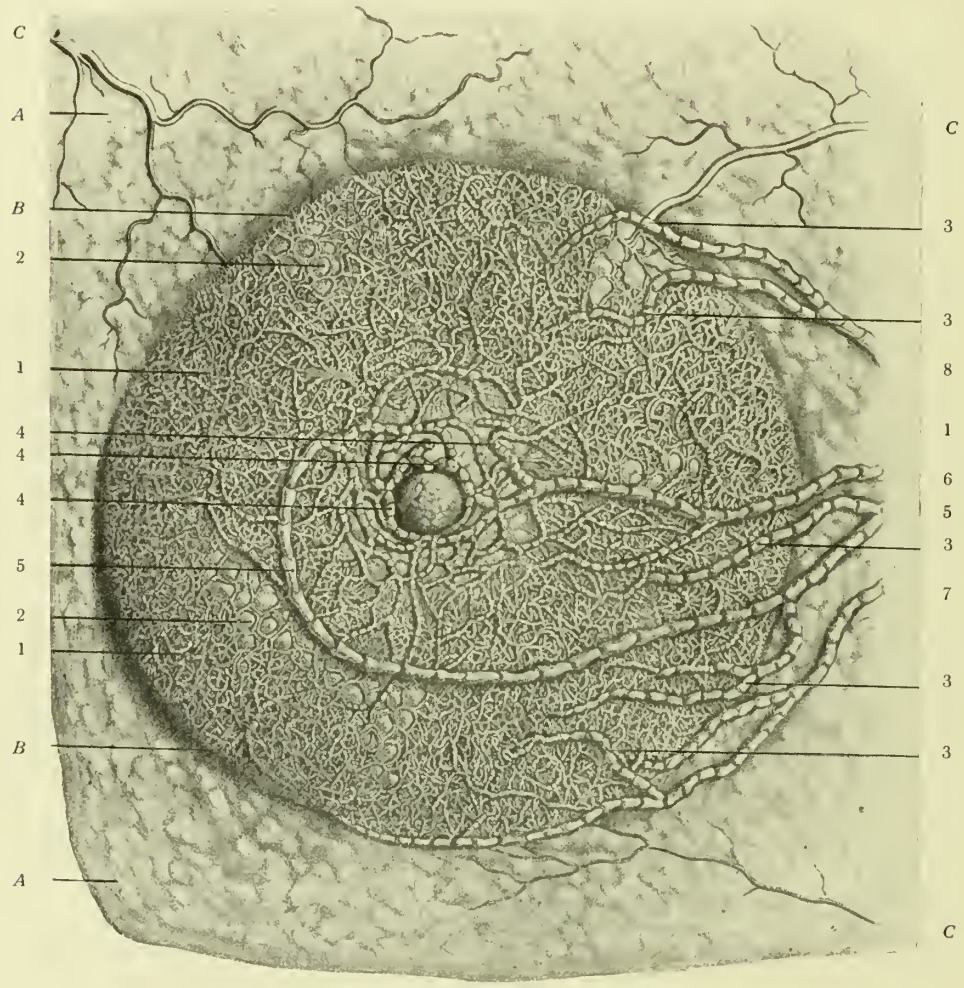

Fig. 58.

Lymphgefäßnetz der vorderen Fläche der Mamma; subareoläres Geflecht; Stämme.

A Fettlager; *B* Rand der Mamma; *C* Blutgefäße.

1 Lymphgefäßnetz um die oberflächlichen Läppchen; ebenso dringt es in die Tiefe; 2 Stämmchen der Lobuli; 3 Lymphgefäße, die vom peripheren Netze ausgehen; 4 subareoläres Geflecht; 5 große Stämmchen; 6 großes, mehr gradliniges Stämmchen; 7, 8 Stämmchen aus der Peripherie der Drüse; 5, 6, 7 und 8 ziehen zu den Lymphoglandulae axillares. (Ph. C. Sappey.) 2:3.

Ungewöhnliche Vorkommnisse.

Die Brustwarze kann doppelt sein, bei unveränderter Drüse. Hieran reiht sich das Vorkommen einer dritten Mamma. Hiervon unterscheiden sich jene Zustände, in welchen die Brustwarzen und vermutlich auch die Brustdrüsen in zwei symmetrischen Längsreihen sich ausgebildet haben. Unterhalb der normalen kann noch je eine überzählige sich vorfinden, aber es können deren auch mehrere vorhanden sein (Mammae accessoriae). Im höchsten Falle sind acht accessorische Brustwarzen beobachtet worden, von welchen drei über, eine unter der ausgebildeten Mamma gelegen war. Sämtliche Primaten besitzen nur ein Brustdrüsenpaar. So knüpft das Vorkommen überzähliger Brustwarzen

an Zustände an, welche zunächst bei Halbaffen usw. gefunden werden. Siehe Wiedersheim, Bau des Menschen. 4. Aufl. 1908. Fig. 12—18.

Schon oben sind die Montgomeryschen Drüsen als Zwischenglieder zwischen den gewöhnlichen Talg- und den Milchdrüsen erwähnt worden. Der morphologischen Verwandtschaft der beiden alveolären Hautdrüsengruppen entspricht es auch, wenn an anderen, ganz ungewöhnlichen Stellen Milchdrüsen zur Ausbildung gelangen. Solche heterotope Milchdrüsen sind schon an der Schulter, in der Achselhöhle, am Oberschenkel usw. zur Ausbildung gelangt. Zweifellos liegt hier im gewissen Sinne eine Verirrung vor, allein die Talgdrüsengrundlage (eventuell Schweißdrüsengrundlage) war in allen Fällen vorhanden.

Fig. 59.

Hypermastie bei einem 22jährigen Mädchen. Aus Wiedersheim. (Nach Neugebaur.)

Embryologisches und vergleichend anatomisches.

Die erste Anlage der Mammaorgane tritt in Form eines paarigen Epithelstreifens der ventralen Rumpfwand auf: Milchstreifen genannt. Der Milchstreifen erhöht sich und wird zur Milchleiste (Milchlinie). Die daraus hervorgehenden isolierten Hügel heißen Milchhügel (primitive Zitzen). Indem die Milchhügel sich abflachen, und zapfenartig in die Tiefe wuchern, entstehen die sogenannten Milchpunkte, die zur Bildung der Mammartaschen führen, durch Einsenkungen der einzelnen Drüsenfelder.

Die erste Anlage der Mamma bei Delphin-Embryonen fand Guldberg (1899) an Früchten von 18 mm, als schwachkantige Hervorwölbung der Epidermis, die hier eine halbmondförmige Wucherung bildet. Die Anlage beginnt zu einer Zeit, in welcher die temporären Hinterglieder im Begriffe sind, äußerlich zu verschwinden.

Bei den Embryonen des Rindes ist nach G. Burckhardt, das Vorkommen von „accesorischen“ oder von „Afterzitzen“ bei beiden Geschlechtern sehr häufig (in ca. 37 Proz. gefunden). Sie liegen immer zwischen den normalen Zitzen (ein- oder doppelseitig), oder auch hinter dem letzten Normalpaare, nie aber vor dem ersten. Die Mammarorgane des heutigen Rindes sind in kaudokranialer Reduktion begriffen.

Wie bei dem Menschen hat man bei dem Rinde Hypermastie mit allen Kennzeichen eines normalen, aber sehr kleinen Mammarorganes, und Hyperthelie (Pseudozitzen) zu unterscheiden.

Pseudozitzen und Mikromammae schwinden meist schon vor der Geburt.

In einem Beitrage zur Morphologie und Entwicklung der normalen und überzähligen Milchdrüsen kommt G. Schickele (1899) zu folgenden Ergebnissen: Bei mehreren Säugetieren (Maus, Ratte, Kaninchen, Katze) ist eine Anordnung der Zitzen in 2 Gruppen vorhanden, die sich kennzeichnet durch kraniale und kaudale Konvergenz, sowie durch einen typischen großen Abstand des kaudalsten von dem kranialsten Drüsenpaare.

Überzählige Drüsenanlagen kommen bei diesen Tieren begreiflicherweise nur in beschränktem Grade vor. Dagegen kommen bei den platyrhinen Affen überzählige Warzen häufiger vor als bei den katarhinen. Bei Cebus scheint dieser Zustand sehr häufig zu sein.

Bei Meerschweinchen und bei Mäusen ist eine Milchlinie der Ausgangspunkt der Milchdrüsenbildung.

Beim erwachsenen Meerschweinchen sind nie mehr als 2 Zitzen gesehen worden. Dagegen kommen embryonale überzählige Milchdrüsenanlagen in verschiedener Zahl vor (2—10); sie stehen alle auf niedrigerer Entwickelungsstufe als die Hauptdrüsenanlagen (Ztschr. für Morph. u. Anthrop. 1899).

Schmidt, H., Über normale Hyperthelie menschlicher Embryonen. Anat. Anz. XI, 1896; Morphologische Arbeiten, herausg. v. G. Schwalbe.

Eine äußerlich wahrnehmbare Milchleiste wie bei Säugetierembryonen kommt beim Menschen nicht oder nur in geringer Ausdehnung vor. Wohl aber ergab die mikroskopische Untersuchung die Gegenwart von Epithelwucherungen, Milchdrüsenanlagen. In einem Falle waren 8 überzählige Anlagen einerseits vorhanden, 4 oberhalb, 4 unterhalb der Hauptanlage. In anderen Fällen wurde eine 7- bis 14fache Anlage auf einer Seite gefunden. Die kranial gelegenen Anlagen waren meist lateral, die kaudal gelegenen meist medial von der normalen orientiert. Doch fehlten Anlagen in der unteren Bauchgegend überhaupt.

Kallius (Anat. Hefte, Bd. III, 1897) fand bei einem menschlichen Embryo von 15 mm Kopfsteißlänge eine Milchleiste von 1,5 mm Länge.

Bezüglich der vergleichenden Anatomie der Milchdrüsen ist auf die bezüglichen Lehrbücher zu verweisen, hier aber hervorzuheben, daß bei den Monotremen das paarige „Drüsenfeld“, welches im ganzen der Areola mammae der Höheren entspricht, die einzige äußerliche Einrichtung darstellt; die Drüsen aber sind hier ganz nach dem tubulären Typus gebaut. Bei Echidna wird der Apparat in einer Hauttasche geborgen. Das erste Auftreten alveolärer Milchdrüsen zeigt sich bei den Beuteltieren (Gegenbaur).

Bonnett, Die Mammarorgane. Ergebnisse der Anat. von Merkel und Bonnett. Bd. II und VII. — Bresslau, E., Beiträge zur Entwicklungsgeschichte der Mammarorgane bei den Beuteltieren. Zeitschr. f. Morph. u. Anthrop. IV, 1902.

Der Beutel entsteht durch Verschmelzung kleinerer Taschen (Marsupialtaschen), deren jede eine Mammaranlage (Zitzentasche) umschließt. Der Beutel der Marsupialier ist dem Beutel von Echidna homolog, ebenso die Marsupialtasche der ersteren der Mammartasche der letzteren; die Zitzentasche der Marsupialier entspricht dem Drüsenfelde von Echidna.

Die Marsupialtaschen der Beuteltiere sind auch bei den Placentaliern noch nachweisbar. Ihnen entsprechen die Taschen, welche bei den Murinen die Zitzen umschließen. Die Milchdrüsen zeigen bei allen Säugetieren einheitliche Entstehung und sind den tubulären Hautdrüsen anzuschließen. Die Annahme eines diphyletischen Ursprunges ist auszuschließen. —

Auch Unger (1898) schließt sich dem Satze an: Die Milchdrüsen leiten sich von Knäueldrüsen ab. Normale, vergleichende und pathologische Anatomie, Phylogenie und Ontogenie weisen ihr gemeinsam diese Stellung an. Weder die Struktur, noch die Funktion berechtigt zu der Vergleichung mit Talgdrüsen.

H. Eggeling kritisiert in seiner Arbeit über die Hautdrüsen der Monotremen (1900) die bisherigen Einteilungsversuche der Hautdrüsen. Als Prinzip der Einteilung ist einmal das Verhalten des Epithels zum Lumen, sodann der Modus der Sekretbildung zu bevorzugen. Sämtliche Knäueldrüsen und mit ihnen die Milchdrüsen der höheren Säuger sind als dauernd kanalisierte,

vital sezernierende Hautdrüsen zusammenzufassen. Die Talgdrüsen hingegen und mit ihnen eventuell die eigentümlichen Drüsenorgane der Reptilien sind als temporär kanalisierte, nekrobiotisch sezernierende Hautdrüsen zu betrachten; denn ihr Sekret entsteht durch einen nekrobiotischen Vorgang, indem die sezernierenden Zellen untergehen.

v. Bunge, G., Die zunehmende Unfähigkeit der Frauen, ihre Kinder zu stillen. München, E. Reinhardt, 1900.

Die männliche Brustdrüse, Mamma virilis.

Die Milchdrüse ist in ihrer ersten Anlage beiden Geschlechtern eigen und auch bis zur Zeit der Geschlechtsreife bei beiden Geschlechtern in gleicher Weise entwickelt. Weiterhin aber erfährt die männliche Drüse in der Regel keine höhere Ausbildung. Die Areola und Papilla mammae sind zwar vorhanden, jene aber hat kleineren Umfang und die Papilla ist nur 2—5 mm hoch. Sie liegt beim Erwachsenen im vierten Interkostalraume, durchschnittlich 12 cm von der Mittellinie entfernt. Der Drüsenkörper ist gegen 1,5 cm breit und 0,5 cm dick, von weißlicher Farbe und zäher Beschaffenheit. Läppchen und Gänge sind klein und kurz.

Blut- und Lymphgefäße verhalten sich ähnlich wie beim Weibe. Die Nerven der Brustwarze sind verhältnismäßig sehr zahlreich und endigen zum Teil in Tastkörperchen. An der Basis der Brustwarze und an der unteren Fläche des Drüsenkörpers sind auch Vater-Pacinische Körperchen gefunden.

In seltenem Falle vergrößert sich beim Manne die Mamma, einseitig oder doppelseitig. Man nennt diesen Zustand Gynäkomastie. Er ist zuweilen mit Mißbildungen des Geschlechtsapparates verknüpft. Bezüglich einer wirklichen Milchbildung bei Gynäkomasten liegen zwar Zeugnisse vor, doch werden sie im ganzen als nicht befriedigend betrachtet.

Auch bei Männern kommt Überzahl der Brustwarzen, sogenannte Hyperthelie[1]) vor; ja sie ist nach Ausweis der umfangreichen Nachforschungen v. Bardelebens ein viel häufigeres Vorkommnis, als es erwartet war. Hierüber bemerkt der genannte Autor[2]): „Da sowohl Dr. Overweg wie ich selber mit zunehmender Aufmerksamkeit und Übung immer höhere Prozentsätze erhielten, da man demnach annehmen muß, daß im vorigen Jahre viele Fälle übersehen oder als zweifelhafte (besonders wo es sich um Axilla und Schulter handelte) nicht mitgerechnet wurden, so möchte ich den oben mitgeteilten Prozentsatz von ca. 14 als der Wirklichkeit am nächsten kommend bezeichnen. Sonach hätte bei uns jeder siebente Mann eine oder mehrere überzählige Brustwarzen! Fast noch wichtiger als diese ungeahnte große Häufigkeit scheint mir aber der oben geführte Nachweis, daß diese überzähligen „Brustwarzen" nicht nur in der bekannten von der Schulter und Achsel nach der Schamgegend verlaufenden Linie erscheinen, sondern an ganz bestimmten Orten ihren Sitz haben, nach denen wir die ihnen zukommende Ordnungsnummer feststellen können. Unsere normale Papilla und Mamma ist danach die vierte von oben."

Man erinnert sich, daß in dem oben mitgeteilten extremen Falle von überzähligen Mammae auf jeder Seite beim Weibe die normale Mamma ebenfalls die vierte in der Reihe war.

Nach A. Kirchners Beobachtungen an 890 Männern stehen die Brustwarzen bei $^6/_7$ der Untersuchten in Höhe derselben Rippe. Unter den 763 Fällen von Gleichstand der Brustwarzen fand sie sich bei fast der Hälfte in Höhe der 5. Rippe, bei mehr als $^1/_3$ in Höhe des 4. Zwischenraumes, bei 86 Fällen in Höhe der 4. Rippe, bei 21 Fällen in Höhe des 5. Zwischenrippenraumes.

Literatur.

Bizzozero, G., und Ottolenghi, D., Histologie der Milchdrüse. Merkel u. Bonnet, Ergebnisse IX, 1899. — Bresslau, E., W. U. Über Ontogenie u. Phylogenie des Mammarapparates. Anat. Anz. XXI, 1902. — Burckhardt, G., Über embryonale Hypermastie und Hyperthelie. Anat. Hefte,

1) ἡ θηλή, die Brustwarze. Hiervon auch der Name Epithel.

2) Weitere Untersuchungen über die Hyperthelie bei Männern. Anat. Anz. 1892, und Massenuntersuchungen über Hyperthelie beim Manne. Verh. d. Anat. Ges. 1893.

Nr. 26, 1897. — Eggeling, H.. Die ausgebildeten Mammardrüsen der Monotremen und die Milchdrüsen der Edentaten usw. Aus Semon, Zoolog. Forschungsreisen. G. Fischer, Jena 1899. — Henneberg, B., Die erste Entwickelung der Mammarorgane bei der Ratte. Anat. Anz. 1899. — Hirschland, L., Beiträge zur ersten Entwickelung der Mammarorgane des Menschen. Anat. Hefte, Nr. XIX/XX, 1898. — Kirchner, A., Die Lage der Brustwarze. Anat. Hefte, Nr. 33, 1898. — Ottolenghi, D.. Contribution à l'histologie de la glande mammaire fonctionnante. Arch. italienne de Biol. XXXI, 1899. — Profé, O., Beiträge zur Ontogenie und Phylogenie der Mammarorgane. Anat. Hefte, Nr. 36, 1898. — Sticker, A., Zur Histologie der Milchdrüse. Arch. mikr. Anat., Bd. 54, 1899. — Strahl, H., Die erste Entwickelung der Mammarorgane des Menschen. Verh. anat. Ges. 1898. — Unger, E., Beiträge zur Anatomie und Physiologie der Milchdrüse. Anat. Hefte, Nr. 32, 1898.

B. Die Horngebilde der Haut.

a. Die Nägel, Ungues. Fig. 60—70.

Die Nägel sind Hornplatten, welche den Rücken der Endglieder von Fingern und Zehen zum größeren Teil decken. Sie wirken hier als Schutzorgane, natürliche Waffen und Werkzeuge, als Widerlager und Gegensatz des gegenüberliegenden hoch entwickelten Tastapparates und bilden mit den Krallen, Klauen und Hufen eine natürliche Reihe.

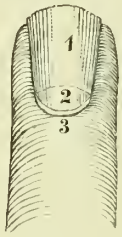

Fig. 60.

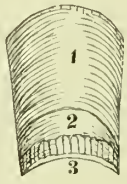

Fig. 61.

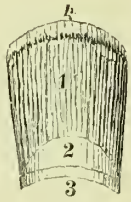

Fig. 62.

Fig. 60. **Nagel im Falze.** 1:1. 1 Corpus unguis; 2 Lunula; 3 Vallum unguis.

Fig. 61. **Losgelöster Nagel von der Rückseite.** 1:1. 1 Corpus unguis; 2 Lunula; 3 Radix unguis.

Fig. 62. **Losgelöster Nagel von der Unter- und Vorderseite.** 1:1.
1 Corpus unguis (mit seinen Leistchen); 2 Lunula; 3 Radix unguis; 4 Apex unguis.

Mit ihren hinteren konkaven und den seitlichen geraden Rändern sind sie in Furchen der Haut eingeschoben; ihr vorderer konvexer Rand ragt frei hervor. Demnach unterscheidet man am Nagel den hinteren am stärksten in die Hautfalte eingeschobenen Teil als Nagelwurzel, Radix unguis, den Seitenrand, Margo lateralis, die beide umhüllende Hautfalte als Nagelwall, Vallum unguis, die Furche, in welcher er eingeschoben ist, als Nagelfalz, Sulcus matricis unguis, und den Teil der Lederhaut, auf welcher der Nagel aufruht, als Nagelbett, Matrix unguis. Der mittlere Teil des Nagels heißt Nagelkörper, Corpus unguis, und das vorn hervorragende Stück Kuppe, Margo liber s. Apex unguis. Die Nagelwurzel, auch Margo occultus genannt, ist der dünnste Teil des Nagels; ihr vorderer Rand tritt meist am Daumen, manchmal auch an einzelnen oder an allen Fingern (häufiger an Frauenhänden) aus dem Nagelfalze etwas hervor und erscheint als abgerundete, vorn konvexe, etwas hellere Stelle, das Möndchen, Lunula (Fig. 60—62). Am vorderen Rande der Lunula besitzt der Nagel seine größte Dicke. Das Nagelbett ist am vorderen Ende von der Fingerbeere getrennt durch eine schmale Furche, die vordere Fortsetzung der Seitenfurchen, auf deren Grund der Nagelsaum oder das Sohlenhorn seine Lage hat, welches vom freien Teile des Nagels dorsal überragt wird. Fig. 70.

Die Nagelplatte ist quer konvex, besonders stark am schmalen fünften Finger; meist ist auch eine Längswölbung vorhanden, besonders wieder am fünften Finger, wodurch dessen Nagel einer Kralle mehr ähnelt, als die übrigen.

Man kann den Nagel mit Gewalt oder in schonenderer Weise vom Nagelbett entfernen. Abgehoben ist er weißlich durchscheinend, weißlich besonders an der Wurzel. In natürlicher Lage am Lebenden ist der Körper rötlich und durch einen schmalen hellen Streifen von der durchscheinenden Kuppe abgesetzt; die Lunula ist weißlich; letztere Unterschiede rühren besonders von der verschieden blutreichen Unterlage her.

Hat man den Nagel vom Nagelbette entfernt, so zeigt letzteres mehrere Abteilungen (Fig. 63). Am auffallendsten und ausgedehntesten ist die Zone der breiten Leisten, Cristae matricis unguis, dadurch gekennzeichnet, daß eine größere Anzahl von Längsleisten, welche durch Furchen voneinander getrennt sind, das ganze Gebiet zwischen der Lunula und dem Nagelsaum einnimmt; sie entspricht dem Nagelkörper. Am vorderen Rande dieser Zone folgt ein schmaler Streifen isolierter Papillen, dem Gebiet der vorderen Nagelfurche angehörig. Weiter vorn schließen sich die bogenförmigen, papillentragenden Leisten der Fingerbeere an. An die Zone der breiten Leisten grenzt hinten die bikonvexe Zone der schmalen Leisten, welche bereits dem Gebiet der Nagelwurzel entspricht. Weiter hinten folgen noch zwei schmale Streifen (Hebra), von welchen der eine papillentragende Leisten, der andere freie Papillen enthält. Im ganzen also sind fünf Zonen vorhanden. Die Papillenbildung hat hiermit jedoch noch nicht ihr Ende erreicht, sondern es schließen sich Papillen an, welche im hinteren Grunde des Nagelfalzes gelegen sind und sich nach vorn erstrecken; auch diese können auf Leisten sitzen. Die Unterfläche des Nagelwalles besitzt nur spärliche Papillen, zahlreiche und lange dagegen sein vorderer Rand; seine obere Fläche stimmt mit der Haut des Finger- und Zehenrückens überein. An der Unterfläche des Nagels prägen sich die Zonen des Nagelbettes in gegensätzlicher Weise aus. Fig. 62.

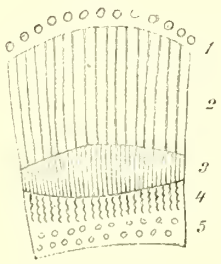

Fig. 63.
Oberfläche des Nagelbettes nach entferntem Nagel.
(Schema.)
1 vordere Zone der Papillen; 2 Zone der groben Leisten; 3 Zone der feinen Leisten; 4 Zone der papillentragenden Leisten; 5 hintere Zone der freien Papillen; 3—5 Gebiet der Nagelwurzel; vorderer Teil von 3 das Gebiet der Lunula.

Straffe Retinacula heften das Nagelbett an das Periost des Knochens.

Feinerer Bau (Fig. 69, 70): Der Nagel besteht aus einer Keimschicht, Stratum germinativum unguis, und einer Hornschicht, Stratum corneum unguis. Erstere entspricht der Keimschicht der übrigen Epidermis, enthält eine basale Lage von Zylinderzellen, Stachelzellen, ein interepitheliales Labyrinth und ist beim Neger dunkel gefärbt. Die Hornschicht bildet die eigentliche Nagelsubstanz. An ihrer unteren Fläche ist die Hornschicht hinten ganz glatt; darauf folgen Hornleistchen, welche den Furchen des Nagelbettes entsprechen. Oft läßt auch die Außenfläche des Nagels deutliche Längsstreifung und Andeutung von Riffen erkennen. Die Hornplatte ist blätterig gebaut, und zwar decken sich die tieferen Schichten dachziegelförmig.

Die einzelnen Blätter bestehen aus platten, vieleckigen, verhornten Zellen, Hornschüppchen, welche noch deutliche Kernreste, Stacheln und Spuren eines interepithelialen Labyrinthes erkennen lassen. In den Lücken desselben kann sich

stellenweise äußere Luft ansammeln; sie bedingen eine Form des Aëro-Epithels (s. Allgem. Teil S. 80). Solche Stellen des Nagels sehen weiß aus und stellen eine Art partiellen Ergrauens des Nagels dar.

Der Nagel zeigt am Lebenden ein beständiges Wachstum und erreicht, wenn er geschützt wird, sehr bedeutende Längen (bis 5 cm). Über die Dicke der Nägel, ihr tägliches Wachstum nach der Länge, dem Gewicht, den Jahreszeiten, der Körperseite usw. siehe H. Vierordt, Anatomische Tabellen, 1893.

Die Gefäße des Nagelbettes sind im Wurzelteil spärlicher, im Körperteil zahlreich. Die aus der Tiefe gegen das Nagelbett aufsteigenden Arterien verlaufen an der Basis der Leisten vorwiegend longitudinal und senden den Blättern und Papillen Ästchen zu.

Im Nagelbett sind auch Lymphgefäße nachgewiesen (Teichmann).

Nerven sind im subkutanen Gewebe des Nagelbettes als kleine Stämmchen vorhanden. Die sorgfältige Untersuchung von Vitali (Internat. Monatsschr. Anat. u. Phys., Bd. XXIII, 1906) hat freie Nervenendigungen in Form von Knäueln, Schleifen, und Schlingen markloser Fasern, und Nervenendkörperchen, nämlich Meißnersche, Vater-Pacinische, Golgi-Mazzonische und Ruffinische Körperchen nachgewiesen. Wahrscheinlich sind auch interepitheliale Nervenendigungen vorhanden, wie es vom Stratum germinativum bekannt ist.

Entwicklungsgeschichtliches und vergleichend anatomisches.

Die erste Anlage der Nägel zeigt sich bei menschlichen Feten in der 9.—10. Woche als eine terminale Bildung in Form einer Einsenkung, Nagelgrund (R. Zander). Soweit der Nagelgrund dorsal gelegen ist, gestaltet er sich zum Nagelbett um; das volare Stück dagegen liefert nur eine dickere Epidermisschicht, keine Nagelsubstanz: es wird zu dem Nagelsaum (Sohlenhorn) (Boas, Gegenbaur).

Bei dem Menschen ist dieser Nagelsaum sehr klein, größer schon bei den Affen. Bei den Krallen tragenden Säugetieren ist der Nagelsaum zwischen den Seitenrändern der stark quergekrümmten Nagelplatte, welche den dorsalen Teil der Kralle bildet, enthalten. Am mächtigsten erscheint der Nagelsaum oder ventrale Teil des Nagels bei den Huftieren, wo er das Sohlenhorn darstellt. Mit der stärkeren Ausbildung des terminalen Tastapparates erfährt das Sohlenhorn eine zunehmende Verminderung, weicht gegen die Dorsalfläche zurück und ist schließlich zu einem unscheinbaren Saume geworden, wie ihn der menschliche Nagel mit seinem Nagelsaum zeigt. Fig. 64, 65.

Bei der ersten Bildung der Nagelsubstanz tritt ein deutliches Stratum granulosum zutage (Brooke, Zander). Doch liegt diese dünne erste Nagelplatte keineswegs an der dorsalen freien Fläche, sondern sie ist dorsal vollständig gedeckt von einem dünnen, epidermalen Stratum, welches Eponychium genannt wird. Da unterhalb der Nagelplatte ebenfalls ein ihr nicht angehöriges epidermales Stratum vorhanden ist, so liegt in diesem das Hyponychium vor; folglich erscheint die Nagelplatte zwischen zwei epidermalen Blättern, die zusammen das Perionychium bilden; die Erzeugung des „Nagels“ findet demgemäß interepidermal statt (v. Kölliker).

Ist am lebenden Gliede der Nagel entfernt worden, so bildet sich ein neuer. Die Regeneration des Nagels geht jedoch nicht vom Stratum germinativum des ganzen Nagelbettes aus, sondern ausschließlich vom Stratium germinativum der Nagelwurzel und des hinteren Grundes des Nagelfalzes.

Zu diesen Erfahrungen über das Wesen des Nagels sind in neuester Zeit einige wichtige Erweiterungen hinzugetreten.

Die Kralle kann nach J. E. V, Boas als eine endständige Kegelschuppe aufgefaßt werden. Bei den am ganzen Körper mit Schuppen ausgestatteten Tieren ist auch eine die Zehenspitze umscheidende Schuppe vorhanden gewesen, welche ihrer ausgesetzten Lage gemäß eine größere Härte usw. als die übrigen erwarb. Eine Eigentümlichkeit zeichnet diese Krallen aus: der Kegel ist auf der einen Seite abgeplattet und die Hornmasse hier von etwas lockerer Beschaffenheit. Die abgeplattete Seite ist die untere der Zehe, und die ganze Kralle ist gewöhnlich derartig der Länge nach gebogen, daß diese Seite konkav ist. Hierdurch zerfällt die Kralle in zwei Teile, die Krallenplatte (oben und seitlich) und die Krallensohle (unten). Die Krallen der Schildkröten, Krokodile und Vögel

bestehen aus ineinandergesteckten Horntüten, von welchen neue immerfort an der gesamten Oberfläche der unterliegenden Keimschicht gebildet werden. Die Kralle stellt eine an der Basis schräg abgeschnittene Tüte dar, und zwar ist die Krallenplatte länger als die Krallensohle und erstreckt

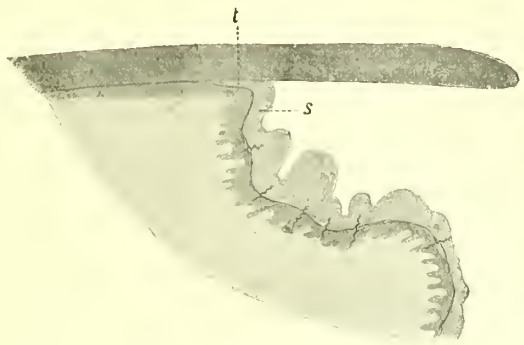

Fig. 64.

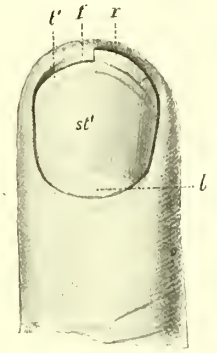

Fig. 65.

Fig. 64. **Längsschnitt des distalen Endes der Krallenplatte und der nächstliegenden Teile von einem Menschenfinger.** (Nach Boas.)
Die kleinen geschlängelten Linien deuten Schweißdrüsengänge an. Die Hornlage des Zehenballens und Krallenwalles ist anders abgetönt als die Kralle mit ihren drei Teilen. *s* Nagelsaum. *t* Terminallage.

Fig. 65. **Ende des Fingers eines lebenden Menschen.** (Nach Boas.)
Der freie Randteil *(r)* der Kragenplatte ist an der linken Hälfte dicht abgeschnitten, so dass die überdeckte Fläche *f* freiliegt; *t'* ist derjenige Teil der Krallenplatte, unter welcher die Terminallage liegt; eine feine helle Linie trennt am Lebenden diesen Teil von der übrigen Krallenplatte ab; *l* Lunula, d. h. derjenige Teil der Krallenplatte, unter welchem die basale Matrix liegt; *st'* der größere Teil der Krallenplatte, welcher der Keimschicht aufliegt.

sich weiter proximal als diese. Die dünne Basis ist von einer Ringfalte der angrenzenden Haut bedeckt und geschützt. Diese Ringfalte, der Krallenwall, besteht wie die Kralle selbst aus einem dorsalen und einem ventralen Teil.

Die Kralle der Säugetiere bietet wichtige Unterschiede dar. Obenan steht der, daß bei den Säugetieren ein großer Abschnitt der der Krallenplatte unterliegenden Keimschicht steril ist und

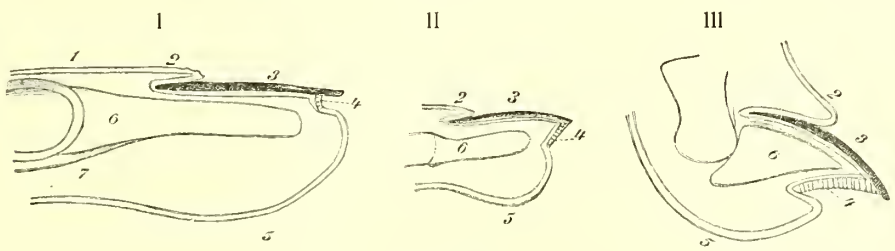

Fig. 66.

Verschiedene Ausbildungsstufen des Nagelsaumes (Sohlenhornes) an Medianschnitten der Endphalangen.
(Boas, Morpholog. Jahrbuch Bd. IX, 1884.)
I Mensch. II Cercopithecus. III Canis.
1 Epidermis des Fingerrückens; 2 Nagelwall; 3 Nagel; 4 Sohlenhorn; 5 volare Epidermis des terminalen Tastballens; 6 Endphalanx; 7 volare Sehneninsertion.

zwar der große distale Teil, mit Ausnahme des terminalen Endes. An letzterer Stelle findet wieder Hornbildung statt. So ist also eine basale und eine terminale Nagelmatrix zu unterscheiden. Das von letzterer gelieferte Erzeugnis ist auch beim Menschen vorhanden (als sogenannte Terminallage, Boas). Die Krallensohle wird, im Gegensatze zur Krallenplatte, im ganzen Bereich der zugehörigen Keimschicht geliefert.

Merkwürdigerweise verhält sich die Saurierkralle analog derjenigen der Säugetiere. Vom menschlichen Nagel sagt Boas insbesondere: „Ähnlich wie die Cynomorphenkralle verhält sich in den meisten Punkten diejenige des Menschen, nur ist die Wölbung der Krallenplatte geringer und

die Krallensohle noch mehr reduziert. In meiner früheren Abhandlung über Krallen habe ich die Auffassung vertreten, daß die vom freien Nagelrande überdeckte kleine schräge Fläche den Überrest der Krallensohle vorstelle. Eine mikroskopische Untersuchung belehrte mich aber, daß nicht die ganze genannte Fläche der Krallensohle entsprechen kann, sondern nur der innerste Teil derselben, während der übrige Teil, welcher mit den Schweißdrüsen ausgestattet ist, zum Zehenballen gehört. Die äußerst kleine Krallensohle grenzt sich wenigstens in einigen Fällen durch eine Furche vom Zehenballen ab. Eine deutliche Terminallage ist vorhanden und zwar ist ihre proximale Grenze am lebenden Menschen durch eine helle Linie bezeichnet, welche durch die Krallenplatte durchscheint (Fig. 66—68)." (Zur Morphologie der Wirbeltierkralle, Morphol. Jahrbuch, XXIII, 1894.)

Statt mit Boas in der Hornschuppe eine hypothetische Urform der Amniotenkralle zu erblicken, findet E. Göppert den Urzustand der Krallen noch jetzt erhalten bei einzelnen Urodelen als einfachen, kappenartigen Hornüberzug spitzer Finger- und Zehenenden, erzeugt durch besondere Inanspruchnahme. Morphol. Jahrbuch, Bd. XXV, 1896.

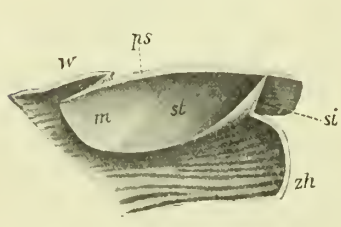

Fig. 67.

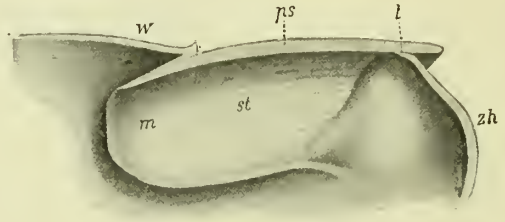

Fig. 68.

Fig. 67. **Cynomorpher Ostaffe, ausgeschuhte Kralle.** (Nach Boas.)

Fig. 68. **Mensch, ausgeschuhter Fingernagel.** (Nach Boas.)

In beiden Figuren bedeutet *m* Matrixfläche; *st* Sterilfläche; *t* Terminallage; *zh* Hornlage des Zehenballens; *ps* Schnittrand der Krallenplatte; *w* Krallenwall; *si* innere Fläche der Krallensohle.

b. Die Haare, Pili. Fig. 71—85, 88—93.

Haare sind fadenförmige, fast über den ganzen Körper verbreitete Hautgebilde, welche Schutz- und Schmuckorgane darstellen, aber durch ihre Verbindung mit dem Nervensystem auch dem Sinnesapparat angehören. Sie wurzeln in besonderen Einstülpungen der Haut, den Haarbälgen, sie sind mit glatten Muskeln und fetterzeugenden Drüsen ausgestattet und werden von Gefäßen ernährt.

Nur an wenigen Stellen der Körperoberfläche fehlen Haare, nämlich an dem Handteller und an der Fußsohle, an dem Rücken der Endphalangen von Fingern und Zehen, am roten Lippenrande, an der Glans penis et clitoridis, an der Innenfläche des Praeputium.

An den mit Haaren besetzten Stellen sind drei Hauptabteilungen von Haaren zu unterscheiden:

1. Wollhaare,
2. Kurz- oder Borstenhaare und
3. Langhaare.

Die Grenzen der Länge erstrecken sich von 0,5 mm bis 1,5 m, die Grenzen der Dicke von 0,007 bis 0,17 mm; der Haarbalg der längeren Haare ist 2,7 bis 3,8 mm lang.

Zu den Langhaaren gehören die Kopfhaare, Capilli; Barthaare, Barba; die Haare der Achselhöhle, Hirci; die Haare der Geschlechtsteile, Schamhaare, Pubes; die Haare der Brust.

Borstenhaare (von 0,5—1,3 cm Länge) sind die Haare der Augenbrauen, Supercilia; der Augenlidränder, Wimpern, Cilia; des Naseneinganges, Vibrissae; des äußeren Gehörganges, Tragi.

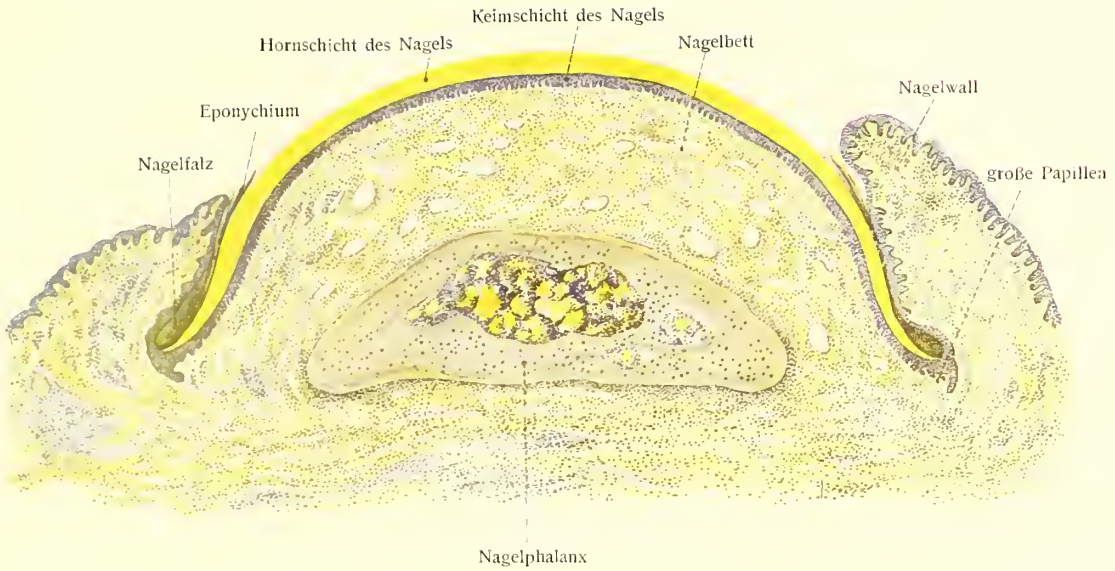

Fig. 69. Nagel vom Neugeborenen. Querschnitt.

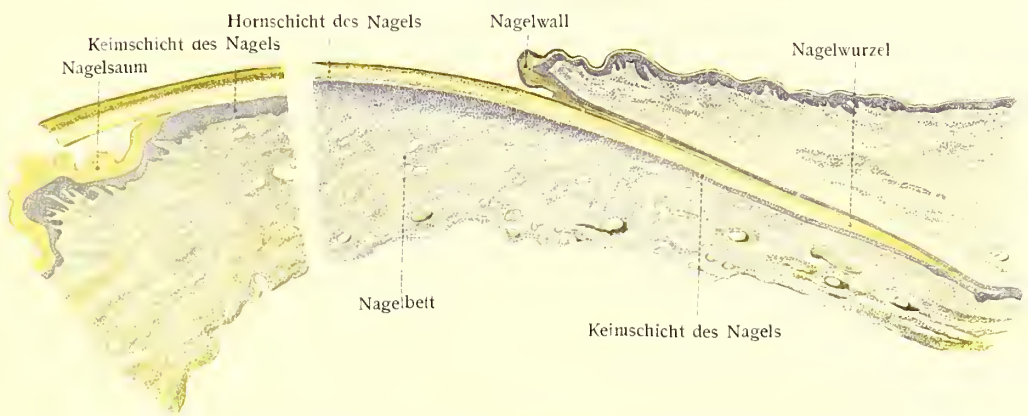

Fig. 70. Nagel vom Erwachsenen. Längsschnitt.
Der mittlere Teil des Nagels ist weggelassen, um die Abbildung nicht zu groß werden zu lassen.

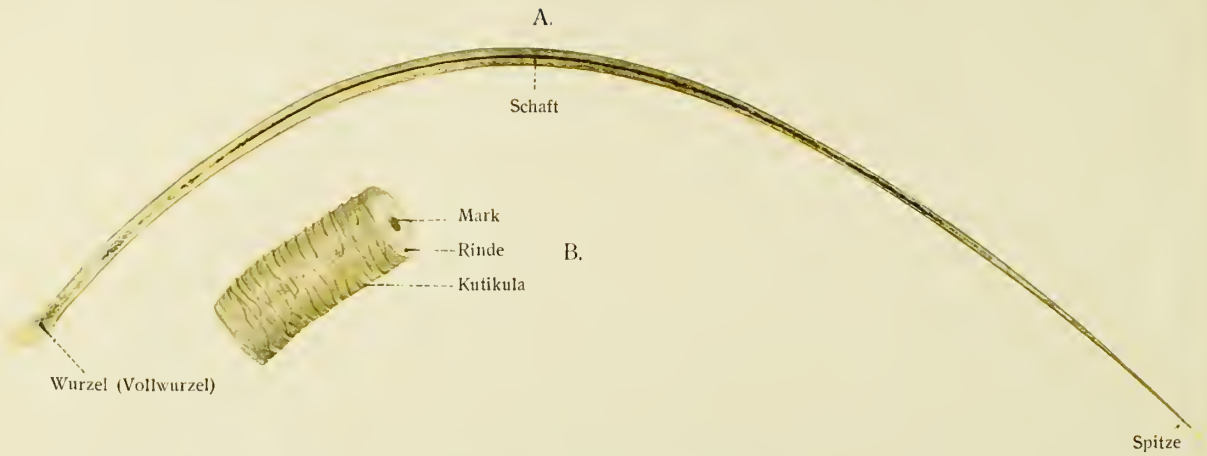

Fig. 71. Teile des Haares.
Im Ausfallen befindliches (mit Vollwurzel versehenes) Augenbrauenhaar des Menschen.
A. Das ganze Haar. B. Ein Stück des Schaftes.

Fig. 72. Haarlängsschnitte. Kopfhaut des Menschen.

Wollhaare, Lanugo, sind feine Härchen bis 14 mm Länge, welche im Gesicht, am Rumpf und an den Gliedern, an den Labia minora und an der Caruncula lacrimalis vorkommen.

Die Haare stehen entweder einzeln oder in Gruppen von zwei bis fünf beisammen, vor allem die Kopfhaare.

Die behaarte Kopfhaut enthält durchschnittlich 80000 Haare, der übrige Körper gegen 20000 Lang- und Borstenhaare.

Das gesamte Kopfhaar der Frauen wiegt gegen 300 g. Man rechnet für dasselbe 140000 blonde Haare, 109000 braune, 102000 schwarze und 88000 rote Haare; die blonden Haare sind die dünneren.

Auf 1 qcm Fläche kommen (nach Krause): am Scheitel 171, am Hinterhaupt 132, am Vorderhaupt 123, am Kinn 23, am Schamberge 20; Wollhaar auf der Volarfläche des Vorderarmes gegen 50.

Auf gleicher Fläche zählt man 86 schwarze, 95 braune, 107 blonde Kopfhaare (Withof).

Haare sind schlechte Wärmeleiter, stark hygroskopisch, biegsam, elastisch und fest. Ein Langhaar kann ein Gewicht von etwa 60 g tragen, läßt sich um $^1/_3$ der Länge ausdehnen und hinterläßt bei 20 Proz. Ausdehnung einen elastischen Rückstand (bleibende Verlängerung) von 6 Proz.

Teile des Haares und Bau desselben.

An jedem Haare unterscheidet man das eigentliche Haar, Pilus, und den Haarbalg, Folliculus pili. An dem ersteren nennt man den freien Teil Schaft, Scapus pili, den im Balge eingeschlossenen Teil Wurzel, Radix pili. Letztere endet mit einer weicheren, den Schaft $1^1/_2$ bis 3 mal an Dicke übertreffenden Anschwellung, der Haarzwiebel, Bulbus pili, welche hohl ist und einen bindegewebigen Fortsatz des Balges aufnimmt, die Haarpapille, Papilla pili. Der Haarschaft endet am freien Ende zugespitzt, Apex pili. Fig. 71, 72.

Dem feineren Bau nach (Fig. 71 *B*) unterscheidet man:

a) das Markgewebe, Substantia medullaris,
b) das Rindengewebe, Substantia corticalis und
c) das Haaroberhäutchen, Cuticula pili.

Die Marksubstanz ist ein in der Achse des Haares von der Zwiebel bis in die Gegend der Spitze verlaufender Strang, der aus kubischen, meist in doppelter Reihe nebeneinander gelegenenen Epithelzellen, Markzellen, besteht (Fig. 71, 73). Der Zellinhalt ist feinkörnig, kann auch Luftbläschen einschließen, wodurch alsdann eine Form des Aëro-Epithels zustande gebracht wird. Der Kern ist hierbei vertrocknet. Im auffallenden Lichte erscheint das lufthaltige Mark silberweiß, bei durchfallendem Licht schwarz. In der Gegend der Zwiebel enthalten die Markzellen keine Luft, sondern Keratohyalinkörnchen. In Wollhaaren fehlt gewöhnlich das Mark. In kurzen dicken Haaren ist die Marksubstanz dicker als in den langen. Den mächtigsten Teil des Haares bildet das Mark bei manchen Tieren, z. B. den Hirschen, wodurch das Haar brüchig gemacht wird.

Die Rindensubstanz ist längsstreifig und besteht am Haarschaft aus langen, spindelförmigen verhornten Epithelzellen, welche einen langgestreckten Kern, Pigmentkörnchen in verschiedener Häufigkeit (Fig. 73), aber auch Luftbläschen enthalten, die in weißen Haaren sehr zahlreich vorkommen Das körnige Pigment zeigt allen Wechsel von hellem Gelb durch Rot und Braun bis Schwarz; auch gelöstes Pigment von verschiedener Farbe kann reichlich vorhanden sein. Die Spindelzellen sind fest miteinander verbunden, lassen aber kleine Stacheln und interzelluläre Räume deutlich wahrnehmen, die lufthaltig sein können. An der Haarzwiebel werden die Rindenzellen kürzer und rundlich, enthalten hier auch

niemals Luft. Dagegen sind an dieser Stelle zwischen ihnen pigmentierte sternförmige Gebilde sichtbar, welche anscheinend pigmentierte, den Import von Pigment ins Haar übernehmende Bindegewebszellen darstellen.

Das Oberhäutchen des Haares besteht aus einer einzigen Lage durchsichtiger, dachziegelförmig übereinander liegender Schuppen, d. i. verhornter kernloser Epithelzellen Fig. 71B.

Der Haarbalg, Folliculus pili, ist aus einem bindegewebigen und einem epithelialen Teil zusammengesetzt (Fig. 72, 73). Jener, der Haarbalg im engeren Sinne, besteht aus zwei sich deckenden bindegewebigen Faserhäuten und entwickelt von seinem Grunde aus den einzigen bindegewebigen Teil des Haarstammes (Schaft und Wurzel), die Haarpapille. An die innere Faserhaut schließt sich noch eine feste, glasartig helle Begrenzungsschicht, die Glashaut. Fig. 73.

Die äußere Faserhaut (Längsfaserhaut) ist ein Abkömmling der Lederhaut und besteht aus längsverlaufenden Bindegewebsbündeln mit vielen oberflächlichen elastischen Fasern, vielen spindelförmigen Bindegewebszellen, spärlichen Fettzellen, einem reichen Netz von Kapillaren. Auch werden an ihr markhaltige, Teilungen darbietende Nervenfasern gefunden.

Die innere Faserhaut des Haarbalges erstreckt sich von dessen Grunde nur bis zur Mündungsstelle der Talgdrüsen, besteht aus ringförmig geordneten Bindegewebsbündeln, heißt daher auch Ringfaserhaut und besitzt ebenfalls ein reiches Kapillarnetz Fig. 74—78.

Die Glashaut, von Köllicker zuerst beschrieben, bleibt beim Ausreißen des Haares immer im Haarbalge zurück, zeigt Andeutungen von Schichtung und erstreckt sich vom Papillenstiel bis zur Talgdrüsenmündung. Ihre Außenfläche ist glatt, die Innenfläche dagegen durch dichtstehende scharfe Leistchen ausgezeichnet, welche in das Epithel des Haarbalges eingreifen. Fig. 78.

Die Haarpapille entspricht einer Cutispapille, ist groß, einfach, ei-, kegel- oder pilzförmig, hängt durch einen kurzen Stiel mit dem Grunde des Haarbalges zusammen und besteht aus Bindesubstanz mit Gefäßen und spärlichen Nerven. Fig. 72, 73, 75.

Auf die Glashaut folgen die epithelialen Bestandteile des Haarbalges und bilden zusammen zwei sehr ungleiche Schichten. Fig. 72—78, 84, 85.

Die der Glashaut anhaftende äußere Wurzelscheide entspricht dem Stratum germinativum der Epidermis, teilt alle dessen Eigenschaften, besteht aus 5—12 Zellenlagen und zeigt in den tiefen Lagen beständig, besonders in der Gegend der Haarzwiebel, zerstreute Kernteilungen.

Einwärts folgt ihr die innere Wurzelscheide. Im oberen Teil des Haarbalges hat letztere den Bau des Stratum corneum; unterhalb der Talgdrüsenmündungen sondert sie sich in zwei scharf getrennte Schichten, eine äußere und eine innere. Die äußere, auch Henlesche Schicht genannt, besteht aus einer einfachen oder doppelten Lage kernloser niedriger Epithelzellen, während die innere, Huxleysche Schicht, aus einer einfachen Lage kernhaltiger Zellen sich aufbaut. Den Abschluß der Wurzelscheiden bildet das Oberhäutchen derselben, Cuticula vaginae, welches der Cuticula pili gegenüberliegt und denselben Bau hat wie letztere.

In die Haarbalglichtung münden nahe der freien Oberfläche die Talg- oder Haarbalgdrüsen (Fig. 72). Die Haarbälge sind gewöhnlich dicht unter dem Ansatz der Talgdrüsen am schmalsten; dies ist das Collum folliculi pili, be-

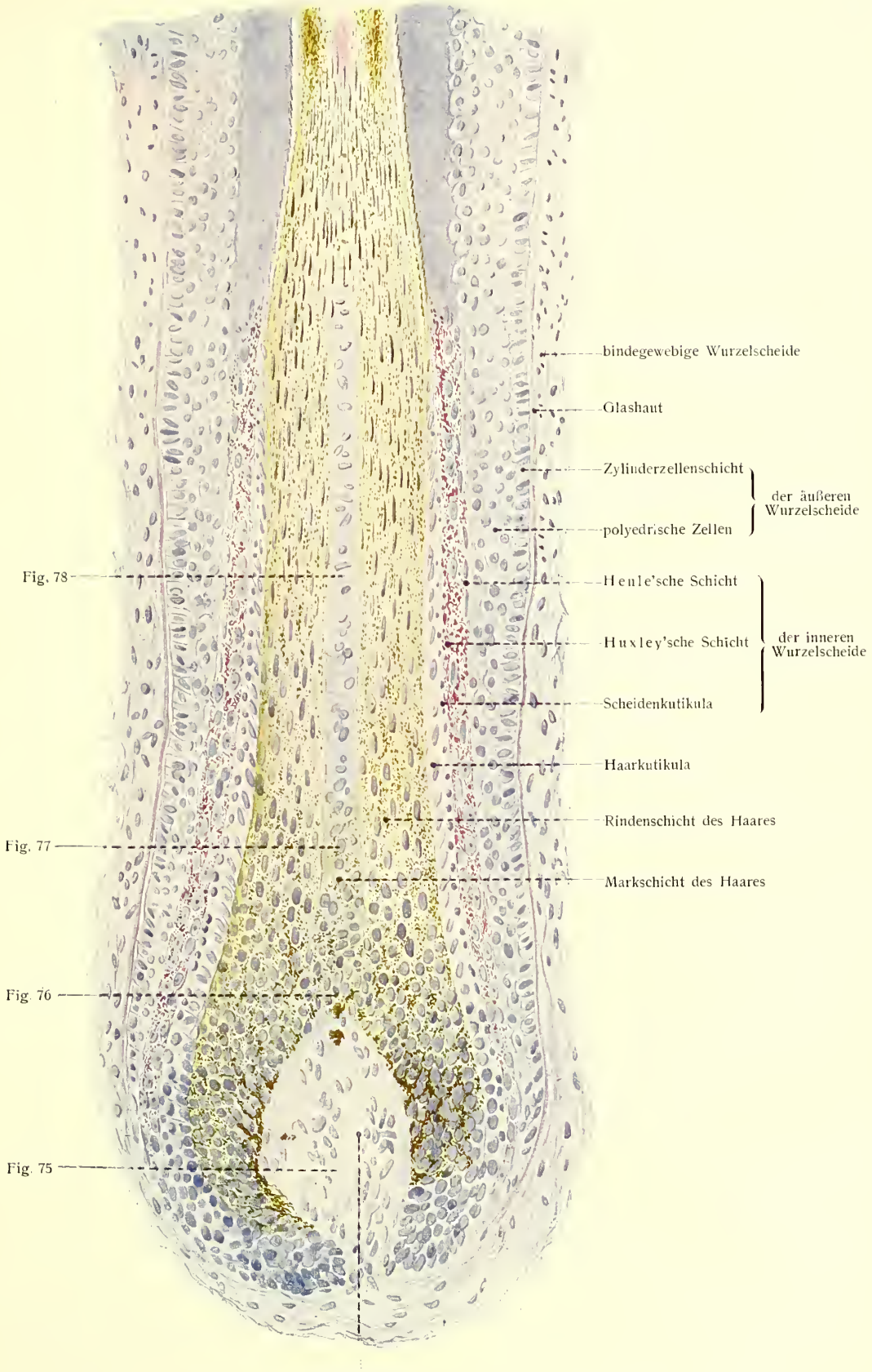

Fig. 73. Längsschnittt durch Wurzel und Wurzelscheiden eines Haares vom Menschen.
(Nach einem Präparat von M. Günther.)
Die roten Schollen in den Zellen der inneren Wurzelscheide sind **Keratohyalin.**

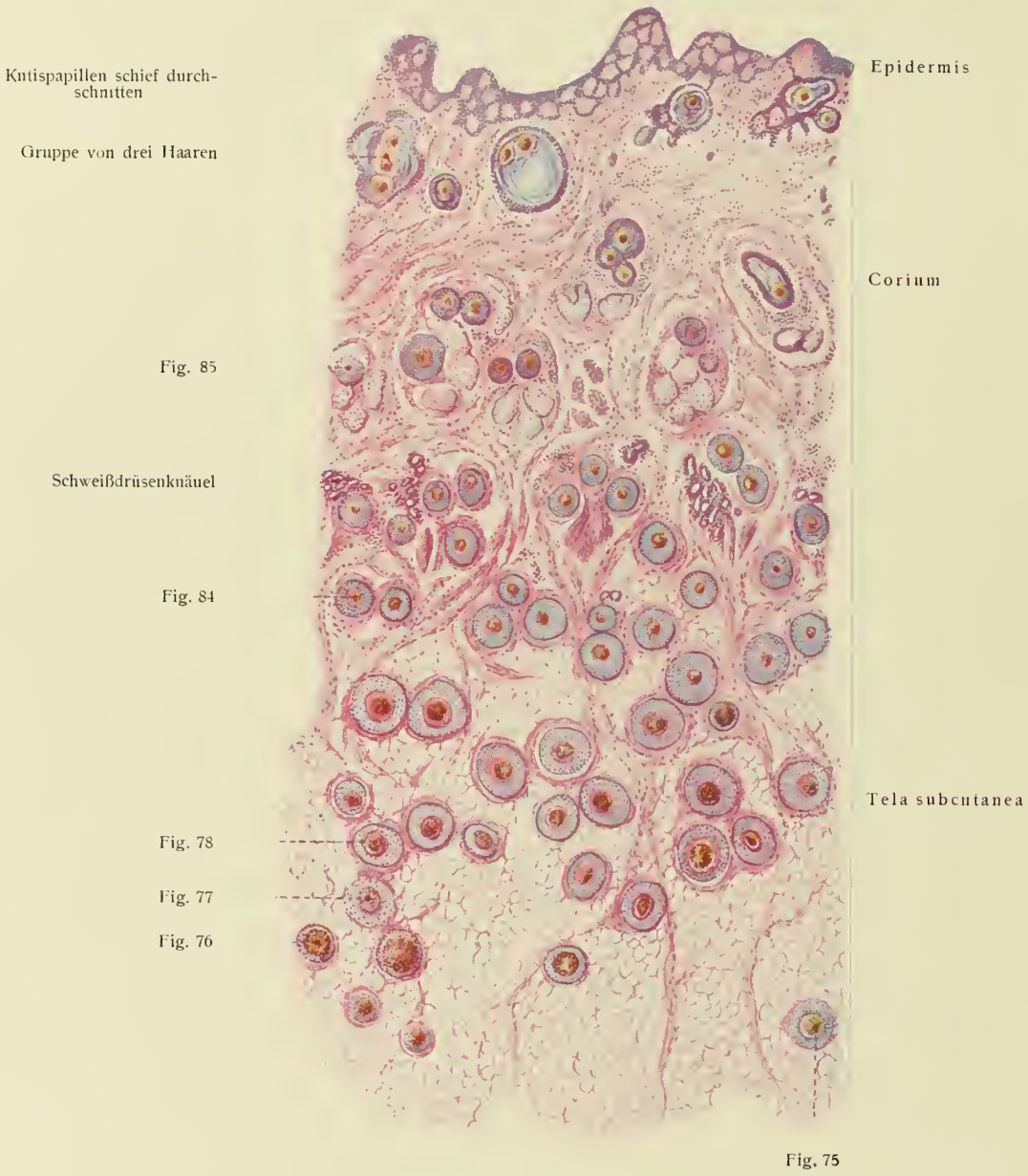

Fig. 74. Querschnitte durch Kopfhaare. Übersichtsbild.

Um **Quer**schnitte der **Haare** zu erhalten, muß die Haut schräg zur Oberfläche geschnitten werden, weil die Haare schräg in die Haut eingepflanzt sind (vergl. Fig. 72). Dadurch werden die einzelnen Haare innerhalb desselben Schnittes in verschiedenen Höhen getroffen. Man findet so in **einem** Schnitt eine große Zahl verschiedener Querschnittsbilder, an welchen die Umwandlungen des Haares und seiner Scheiden von der Wurzel bis zum Austritt aus der Haut leicht verfolgt werden können.

sonders wichtig als Nervenendstelle des Haares. Unterhalb des Collum verbreitern sich die Haarbälge wiederum, besonders an der Ansatzstelle der Mm. arrectores pilorum, d. i. der Haarbalgmuskeln. Es folgt dann nochmals eine Verschmälerung über der Haarzwiebel; letzterer entspricht die breiteste Stelle des Balges. Oberhalb der Talgdrüseninsertion erweitern sich die Bälge bis zur Mündung.

Der Querschnitt des Haares zeigt mancherlei regionale, individuelle und rassenhafte Verschiedenheiten. Er ist verschieden groß, rund oder oval, glatt oder gefurcht usw. Hiermit hängen auch die Krümmungsverhältnisse des Haares zusammen. Das Haar spielt in der Unterscheidung der Völker eine gewisse Rolle. So empfiehlt es sich auch in ethnologischer Hinsicht, mit E. Schmidt sechs Formtypen zu unterscheiden, nämlich straffes, schlichtes, welliges, lockiges, krauses und spiralig gerolltes.

Haarfarbe.

Über die Farbe des Haares gilt in genetischer Hinsicht das Gleiche, was schon über die Farbe der Epidermis, S. 9 hervorgehoben wurde. Zwei Ansichten sind noch im Streite, ob die Epithelien der Haarzwiebel das Pigment bilden oder von außen aufnehmen; wenn letzteres, ob sie es unmittelbar aus dem Säftestrom aufnehmen oder ob Bindegewebspigmentzellen den Import in das Epithel übernehmen.

Wie bei der Haut, so kommt auch bei dem Haar abnormerweise gänzliche Pigmentlosigkeit vor, Albinismus.

Über die beste Einteilung der Farbenverschiedenheiten des Haares gehen die Meinungen noch etwas auseinander, wie bei der Haut und der Iris. Das Virchowsche Schema schlägt eine Reihe von fünf Farben vor: blond, hellbraun, dunkelbraun, schwarz und rot.

P. Topinard übernimmt dieses Schema, teilt aber das Blond in vier Gruppen. So gestaltet sich sein Schema folgendermaßen:

1. Absolutes Schwarz,
2. Dunkelbraun,
3. Hellbraun,
4. Blond { a) gelblichblond, b) rötlichblond, c) aschblond, d) sehr hellblond,
5. Rot.

Eine mehr als 10 Millionen Schulkinder umfassende, durch R. Virchow ins Leben gerufene Statistik ergibt von den reinen Typen des blonden und brünetten Typus in Mitteleuropa — die Mischtypen machen mehr als die Hälfte aus — folgende Verhältnisse:

	blond	brünett
Belgien	—	27,50 Proz.
Schweiz	11,10 Proz.	25,70 „
Österreich	19,79 „	23,17 „
Deutschland	31,80 „	14,05 „

In Norddeutschland macht der rein brünette Typus der Bevölkerung 12—7 Proz., in Mitteldeutschland 18—13 Proz., in Süddeutschland 25—19 Proz. der Bevölkerung aus.

Zur Haarfarbe gehört auch die Erscheinung des Ergrauens. Das Ergrauen spielt im Tier- und Pflanzenreiche eine große Rolle und ist hier nicht notwendig Alterserscheinung. Es beruht zunächst auf der Umbildung der Epithelien in Aëroepithel, d. h. auf Luftinvasion in das interepitheliale Labyrinth und in die

betreffenden Epithelzellen selbst. Hiermit kann sich bei dem Ergrauen des Haares Pigmentschwund verbinden, sei es, daß die importierenden Bindegewebszellen den Dienst versagen oder die Epithelien die Pigmentbildung nicht mehr zu leisten vermögen.

Nach neuen Untersuchungen von P. Metschnikow wird der Pigmentschwund der Haare bewirkt durch Leukocyten, „Pigmentophagen", welche durch eindringende Fortsätze das Pigment aufsaugen und entfernen (Annales de l'Institut Pasteur, 1901).

Haarstrich.

Die Haare sind nur an wenigen Stellen senkrecht zur Oberfläche eingepflanzt, weitaus überwiegend ist die geneigte Einpflanzung (Fig. 72); schon in der ersten Anlage dringt der epidermale Fortsatz, der die Haaranlage bildet, schräg in die Tiefe, so daß man schon an der Richtung die Haaranlage zu erkennen vermag. Auch das fertige Haar hat also geneigte Richtung, kann aber durch die Wirkung des Arrector pili senkrecht gestellt, gesträubt werden. Die Richtungen sämtlicher Haare, auch der Wollhaare, bilden die Haarströme, Flumina pilorum. Der Name Haarstrich bezieht sich auf die Richtung der Haare im allgemeinen. Der Haarstrich ist auf beiden Körperhälften symmetrisch angeordnet. Am leichtesten wird die Untersuchung des Haarstriches an Feten der späteren Monate vorgenommen, deren äußere Haut mit Lanugo bedeckt ist.

Bezüglich der Haarströme ist die etwas kleine Fig. 79 belehrend. Im einzelnen sei über diesen ausgedehnten und besonders in vergleichender Betrachtung interessanten Gegenstand das Folgende hervorgehoben.

Man unterscheidet an den Haarströmen Ausstrahlungspunkte, Anziehungspunkte, divergierende und konvergierende Ströme, Kreuze und Wirbel (einfache und Doppelwirbel). Fig. 80.

1. Ausstrahlungspunkte: Stellen, welchen die Haare ihre Wurzeln zukehren.
2. Anziehungspunkte: Stellen, welchen die Haare ihre Spitzen zukehren.
3. und 4. Ströme: a) divergierende, b) konvergierende.
5. Kreuze: viereckige Stellen, an welchen zwei divergierende Ströme aufeinander stoßen und verschwinden, während von den zwei anderen Ecken neue, aber konvergierende Ströme entspringen.
6. Wirbel, Vortices pilorum.

Die Haarbalg- oder Talgdrüsen; s. oben S. 49.

Haarbalgmuskeln, Arrectores pilorum. Fig. 72.

Diese von Kölliker entdeckten zierlichen glatten Muskeln sind rundliche oder platte Bündel von 45—200 μ Breite, welche meist einzeln, selten doppelt neben den Haarbälgen und Talgdrüsen liegen, einfach oder mehrwurzelig mit bindegewebig-elastischen Sehnen (s. Abt. III, Fig. 1) von den obersten Lagen der Lederhaut entspringen. Sich verbreiternd, umfassen sie die Talgdrüsen und setzen sich in der Nähe der letzteren an den Haarbalg an. Sie nehmen in ihrer Lage den stumpfen Winkel ein, welchen der Haarbalg mit der äußeren Haut bildet, vermögen also das Haar aufzurichten. Wenn man bedenkt, daß Haare fast über die ganze Körperoberfläche verbreitet sind, so ist das gesamte Muskellager der Arrectores ein sehr ansehnliches. Doch fehlen manchen Haargebieten die Muskeln, so den Cilien, Supercilien, den Härchen der Augenlider und der Nase, den Lippen- und Achselhöhlenhaaren. Glatte Muskeln der Haut, die nicht an Haarbälge gebunden sind, werden von den meisten bestritten; hierbei ist von der Tunica dartos abgesehen.

Blutgefäße der Haare.

Die Blutgefäße der Haare sind solche des Haarbalges und solche der Papille. Diejenigen des Haarbalges verlaufen in dessen Längsfaserschicht besonders der

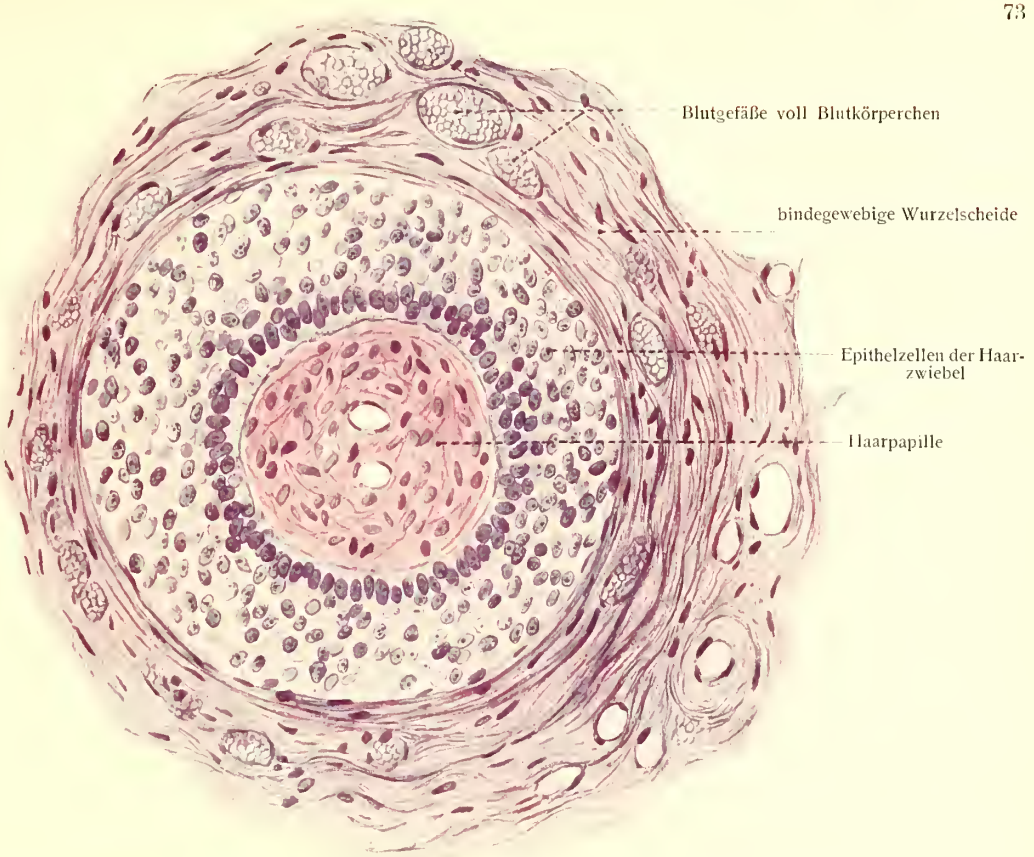

Fig. 75. Querschnitt durch die Haarzwiebel (vergl. Fig. 73 und Fig. 74).

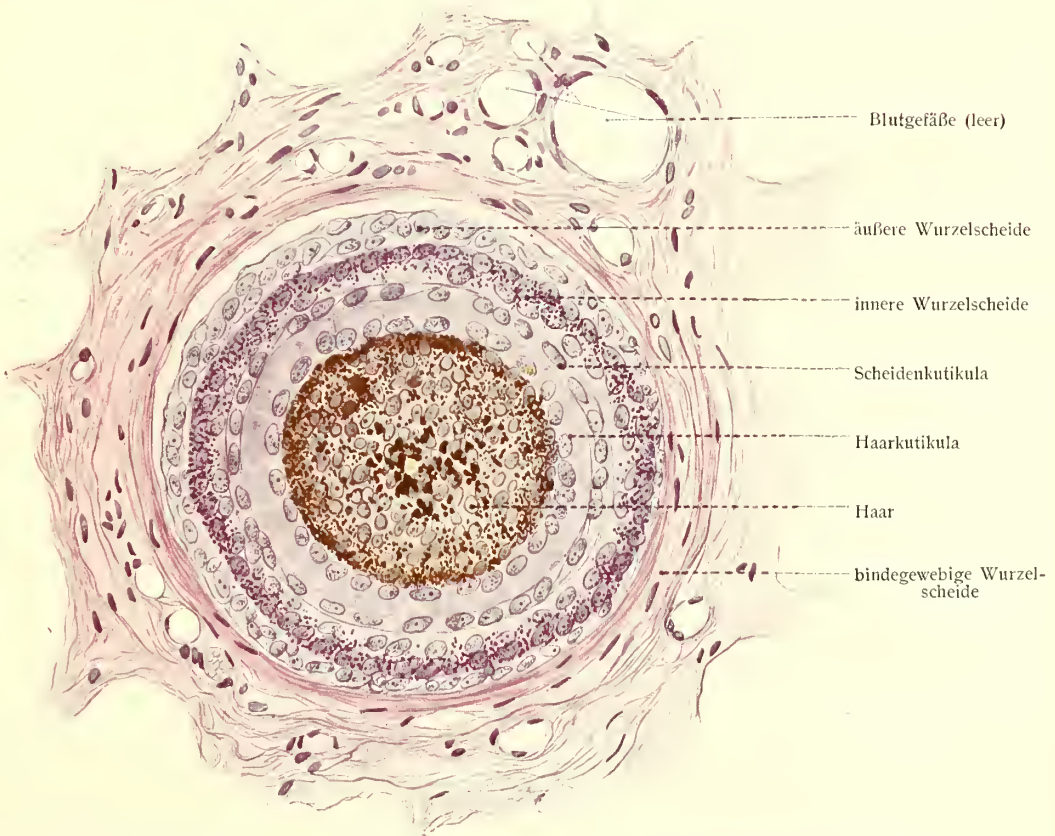

Fig. 76. Querschnitt durch die Haarwurzel dicht oberhalb der Haarpapille
(vergl. Fig. 73 und Fig. 74)
Die roten Schollen in den Zellen der inneren Wurzelscheide sind **Keratohyalin.**



Fig. 77. Querschnitt durch Haarwurzel und Wurzelscheiden nur wenig oberhalb der Haarpapille (vergl. Fig. 73 und Fig. 74).
Die roten Schollen innerhalb der Zellen der **Huxley'**schen Schicht sind **Keratohyalin.**

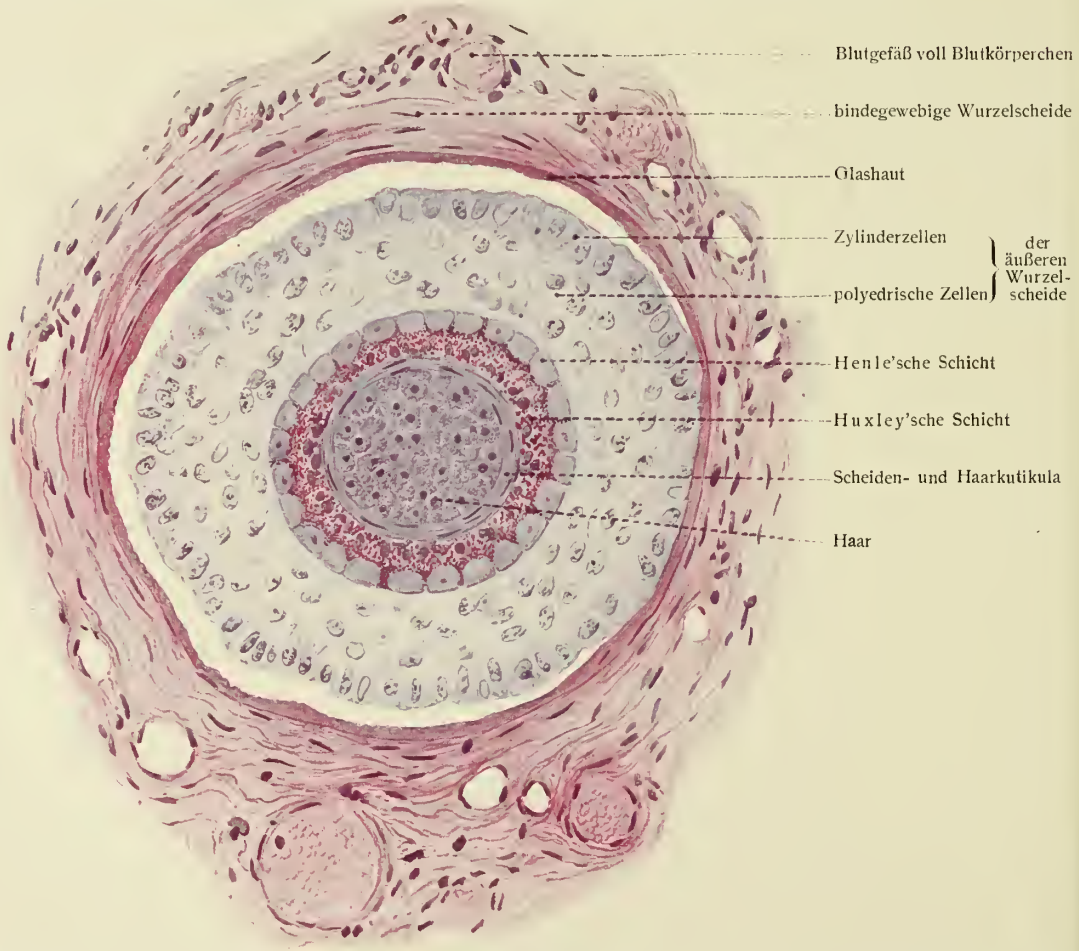

Fig. 78. Querschnitt durch Haarwurzel und Wurzelscheiden in etwas weiterer Entfernung von der Haarpapille (vergl. Fig. 73 und Fig. 74).
Die roten Schollen innerhalb der Zellen der **Huxley'**schen Schicht sind **Keratohyalin.**
Der Spalt zwischen Glashaut und äußerer Wurzelscheide ist ein Kunstprodukt.

Länge nach, bilden jedoch auch Kapillarnetze; die feinsten Kapillarnetze, welche den ganzen Haarbalg mit einem dichten Netz von vorwiegend querem Verlauf umstricken, finden sich in der Querfaserschicht. Die ersteren Gefäße stehen an der Mündung des Haarbalges mit denjenigen der Lederhaut in Zusammenhang. Gegenüber der reichen Versorgung des Haarbalges ist der Gefäßgehalt der Haarpapille nur ein schwacher zu nennen. Fig. 75—78.

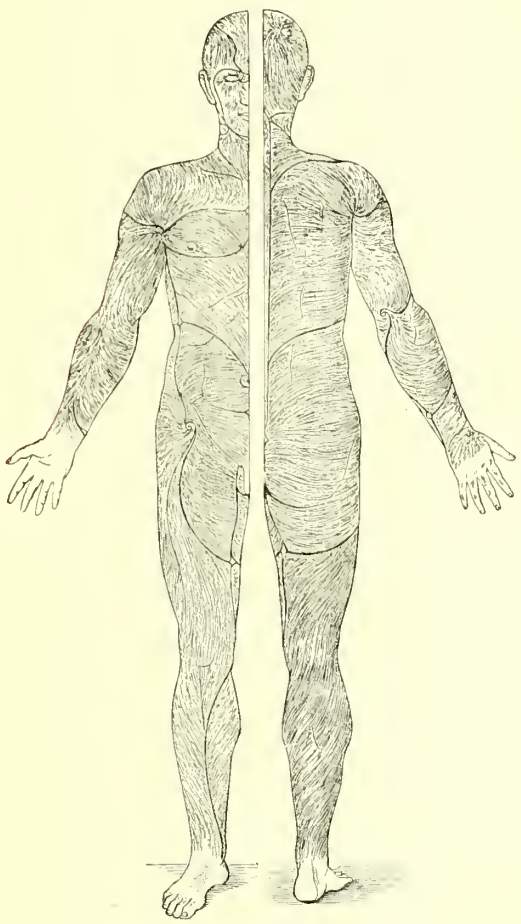

Fig 79.

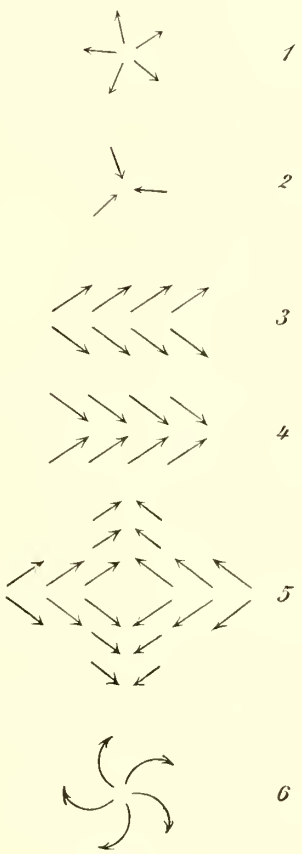

Fig. 80.

Fig. 79. **Richtung der Haare.** (Voigt.) Links vordere, rechts hintere Fläche des Körpers.

Fig. 80. **Besonderheiten der Haarströme.**
1 Ausstrahlungspunkt; 2 Anziehungspunkt; 3 divergierender Strom; 4 konvergierender Strom; 5 Kreuz; 6 Wirbel.

Hier ist der Platz, des besonderen Baues der Spür- oder Sinushaare der Tiere zu gedenken. So auffallend sich solche Haare an Quer- und Längsschnitten von anderen Haaren unterscheiden, so geht doch der wesentliche Unterschied schließlich auf ein einziges Moment zurück: auf die Ausbildung von ansehnlichen Bluträumen inmitten der Bindegewebslager des Haarbalges. Die zahlreichen Nerven dieser Haare haben teilweise die Bluträume zu durchsetzen, um zur Nervenendstelle des Haares zu gelangen (s. unten).

Nerven der Haare. Fig. 81—83, 88, 89.

Über die Haarnerven liegen zahlreiche ältere Untersuchungen an Säugetieren vor. Die mit neueren Methoden vorgenommenen Untersuchungen von van Ge-

huchten und Retzius zeigen Folgendes. In der Regel spaltet sich von einem kutanen Nervenaste eine Faser ab, welche sich etwas in die Tiefe senkt, in zwei Arme gabelt, mit diesen das Haar am Collum folliculi (d. h. ein wenig unter dem unteren Ende der Talgdrüsen) erreicht und der Quere nach umfaßt. Die beiden Arme umstricken das Haar bald nur in halbem Umfange, bald mehr; sie können einander mit ihren Enden oft beinahe berühren, sogar ein wenig kreuzen, sie fließen aber nie zu einem Ringe zusammen. Von den beiden Querästen gehen

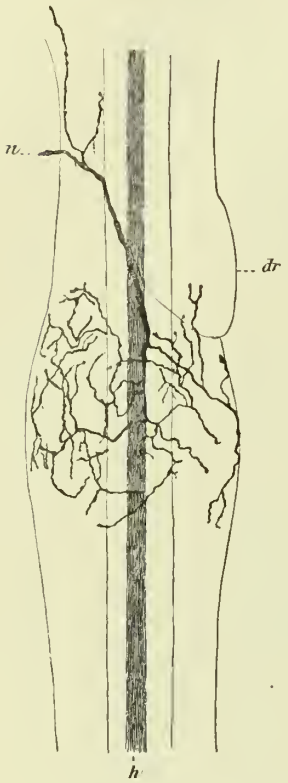

Fig. 81.

Fig. 82.

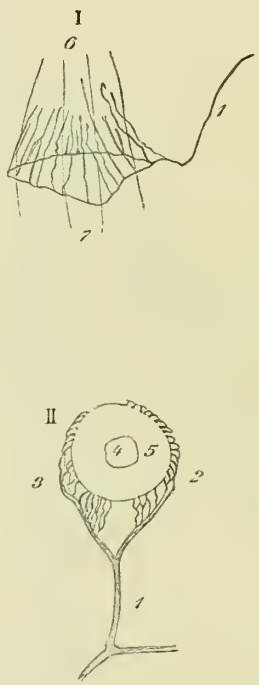

Fig. 83.

Fig. 81 und 82. **Haarnerven an Haar aus der Lippenhaut eines 19,5 cm langen menschlichen Fetus.** (G. Retzius.)
dr Talgdrüse; *h* Haar, umgeben von den Wurzelscheiden; *p* Papille; *bz* Bindegewebszellen der Kutis; *n* Nerven.

Fig. 83. **Nervenendigung an den Haaren der weißen Maus.** (G. Retzius.)
I Längsschnitt. II Querschnitt.
1 Nervenfaser; 2 u. 3 die aus der Gabelung hervorgehenden Endbäumchen; 4 Haarkörper; 5 epitheliale Wurzelscheiden.

nun mehr oder weniger zahlreiche Fasern ab, welche nach oben eine Strecke weit in beinahe paralleler Richtung verlaufen, um in der Regel mit einem kleinen Knötchen frei zu endigen. Die aufsteigenden Fasern sind eine regelmäßige Erscheinung (königskronenartige Endigung); absteigende Endfasern kommen daneben ebenfalls vor, wodurch eine Tonnenform erzeugt wird. Nie wurde eine Endigung in Terminalzellen gesehen, auch nicht an Sinushaaren. An der Glashaut hören die Nervenfasern in der Regel auf; nur in einem einzigen Falle konnte eine die Glashaut durchdringende Faser beobachtet werden, welche sich innerhalb des Epithels der äußeren Wurzelscheide (Stratum germinativum) verästelte. Statt einer einzigen Nervenfaser können auch zwei oder mehr an ein Haar herantreten. So

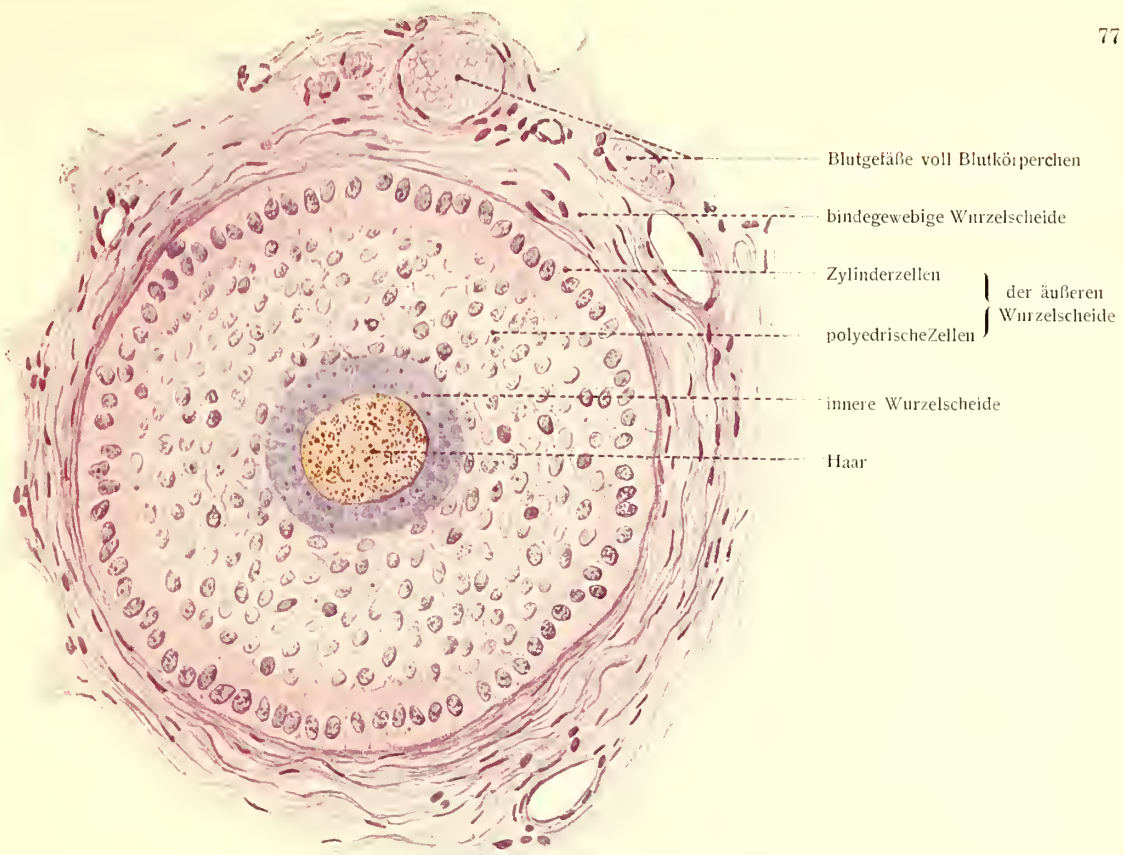

Fig. 84. Querschnitt durch Haarwurzel und Wurzelscheiden in der Gegend der Schweißdrüsen (vergl. Fig. 74).

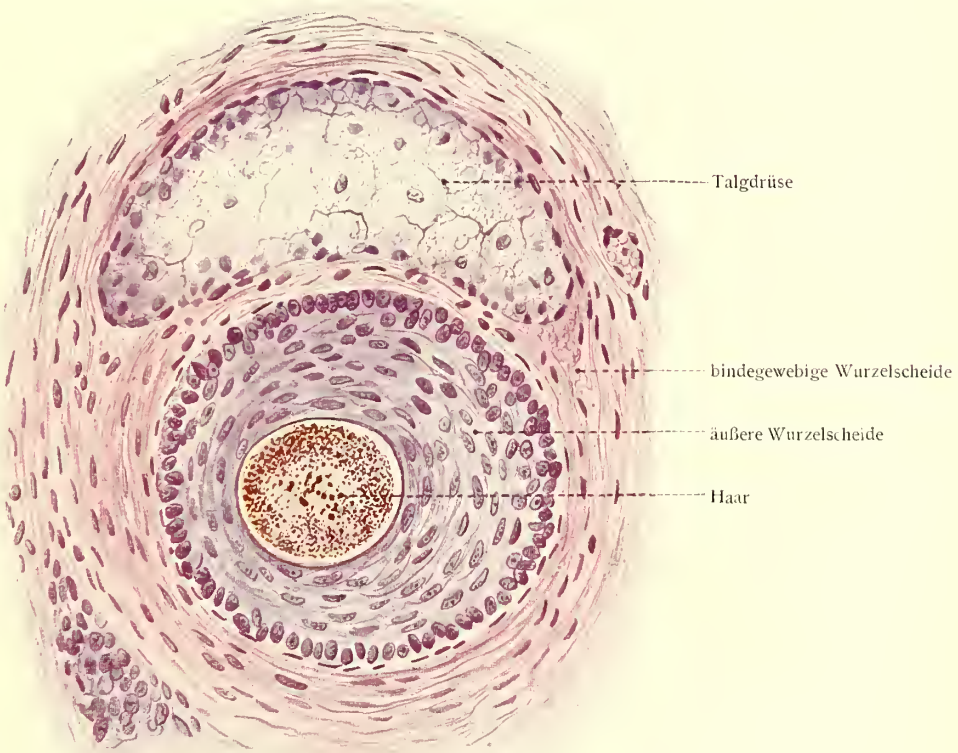

Fig. 85. Querschnitt durch Haarwurzel und Wurzelscheiden in der Gegend der Talgdrüsen (vergl. Fig. 74).

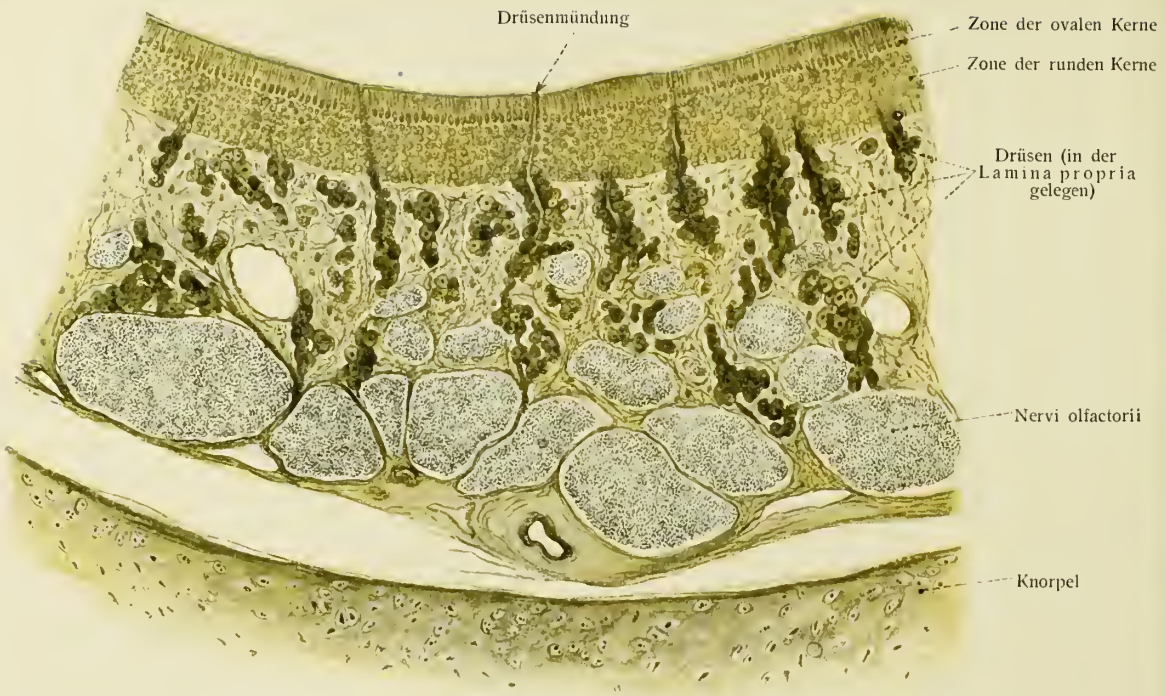

Fig. 86. Schleimhaut der Regio olfactoria vom Menschen. Querschnitt.

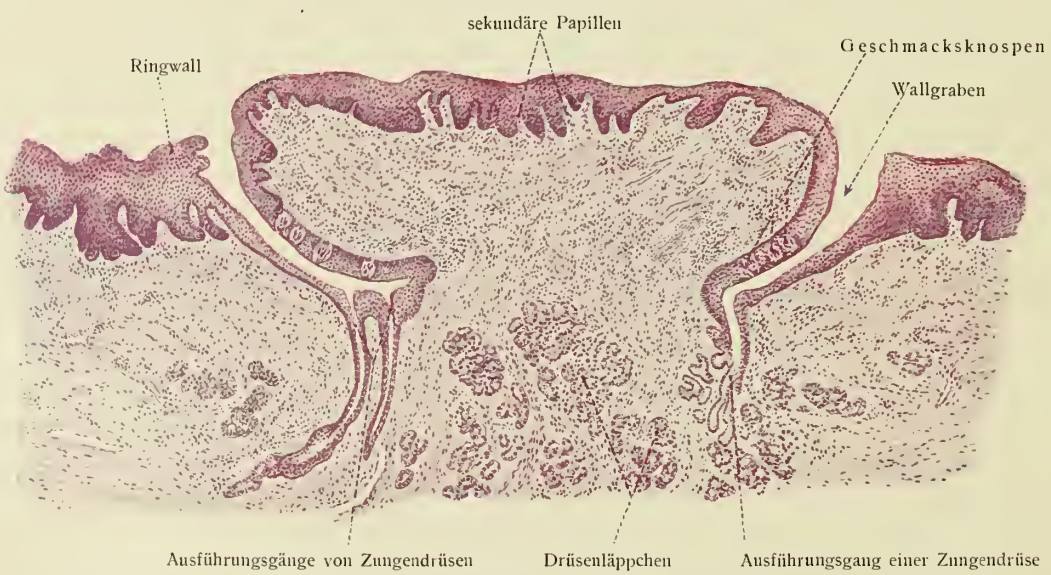

Fig. 87. Längsschnitt durch eine Papilla vallata der Menschenzunge.

verhält es sich an den Haaren der weißen Maus. An den Haaren des Kaninchens ist die Verbreitung der Nervenfasern etwas verwickelter, die Endigungsweise aber immer die freie, nichtzelluläre.

Die Haare treten somit ihrer reichen Nervenendigungen wegen als ein wichtiges Glied in das Ganze des Gefühlsorganes ein. Scheinbar mit ihrem freien Teil das Gefühlsorgan verdeckend, vergrößern sie die empfindliche Peripherie durch die Zunahme des Umfanges, den der Körper durch ihre Gegenwart erfährt. Sie wirken als zartere oder festere Fühlhebel, deren zentraler Teil einen Ausschlag gibt auf selbst nur sehr schwache periphere Reize, wie sie z. B. das Wehen des Windes hervorbringt.

An den Sinushaaren treten (P. Ostroumow u. K. A. Arnstein) Tastscheiben auf, die den übrigen Haaren fehlen. Doch kommen an den Sinushaaren auch andere Endigungen vor. Es sind epi- und hypolemmale Endigungen zu unterscheiden; die meisten Endigungen liegen epilemmal (außerhalb der Glashaut). Die hypolemmalen Endigungen sind Scheiben, die an feinen Stielen sitzen, sei es in Form einer baumförmigen Verzweigung oder eines zusammenhängenden netzförmigen

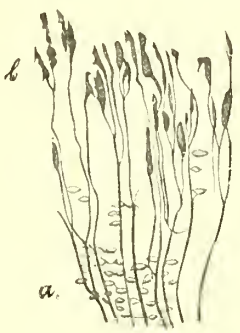

Fig. 88.

Fig. 89.

Fig. 88 und 89. **Tastscheiben eines Sinushaares der Katze, die durch feine variköse Fäden zusammenhängen.** Fig. 88 Seitenansicht; Fig. 89 Flächenansicht.
a unter der Glashaut gelegene Tastscheiben; *b* nach außen von der Glashaut gelegene, gerade, gabelförmige Terminalfasern, die in löffelförmige oder keilförmige Verbreiterungen auslaufen.
(Ostroumow und Arnstein, 1895.)

Lagers. Die epilemmalen Endigungen erscheinen 1. in Form von geraden Terminalfasern, die löffel- oder beilförmig endigen, und 2. in baumförmiger Verzweigung an der Außenfläche der Glashaut; 3. als freie verzweigte Endigung an den Balken des kavernösen Gewebes, 4. als Plexus feinster Fädchen an der Wand des Venensinus; 5. als Vasomotoren für die Gefäße des Haarbalges und der Haarpapille. Fig. 88, 89.

Ungewöhnliche Vorkommnisse. Fig. 90, 91.

In der formalen Ausbildung des Haares und in seiner Färbung kommen mancherlei ungewöhnliche Verhältnisse vor. Ferner sind Zwillingshaare, Drillingshaare beobachtet worden. Wichtiger sind die Vorkommnisse von partialer oder universaler Hypertrichosis, Hypo- und Atrichosis.[1])

Die Überbehaarung, Hypertrichosis, ist in den meisten Fällen eine Hemmungsbildung, indem der fetale Haarwuchs, die Lanugo, in das postfetale Leben herübergenommen wird und an Länge zunimmt. Die Lanugo, das Wollhaar, bedeckt bei älteren Feten fast die gesamte Hautoberfläche und ist auch beim Erwachsenen auf dem größten Teil des Körpers vorhanden. Sie ist gewöhnlich rudimentär, entwickelt sich aber in seltenen Fällen weiter, wie bei den sogenannten „Haarmenschen", deren Gesicht und Körper mit langen seidenweichen Haaren bedeckt sind. Fig. 91.

Echte Überbehaarung, Hypertrichosis vera, beruht auf einer übermäßigen Entwicklung des sekundären Haarkleides. Fig. 90.

1) Vergleiche hierüber R. Bonnet, Über Hypotrichosis congenita universalis. Anat. Hefte 1892. — Brandt, Al., Hypertrichosis universalis. Biolog. Zentr.-Blatt XVII. 1897.

Das Kopfhaar kann ungewöhnliche Länge erreichen. Man hat bei Frauen solches von 1,20 Meter und selbst von 1,40 Meter gefunden. Bei Moskitofrauen (Zentralamerika) pflegte das Kopfhaar fast bis zur Ferse herabzufallen.

Barthaar von 30—40 Zentimeter Länge ist keine Seltenheit. Doch sind auch Riesenbärte bekannt. Einen solchen besaß z. B. Louis Coulon in Vandenesse; Dép. Nièvre, Frankreich. Als er 20 Jahre alt war, hatte sein Bart eine Länge von 1 Meter. In den 90er Jahren des 18. Jahrhunderts betrug die Länge 2,32 Meter. Coulon selbst hatte eine Standlänge von 1,59 Meter.

„Im 16. Jahrhundert lebte ein deutscher Edelmann mit Namen Rauber, der nicht nur wegen seiner Körpergröße und wegen seiner ungeheuren Kraft weit und breit berühmt war, sondern der sich auch vor allen seinen Zeitgenossen durch seinen gewaltigen Bart auszeichnete. Dieser besaß nämlich

Fig. 90.

Fig. 91.

Fig. 90. **Echte Überbehaarung, Hypertrichosis vera,** bei einer Frau, der Tänzerin Julia Pastrana I. (Aus Wiedersheim.)

Fig. 91. **Falsche Überbehaarung, Psendohypertrichosis lanuginosa,** (Bonnett) bei dem „Haarmenschen“ Adrian Jeftichieff.

eine so außerordentliche Länge, daß er dem großen Manne bis zu den Füßen hinabfiel und dann noch bis zum Leibgurt hinaufreichte, so daß der Besitzer dieser seltenen Merkwürdigkeit sich genötigt sah, das Wunder seiner Zeit meist um einen Stab aufgerollt zu tragen, Doch war er ungemein stolz darauf und bestieg nur selten einen Wagen, sondern er ging fast stets zu Fuß, damit er seinen Bart um so vorteilhafter zeigen konnte, indem er ihn bisweilen wie eine Fahne trug, die nach der Laune des Windes hinter ihm herumflatterte. Als der Ritter gestorben war, wurde der Bart mitten durchschnitten und lange Jahre aufbewahrt.“

Entwicklung der Haare.

Die Haare entstehen am Ende des 3. Fetalmonates als epitheliale Stauungspapillen, welche in gewissen Abständen in der noch glatten Haut auftreten und Haarkeime genannt werden. Die äußere Hervorragung schwindet wieder, die innere wächst in schräger Richtung stark in die Tiefe. Bald nimmt auch das umgebende jugendliche Bindegewebe teil an der weiteren Ausbildung und liefert die Anlage der Faserhäute des Haarbalges. Allmählich bildet sich am Grunde des Haarkeimes die bindegewebige Papille aus, nicht so, daß sie in die Haarzwiebel hineinwächst, sondern umgekehrt so, daß der Rand

der Basis des Haarkeimes einen Teil des unterliegenden Bindegewebes glockenförmig umwächst, nach demselben Prinzip, welches für die Entstehung des gesamten Papillarkörpers der Haut zuerst von A. Kollmann gemacht und durch A. v. Brunn auch für die Bildung der Zahnpapille als maßgebend nachgewiesen worden ist. Der umwachsene Bindegewebsteil ist nunmehr die Haarpapille. In dem Haarkeim vollziehen sich alsdann Sonderungen, welche eine äußere und innere Wurzelscheide und den übrigen Teil der Haarwurzel ausbilden. Innere Wurzelscheide und Haar gehören anfangs innig zusammen und bilden einen gemeinsamen Strang, dessen axialer Teil sich zum Haare gestaltet und allmählich ein stärkeres Längenwachstum erkennen läßt. Über das Epitrichium siehe oben S. 12. Die Haarbalgdrüsen entstehen als seitliche Epithelknospen der äußeren Wurzelscheide (Stratum germinativum) an der Stelle, welche sie später einnehmen.

Das zuerst entstehende (primitive) Haarkleid ist das wichtige Wollhaarkleid, die Lanugo. Mit diesem wird der Fetus geboren. Es stellt ein rudimentäres Organ dar. Nach der Geburt findet allmählich ein totaler Haarwechsel statt, es schließt sich das sekundäre Haarkleid an, mit partieller Langhaarbildung.

Stöhr, Ph., Die Entwicklung des menschlichen Wollhaares. Sitzungsber. der phys.-med. Ges. zu Würzburg, 1902, und Anat. Hefte. Bd. 23, 1903.

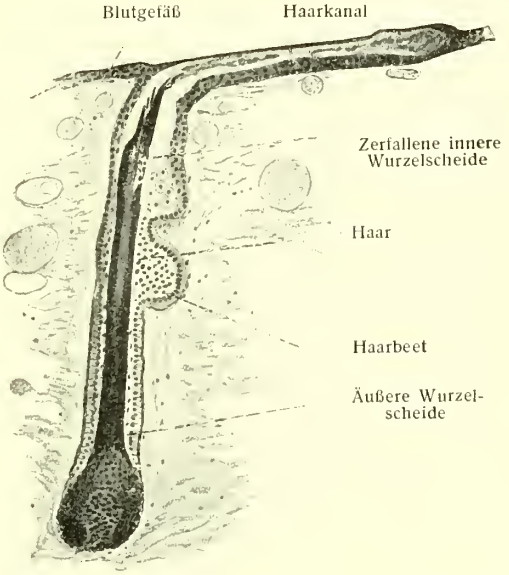

Fig. 92.

Senkrechter Schnitt durch die Rückenhaut eines 5½ monatigen menschlichen Fetus. 120:1. (P. Stöhr, 1902.)

Lebensdauer der Haare.

Die sekundären Haare sind keine das ganze Leben dauernden Organe, sondern sie dauern regional verschiedene Zeit, fallen aus und werden durch neue ersetzt, so daß eine Reihe von Haarfolgen sich aneinander anschließen.

Der tägliche Ausfall beträgt bei 18—26jährigen Männern und Weibern nach Pincus 30 bis 108 Haare, bei 20—30jährigen 90, bei 50—60jährigen 120 und mehr.

Auch das tägliche Längenwachstum der Haare ist untersucht und nach den verschiedenen Körpergegenden, nach dem Gewicht, nach den einzelnen Jahreszeiten, nach Tag und Nacht festgestellt (s. H. Vierordt, Anatomische Tabellen).

Die Lebensdauer der Haare beträgt bei 18—26jährigen Personen nach Pincus an den kurzen Haaren der Randstreifen der Kopfhaut 4—9 Monate, an der Kopfhaut überhaupt (berechnet) 2—4 Jahre, an den Cilien nach Moll 100—150 Tage.

Regeneration der Haare.

Die Regeneration des neuen Haares geht von dem Balge des alten Haares aus. Letzteres verläßt die verödende und verstreichende Papille, rückt langsam nach oben und fällt endlich aus. Von der Papille frei gewordene Haare werden Kolbenhaare genannt (Fig. 51, 71, 72). Ihre Wurzel ist nicht ausgehöhlt, sondern keulenartig gestaltet. Man bezeichnet diese Wurzelform als Vollwurzel gegenüber der Hohlwurzel, welche die auf der Papille befindlichen Haare besitzen. Es ist noch nicht ganz sicher gestellt, ob das neue Haar an der Stelle der alten Papille zur Anlage kommt oder daneben. Immer aber ist es das Stratum germinativum im Grunde des Haarbalges, welches dem neuen Haare den Ursprung gibt, dessen weitere Entwicklung mit derjenigen des alten Haares übereinstimmt.

In der übergroßen Mehrzahl der Fälle findet die Neubildung der Haare auf der alten Papille statt. Neben diesem Vorgange findet nach den Beobachtungen von P. Spuler während des ganzen Lebens eine Neubildung von Haaren von der Epidermis aus in beträchtlicher Menge statt. Zumeist kommt es zu einer frühzeitigen Lösung des jungen Haares; erst von diesen „Kolbenhaaren“ aus dringen die Keime zur Bildung der markhaltigen, kräftigen Haare in die tiefsten Lagen der Cutis und Tela subcutanea vor.

In einer sorgfältigen Studie über die Entwicklung des menschlichen Wollhaares spricht sich in jüngster Zeit Ph. Stöhr folgendermaßen über die Regeneration aus: „Wenn nämlich der Haarwechsel beginnt — und beim Menschen beginnt derselbe schon im 7. Fetalmonat (auf der Lippe) — dann rückt das Haar von der Papille in die Höhe und gelangt schließlich zum Wulste, wo es sich mit seinem unterdessen solid gewordenen Bulbus festsetzt. Hier in diesem Haarbeete bleibt das Kolbenhaar — so heißt das seiner Bulbushöhlung verlustig gegangene Haar jetzt — längere Zeit liegen, bis es endlich ausfällt und das unterdessen auf der alten Haarpapille entstehende Ersatzhaar an seine Stelle tritt." Siehe Fig. 72.

Ursprung des Haarkleides.

Es fragt sich, ob das Haarkleid eine unvermitttelte Erscheinung darstellt oder ob sich Vorläufer in der Tierwelt erkennen lassen. Nach dem interessanten Gedanken von Fr. Maurer[1]) ist das Haarkleid anzuknüpfen an gewisse sensible Endapparate der Haut der Fische und Amphibien, die als Endknospen eine ungeheure Verbreitung besitzen und große Regelmäßigkeit ihrer Standplätze zeigen. In diesen Endknospen findet zwar die Nervenendigung nicht in der Weise statt, wie man es früher annehmen zu dürfen glaubte; eine zelluläre Endigung fehlt durchaus (Retzius); vielmehr endigen die sensiblen Nerven frei, interepithelial, zwischen den langen epithelialen Bestandteilen der Endknospen. Aber im Haare verhält sich die Nervenendigung nicht anders, auch hier ist freie Endigung vorhanden. Von seiten der Nervenendigung läßt sich also keine Einwendung erheben. Jene Endknospen sind nur daseinsfähig im feuchten Medium. Bei Landtieren können sie an der Haut nicht verbleiben, sie müssen untergehen oder sich umwandeln. Eine solche Umwandlung könnte dem Ursprunge der Haare zugrunde liegen. Das Haarkleid erhält durch diese Theorie eine Stellung unmittelbar bei den Sinnesorganen; es würde mit letzteren verwandt sein und ihnen angehören.

Diese Theorie hat eine große Anzahl bedeutender Schriften hervorgerufen. Gegen die Theorie hat zunächst Fr. Leydig[2]) Einwendungen erhoben, indem er bei den Hautsinnesorganen eher eine Verwandschaft mit Hautdrüsen für wahrscheinlich halt, während er die Perlorgane gewisser Familien der Fische, sowie die Schenkelporen der Eidechsen für Anfangsformen der Haarbildungen der Säugetiere erklärt. Eine dritte Theorie betont das Verhältnis der Haare zu den Schuppen (M. Weber); eine vierte leitet sie speziell von Hautzähnchen ab (C. Emery).

Über die Beziehungen der Haare zu den Federn und Schuppen sind folgende wichtige Arbeiten zu vergleichen:

de Meijere, Über die Federn der Vögel. Morphol. Jahrbuch XXIII, 1895.

Reh, L., Die Schuppen der Säugetiere. Jenaische Zeitschr. f. Naturwiss., Bd. 29, 1895.

„Die großen Lederhautpapillen, auf welchen die Hautzähne der Haie sitzen, bleiben bei den Amphibien bestehen unter Rückbildung der Zähne. An deren Seite treten zuerst, bei den Wasseramphibien, andere Kutikularbildungen, dann, bei den Landamphibien, Verhornungen. Bei den Reptilien entwickeln sich diese zu Schuppen, die sich bei den Vögeln am Laufe erhalten, am übrigen Körper zu Federn umbilden. Bei den Säugetieren lassen sie aus sich die Haare hervorgehen, bleiben aber neben diesen noch lange erhalten, mit Vorliebe an den Gliedmaßen und am Schwanze, in einzelnen Fällen sich durch Anpassung weiter ausbildend."

Siehe auch die kritische Studie von F. Keibel, Ontogenie und Phylogenie von Haar und Feder, in: Ergebnisse der Anat. u. Entwicklungsgeschichte, herausgeg. von Merkel und Bonnet, Bd. V, 1895, S. 619—717,

Brandt, A., (Zur Phylogenie der Säugetierhaare, Biolog. Zentralbl. 1900) tritt lebhaft für die Ableitung der Säugetierhaare von den Zähnen ein, indem er die Entwicklung der Haare und der Plakoidzähnchen miteinander vergleicht. Die Hornplatten oder Schuppen entstanden als Neubildungen im Bereiche der Haut, und zwar bei den zu den Reptilien hinneigenden Formen als Ersatz für die zugrunde gehenden Hautzähnchen, bei den zu den Säugetieren, zunächst zu den Promammalien neigenden Formen hingegen zwischen, oder wohl auch im Umkreise der zu Haaren verhornenden Hautzähnchen. Eine Reihe schematischer Figuren erläutert die vorgestellten Verhältnisse.

Zu sehr interessanten Ergebnissen gelangt Stöhr (Verh. anat. Ges. 1907) auf Grund der Stellung der Haare. Er fand bei einem 4monatigen Fetus die Haargruppen in alternierenden Reihen und rekonstruiert darnach einen aus zwei Lagen von Schuppen bestehenden Panzer (siehe Fig. 93).

1) Hautsinnesorgane, Feder- und Haaranlagen. Morph. Jahrbuch 1892.

2) Besteht eine Beziehung zwischen Hautsinnesorganen und Haaren? Biologisches Zentralblatt, Bd. XIII, 1893.

Stöhr fand, daß die Haare in Reihen stehen, und zwar so, daß Reihen aus Gruppen von drei Haaren bestehend, abwechseln mit Reihen, deren Gruppen fünf Haare zeigen. Stets ist in den Gruppen das Mittelhaar am kräftigsten. Die Haargruppen der aufeinander folgenden Reihen stehen alternierend derart, daß die Gruppen der einen Reihe in den Lücken zwischen den Gruppen der benachbarten Reihe stehen.

Funktionen der Haare.

Die Funktionen der Haare sind mehrfacher Art. Die Rolle von Tasthaaren spielen in erster Linie die Cilien; ebenfalls sehr empfindlich sind dle Augenbrauen; ihnen folgen in der Erregbarkeit die kleinen Haare des Gesichtes und des größten Teiles der übrigen Hautoberfläche. Unempfindlicher als diese Haare sind die Kopf- und Barthaare, am meisten vom Typus der Tasthaare



Fig. 93.

Rekonstruktionsbild des Schuppenkleides auf Grund der alternierenden Reihenstellung der Haare. (Stöhr).
Die dunklen Scheiben sind Gruppen von fünf Haaren, die hellen Scheiben sind Gruppen von drei Haaren.

entfernt sind die Genital- und Analhaare, sowie die der Achselhöhle. Diese Haare haben mehr die Funktion einer Walze. Diese Funktion haben die Haare überall, wo zwei Hautflächen aufeinander gleiten. Die für die meisten Tiere wichtigste Funktion des Haares, als Temperaturregulator, hat beim Menschen fast nur noch das Kopfhaar und der Bart. Endlich hat das Haar noch die Funktion, als Schmuck zu dienen, besonders das Kopf- und Barthaar. Am größten Teil der Körperoberfläche sind die Haare durch Zuchtwahl geschwunden, an gewissen Stellen aber haben sie sich aus demselben Grunde stärker entwickelt.

Exner, S., Die Funktionen der menschlichen Haare. Wiener klin. Wochenschrift, 1896.

Literatur der Haare.

Bischoff, C. W., Histologische Untersuchungen über den Einfluß des Schneidens der Haare auf ihr Wachstum. Arch. mikr. Anat. Bd. 51, 1898. Das Schneiden der Haare übt wahrscheinlich keinen Einfluß auf das Wachstum aus. — Botezat, E, Die Nervenendigungen an den Tasthaaren

von Säugetieren. Arch. mikr. Anat. Bd. 50, 1897. Die äußere Wurzelscheide ist sehr nervenreich der sensible Terminalapparat der Tasthaare breitet sich innerhalb der gesamten Glashaut aus. — Brandt, A., Über die sogenannten Hundemenschen, bezw. über Hypertrichosis universalis. — Über Mannweiber (Viragines): Biolog. Zentralblatt 1897. — Brunn, A. v., Zur Kenntnis der Haarwurzelscheiden. Arch. f. mikr. Anat. Bd 44, 1895. — Günther, M., Haarknopf und innere Wurzelscheide des Säugetierhaares. Dissertation. Berlin 1895. — Ksjunin, P., Das elastische Gewebe des Haarbalges der Sinushaare nebst Bemerkungen über die Blutgefäße der Haarpapille. Arch. mikr. Anat. Bd. 57, 1900. — Leydig, F., Zur Deutung der epidermalen Organe im Integument der Säugetiere. Arch. mikr. Anat. Bd. 52, 1898. — Loweg, Th., Studien über das Integument des Erethizon dorsatus. Jenaische Zeitschrift f. Naturwiss. Bd. 34, 1900. — Maurer, F., Zur Kritik meiner Lehre von der Phylogenese der Säugetierhaare. Morph. Jahrb. XXVI, 1898. — Römer, F., Studien über das Integument der Säugetiere. Jenaische Zeitschrift f. Naturwiss. Bd. 31, 1898. (Haare bei Thryonomys.)

Über die Gruppenstellung der Säugetierhaare und ihre Bedeutung handelt J. E. H. de Meijere in Anat. Anz. XVI, 1899.

II. Das Geruchsorgan, Organon olfactus.

Das Geruchsorgan besteht aus der Regio olfactoria der Nasenschleimhaut. Dazu kommt noch das Organon vomeronasale, das Jacobsonsche Organ. Beide liegen innerhalb der Nasenhöhle, welche nebst ihren Nebenhöhlen schon in der Eingeweidelehre geschildert worden ist. Es bleibt nur noch übrig, die Lage, Ausdehnung, Bau der Regio olfactoria nebst ihrer Verbindung mit dem Zentralnervensystem kennen zu lernen.

Die Schleimhaut der Regio olfactoria nimmt ausschließlich das Gebiet der oberen Siebbeinmuschel und des gegenüberliegenden Teiles der Scheidewand ein (M. Schultze, v. Brunn). Ebenso weit oder mehr oder weniger weit in das Gebiet der mittleren Muschel hinein erstreckt sich eine gelblichbraune Färbung der Schleimhaut und unterscheidet äußerlich die Riechschleimhaut als Locus luteus von der rötlichen Regio respiratoria. Beim Neugeborenen besonders pflegt die gelbe Färbung von der oberen auf die mittlere Muschel weit überzugreifen. Die Schleimhaut der Regio olfactoria ist die Trägerin des spezifischen Sinnesapparates und enthält zugleich Endigungen einfach sensibler Nerven; letztere verbreiten sich auch in dem ganzen Umfange der Regio respiratoria.

Genauere Flächenbestimmungen über die Ausdehnung der Regio olfactoria des Menschen gehören der jüngsten Zeit an und erstrecken sich vorläufig erst auf ein kleines Material. In einem Falle betrug die gesamte Ausdehnung des sogenannten Riechepithels an der oberen Muschel und an dem Septum beider Seiten etwas über 500 Quadratmillimeter; davon kommen einerseits auf die Seitenwand 124, auf das Septum 133 Quadratmillimeter. Die Regio olfactoria war auf den mittleren Teil der oberen Muschel und die gegenüberliegende Fläche des Septum beschränkt. Der hintere Rand ist wenig unregelmäßig, der untere Rand mehrfach ausgezackt; der vordere sehr unregelmäßig, mit zahlreichen streifenförmigen Verlängerungen versehen, durch eingestreute Flecken von flimmerndem Respirationsepithel unterbrochen. Vor der Hauptfläche liegt an der Seitenwand eine 5 Quadratmillimeter große isolierte Riechinsel (v. Brunn).

In einem zweiten Falle betrug die Flächenausdehnung des Riechepithels etwa 480 Quadratmillimeter; hiervon kommen einerseits 99 auf das Septum, 139 auf die laterale Wand. Auch hier ist die obere Muschel allein der Sitz der Riechschleimhaut, welche deren unteren Rand nirgends erreicht; die Form der Gesamtfläche ist hier breit und niedrig, im ersten Falle schmal und hoch. Die Neigung des Riechepithels, Flecken von Flimmerepithel zu umschließen, ist stark ausgeprägt; kleine isolierte Riechinseln kommen ebenfalls vor; auch inmitten einer Flimmerinsel kann eine kleine Riechinsel gelegen sein[1]).

1) A. v. Brunn, Beiträge zur mikroskopischen Anatomie der Nasenhöhle. Arch. mikr. Anat. 1892, Bd. 39.

Die Dicke des menschlichen Riechepithels beträgt durchschnittlich 0,06 mm; fast ebensoviel mißt das Epithel der Pars respiratoria.

Bei den Haustieren ist das Riechepithel viel mächtiger und beträgt nach v. Brunnschen Messungen bei dem Hunde 0,1; bei der Katze 0,13; bei dem Kaninchen 0,12; beim Schafe 0,12; beim Kalbe 0,13 mm. In der geringeren Höhe wie in der geringen Flächenentfaltung der menschlichen Riechschleimhaut prägt sich für die Peripherie die gleiche Erscheinung aus, die zentral am Riechlappen sich bekundete: die Reduktion des menschlichen Geruchsapparates.

Man unterscheidet, wie M. Schultze zuerst gefunden hat, am Riechepithel zwei Formen langgestreckter, von der Oberfläche bis zum Bindegewebe reichender Zellen, die als Riechzellen und Stützzellen unterschieden werden; zwischen ihren basalen Teilen findet sich eine dritte Form, die Ersatzzellen. Fig. 86, 94—96.

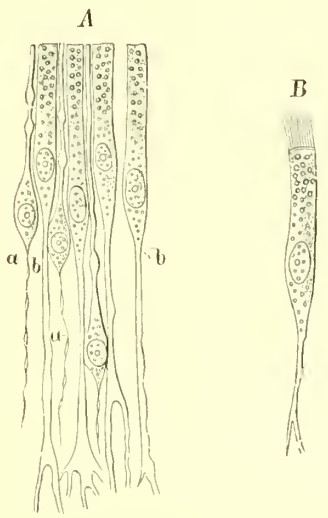

Fig. 94.

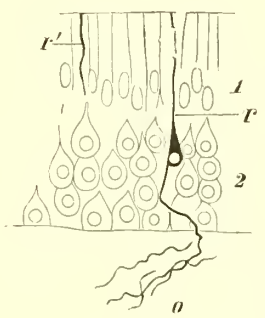

Fig. 95.

Fig. 95. **Neuroepithel der Regio olfactoria des Menschen.** (v. Brunn.)
o Olfactoriusfasern; *r* eine Riechzelle (periphere Nervenzelle) in Verbindung mit einer Olfactoriusfaser; *r'* peripherer Teil einer Riechzelle; 1 Zone der ovalen Kerne; 2 Zone der runden Kerne der Riechschleimhaut.

Fig. 96.

Fig. 94. A. **Epithel der Riechschleimhaut.** (M. Schultze.) 500:1. *a, a* Riechzellen; *b, b* Stützzellen.
B. **Flimmerepithelzelle vom Rande der Regio olfactoria.** (M. Schultze.)

Fig. 96. **Eine Riechzelle des Menschen.** (v. Brunn.)
1 Zellkörper mit dem Kerne; 2 peripherer Fortsatz; 3 Endkegel; 4 Riechhärchen; 5 zentraler Fortsatz (Beginn einer Olfactoriusfibrille).

1. Die Riechzellen, auch Stäbchenzellen genannt, haben einen spindelförmigen Körper, welcher den Kern trägt; an den Körper schließt sich ein sehr feiner zentraler, sowie ein stärkerer peripherer Fortsatz von zylindrischer Form an. Der zentrale Fortsatz bildet leicht Varikositäten, gleicht hierin den Nervenfibrillen und färbt sich auch in Goldchlorid wie letztere (Babuchin). Er hört an der Epithelgrenze nicht auf, sondern geht in eine Olfactoriusfaser über, welche den bindegewebigen Teil der Schleimhaut durchdringt, anderen Olfactoriusfasern sich zugesellt und ihren Weg nimmt zum Bulbus olfactorius, wo sie an einem Glomerulus des letzteren in Form eines Endbäumchens aufhört (Fig. 98, 100, 105). Die den Kern tragenden Körper der Riechzellen liegen in sehr verschiedenen Höhen, so daß die beiderlei Fortsätze bei verschiedenen Zellen sehr ungleich lang sind. Auf Schnitten erscheinen die Körper mit ihren Kernen darum in einer breiten Zone gelegen, welche sich von der Schicht der Ersatzzellen bis über die Mitte der Epithel-

höhe erstreckt und hier in einer geraden Linie endigt; man nennt diesen breiten Streifen die Zone der runden Kerne (Fig. 86, 95). Jeder Kern ist durch den Besitz eines deutlichen Kernkörperchens ausgezeichnet. Die Riechzellen sind der Art verteilt, daß im Umkreise einer Stützzelle mindestens sechs, zuweilen mehr Riechzellen stehen. Fig. 101.

Der periphere Fortsatz ist an seinem freien Ende mit einem Büschel kurzer feiner Fibrillen besetzt, den Brunnschen Riechhärchen (Fig. 96). Dies sind zarte spitz auslaufende Härchen, welche in der Zahl von 6—8 vorliegen, und meist etwas auseinanderweichen. Ob der sie unmittelbar tragende Zellteil, welcher an Reagentienpräparaten als eine verschieden große knopfförmige Anschwellung erscheint, einen natürlichen Fußpunkt der Riechhärchen darstellt, ist noch ungewiß.

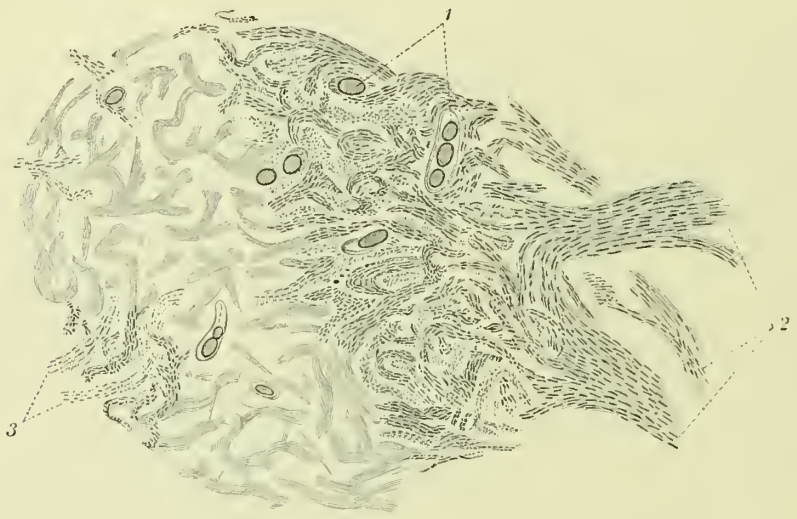

Fig. 97.

Glomerulus olfactorius des erwachsenen Kaninchens. (Chromosmium, Fuchsin.) (H. Held.)
1 Kapillaren mit roten Blutkörperchen; 2 Nervi olfactorii, die vom Geruchsepithel kommen; 3 Dendriten der Mitralzellen.

2. Die Stützzellen, auch Zylinderzellen genannt, haben ihren ovalen Kern alle in annähernd gleicher Höhe, am Außenrande der Kernzone der Riechzellen. Dadurch bilden sie die Zone der ovalen Kerne (Fig. 86, 95) (Paschutin). Der Kern liegt im unteren Ende des starken peripheren Teiles der Zelle; dieser ist jenseits des Kernes mit körnigem gelblichen Pigment versehen. Der von der Kerngegend zum Bindegewebe ziehende Teil der Zelle ist schmaler, häufig plattgedrückt, oft mit Nischen versehen, welche die Riechzellen aufnehmen. Die basalen Enden der Stützzellen sind häufig geteilt, gezackt, mit Fußplatten versehen. Auch in diesem Teil der Zellen ist Pigment vorhanden. Fig. 94.

Die Zone der ovalen Kerne wird hier und da außen überragt von dem Körper der Riechzelle, welche alsdann einen sehr kurzen peripheren Fortsatz besitzt; Riechzellen dieser Art werden atypische Formen genannt. Sie erinnern an Gebilde, welche Dogiel in der Riechhaut der Fische und Amphibien beschrieben und Riechzapfen genannt hat.

3. Die Ersatzzellen, Basalzellen, liegen an der Grenze des Epithels gegen das Bindegewebe, sind im Ganzen kegelförmig gestaltet, hängen aber durch

Fortsätze, Zellbrücken bildend, untereinander zusammen, ein protoplasmatisches Netzwerk darstellend.

Die freie Oberfläche des Epithels trägt bei Säugetieren eine feine kutikulare Membran, Membrana limitans olfactoria, Brunnsche Membran, welche für jeden peripheren Riechfaden ein kleines Loch besitzt, durch welches jener frei die Oberfläche erreicht, während die Zylinderzellen gedeckt bleiben. Auf ihrer Außenfläche findet sich häufig, den Zylinderzellen entsprechend, eine fein radiär gestreifte kutikulare Auflagerung, welche an den Stäbchensaum der Darmepithelzellen erinnert. Die hier und da noch bestrittene Limitans olfactoria ist zugleich eine Schutzhülle und ein Befestigungsapparat der freien Teile des gesamten Neuro-Epithels.

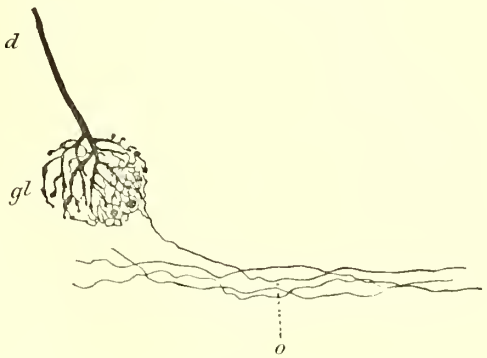

Fig. 98.

Aus beiden Bestandteilen zusammengesetzter Glomerulus. (G. Retzius.)

o Olfactoriusfaser; *d* Dendrit einer Pyramidenzelle; *gl* Glomerulus olfactorius.

Über die Deutung der einzelnen Elemente des Riechepithels ist zu bemerken, daß aus dem starken embryonalen Riechepithel durch Sonderung die Riechzellen und die Stützzellen (ebenso auch die Ersatzzellen) hervorgehen, so daß ein Verhältnis zutage tritt wie zwischen Nervenzellen und Ependymzellen. In der Tat sind die Riechzellen nichts anderes als oberflächlich gelegene Nervenzellen und zwar, da die Riechschleimhaut der äußeren Haut entstammt, kutane

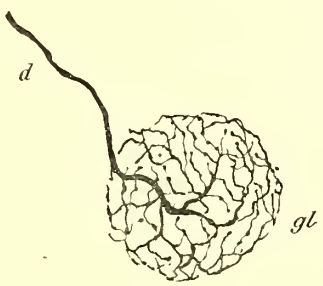

Fig. 99.

Fig. 100.

Fig. 99. **Glomerulus-Ausbreitung eines Dendriten einer Pyramidenzelle des Bulbus olfactorius.** (G. Retzius.)

d Dendrit einer Pyramiden- oder Mitralzelle des Bulbus olfactorius; *gl* Glomerulus-Ausbreitung des Dendriten *d*.

Fig. 100. **Glomerulus-Ausbreitung zweier Olfactoriusfasern** (*o*, *o*). (G. Retzius.)

Dieser (*gl*) Glomerulus ist in den Glomerulus der Fig. 99 eingeschoben zu denken, um den ganzen Glomerulus vor sich zu haben.

Nervenzellen, welche in ihrem Verhalten den Hautnervenzellen des Lumbricus (S. 30) homolog erscheinen. Der zentrale Fortsatz der Riechzelle ist ein Neurit (Nerven- oder Axenzylinderfortsatz der Nervenzelle), der im Glomerulus olfactorius sein Endbäumchen entwickelt. Der periphere Fortsatz dagegen kann als Dendrit gelten, welcher in den Riechhärchen in terminale Fibrillen sich zersplittert. Auch Kern und Kernkörperchen verhalten sich ganz wie bei Nervenzellen.

Der lange gesuchte Zusammenhang zwischen den Riechzellen und den Olfactoriusfasern ist erst durch die neueren Methoden nachgewiesen worden. Für

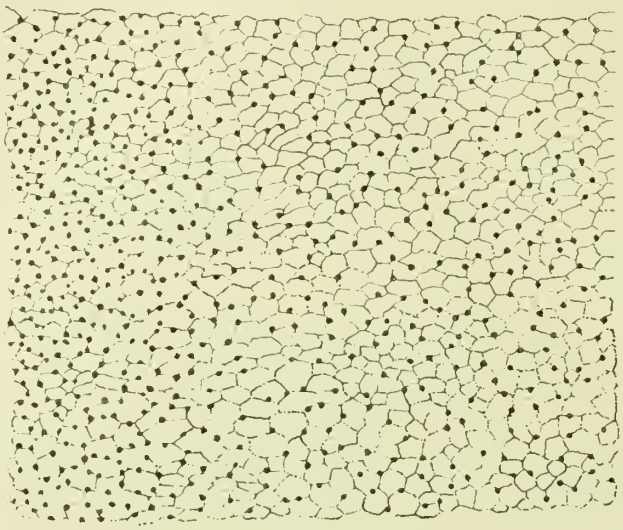

Fig. 101.

Anordnung der Riechzellen beim Kaninchen. (G. Retzius, 1900.)
Teil der Oberfläche der Riechschleimhaut eines Kaninchens mit dem zwischen den Endflächen der eigentlichen Epithelzellen angeordneten peripheren Enden der Riechzellen (die schwarzen Punkte). Links sind die Riechzellen sehr zahlreich, nach rechts hin sparsamer.

den Frosch zeigten diesen Zusammenhang zuerst Ehrlich und Arnstein (Methylenblau); für das Kaninchen Grassi und Castronovo; für junge Kaninchen und Ratten Ramón y Cajal und van Gehuchten; für den Menschen v. Brunn 1892. Teilungen von Olfactoriusfibrillen kommen in der ganzen Bahn der Nervi olfactorii zwischen dem Epithel und den Glomeruli nicht vor.

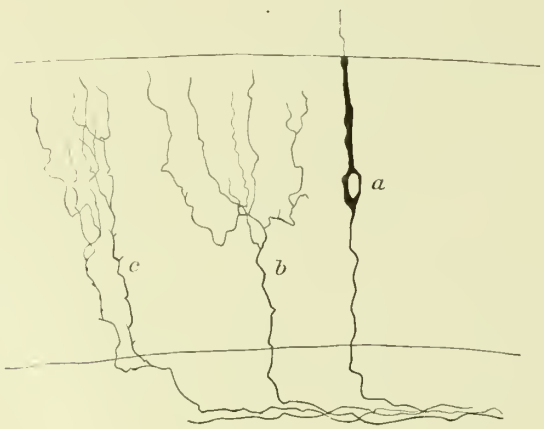

Fig. 102.

Aus der Riechschleimhaut der 8tägigen Maus.
a Riechzelle, die sich an ihrem unteren Ende in eine Olfactoriusfaser fortsetzt; *b*, *c* freie Nervenendigungen. (v. Lenhossék.)

An der Grenze des Riechepithels gegen das Flimmerepithel und in letzterem selbst sind auch interepitheliale Nervenfasern beobachtet, welche aus dem bindegewebigen Teil der Schleimhaut in das Epithel aufsteigen und in ihm bis gegen die Oberfläche vordringen, ohne mit Zellen in Verbindung zu treten; dies sind die Endigungen einfach sensibler, dem Trigeminus angehöriger Nervenfasern. Ebensolche freie Endigungen sind auch mitten im Gebiet der Regio olfactoria neben der zellulären Endigung der Olfactoriusfasern vorhanden (Fig. 102). Zerstörung der Riechschleimhaut und periphere Durch-

schneidung der Riechfäden muß notwendig deren sekundäre aufsteigende Degeneration herbeiführen; Zerstörung des Bulbus olfactorius und der Glomeruli dagegen wird sämtliche Nervi olfactorii intakt lassen.

Bei Fischen, Amphibien, Reptilien und Vögeln ist derselbe typische Bau der Riechschleimhaut vorhanden, wie bei den Säugetieren und dem Menschen. Die Riechzellen tragen ebenfalls starre Riechhärchen, die Zylinderzellen dagegen flimmernde Cilien. Die Riechschleimhaut der Fische erhebt sich stets zu einem mehr oder weniger verwickelten System von Falten, welche eine quere, radiäre, rosettenartige oder longitudinale Anordnung besitzen können. In welcher Verbreitung bei den Fischen Geruchsknospen, knospenförmige Stellen der Schleimhaut vorkommen, welche Riechepithel tragen, während zwischen ihnen gewöhnliches Epithel gelegen ist, bleibt unentschieden. Jedenfalls sind solche Knospen nicht den Nervenhügeln der äußeren Haut der Fische zu homologisieren, indem bei

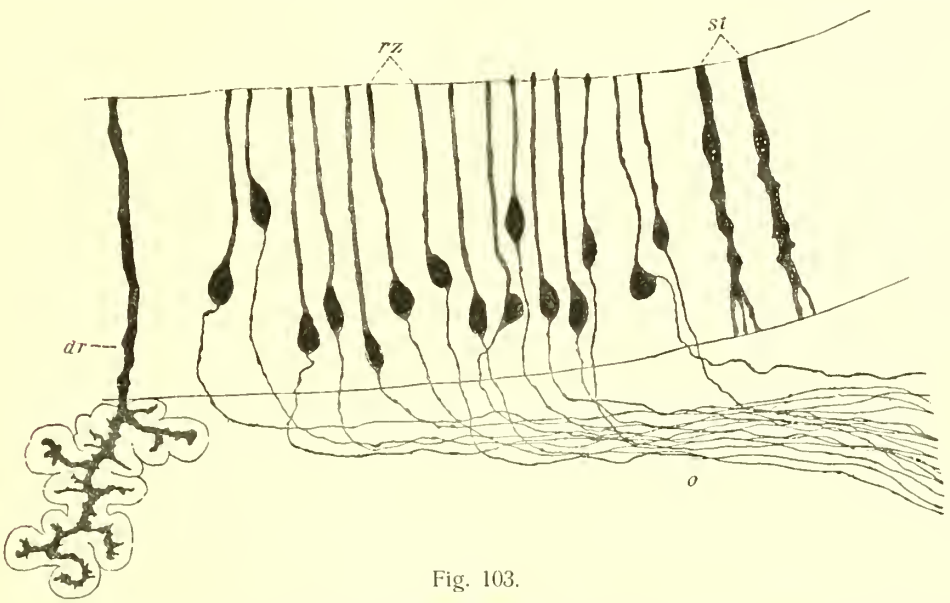

Fig. 103.

Regio olfactoria der Maus. (G. Retzius.)

rz Riechzellen; *o* deren zentrale Fortsetzungen als Olfactoriusfasern; *st* Stützzellen oder Zylinderzellen des Epithels; *dr* Glandula olfactoria.

letzteren die gewöhnliche interepitheliale freie Nervenendigung statt hat. Neuere Untersuchungen von Kamon (Arch. mikr. Anat. Bd. 64) haben gezeigt, daß die Geruchsknospen bei Esox und Trigla ganz verschieden sind von den Geschmacksknospen dieser Tiere.

Der bindegewebige Teil der Riechschleimhaut ist locker gefügt, reich an Lymphzellen, arm an Bindegewebsfasern; hier und da tritt ein wirkliches Lymphknötchen auf. Die Schleimhaut ist ferner reich an Drüsen, an Blutgefäßen und Nerven.

Die Drüsen der Regio olfactoria, Glandulae olfactoriae (Fig. 86, 103), sind ziemlich dicht stehende einfache oder verästelte Schläuche, welche in der Lamina propria ihre Lage haben und mit ihren feinen Ausführungsgängen das Epithel durchsetzen. Die Zellen des Drüsenkörpers können gelbliches Pigment enthalten; hierauf, insbesondere aber auf der Pigmentierung der Stützzellen, selbst der Bindegewebszellen der Propria, beruht die Farbe des Locus luteus. Dieselbe Pigmentierung kann aber auch in den Nachbargebieten der Flimmerzellen der Regio respiratoria gefunden werden. so daß von der Ausdehnung des Locus luteus nicht sicher auf die Grenzen der Riechschleimhaut zurückzuschließen ist (S. 84).

Die sezernierenden Zellen der Glandulae olfactoriae des Menschen sondern keinen Schleim ab; die Drüsen sind reine Eiweißdrüsen (v. Brunn); für eine Anzahl von Säugetieren ist dagegen von Paulsen in den genannten Drüsen gemischtes Epithel nachgewiesen worden, indem zwischen den Eiweißzellen auch Schleimzellen vorkommen.

Eine Eigentümlichkeit der Glandulae olfactoriae des Menschen besteht ferner in dem häufigen Vorkommen eines subepithelialen Behälters, einer wechselnd großen Blase, welche ihren feinen Ausführungsgang durch das Epithel schickt, während sie andererseits mehrere Drüsengänge aufnimmt. So erinnert das Bild an den Sinus gewisser Talgdrüsen. Die Blase kann mehrfache Ausbuchtungen

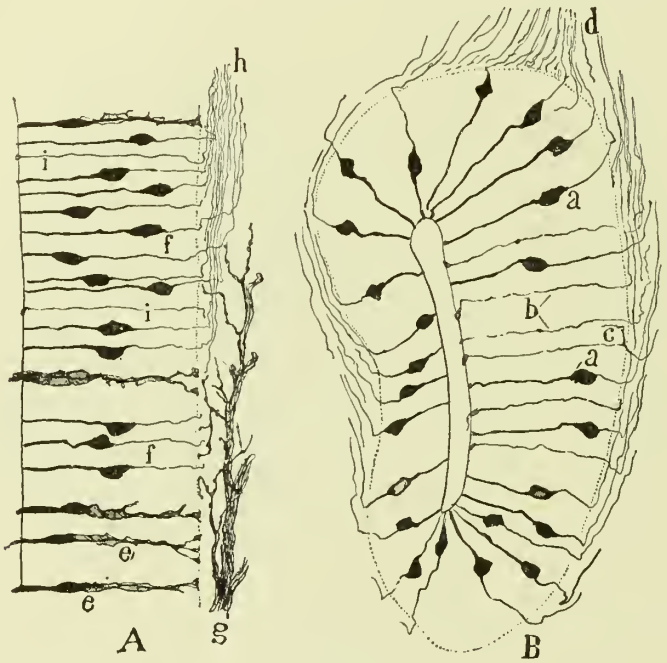

Fig. 104.

Riechzellen aus der Nasenhöhle eines reifen Rattenfetus. (Cajal.)
A. Epithel der Riechschleimhaut, *e* Epithelzelle, *f* Neuroepithelzelle; *i* Nervenfasern, die frei im Epithel endigen; *h* Olfactoriusfibrillen; *g* sensible Trigeminusfasern.
B. Querschnitt des Jacobsonschen Organes, *a* bipolare Zellen; *b* Nervenfasern, die mit einer Varikosität in der Epithelschicht endigen; *c* Teilfaser einer anderen; *d* Olfactoriusfasern.

besitzen und trägt ein einfaches niedriges Plattenepithel. Ein geformter Inhalt fehlt den Blasen durchaus. Eine zweite, seltenere Form der Mündung der Glandulae olfactoriae findet statt in mit Flimmerepithel ausgekleideten Vertiefungen, Krypten (v. Brunn).

Beide Formen der Glandulae olfactoriae überschreiten die Grenzen der Regio olfactoria beträchtlich nach allen Seiten.

Die größeren Äste der Nn. olfactorii liegen in Kanälchen und Rinnen der bezüglichen Knochenteile; die kleineren dringen allmählich zu den oberflächlichen Schichten der Schleimhaut. Alle diese Fäden sind von perineuralen Scheiden umgeben, welche aus den Hirnhäuten hervorgehen. Die Olfactoriusfasern sind sämtlich marklos und stellen eine besondere Gruppe der marklosen Fasern dar (Fig. 86 und Abt. I S. 140).

Disse, J., Erste Entwickelung des Riechnerven. Marburger Sitzungsber. 1896. — Derselbe Die erste Entwickelung des Riechnerven. Anat. Hefte, Nr. 29, 1897.

Jacobsonsches Organ.

Wenn auch das Jacobsonsche Organ des Menschen zu den rudimentären Organen gehört und keine Sinnesfunktionen zu erfüllen hat, so ist es doch von besonderem Interesse, die Stufe seiner Verödung beim Erwachsenen kennen zu lernen. Hierauf bezügliche Untersuchungen haben gelehrt, daß die laterale Wand des Organes das Epithel der Pars respiratoria der Nasenschleimhaut trägt. Das hohe Epithel der medialen Seite dagegen ist demjenigen der Pars olfactoria ähnlich und besitzt wie dieses schlanke und lange Zellen (Merkel). Die fadenförmigen Sinneszellen fehlen jedoch. Es sind zylindrische Stützzellen vorhanden und zwischen ihnen kürzere spindelförmige Elemente, welche die freie Oberfläche

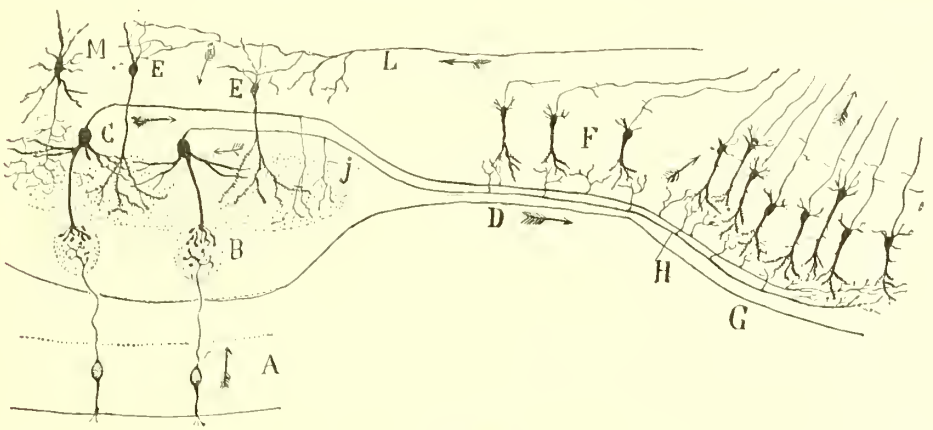

Fig. 105.

Schema des Verlaufes der Nervenzweige im Olfactoriusapparate der Säugetiere. (Cajal.)

A Riechschleimhaut; *B* Glomeruli olfactorii des Bulbus olfactorius; *C* Mitralzellen; *D* Tractus olfactorius; *E* Körnerzellen; *G* Region des äußeren Riechstreifens; *F* Pyramidenzellen des Tractus olfactorius; *M* Zelle mit kurzem Axenzylinderfortsatze; *I* Kollateralen des Bulbus olfactorius; *K* Kollateralen des äußeren Riechstreifens; *L* zentrifugale Fasern.

nicht erreichen. Sie können entweder als nicht zur vollen Entwicklung gelangte oder von höherer Entwicklung wieder zurückgesunkene Riechzellen, aber auch als weiterentwickelte Ersatzzellen gedeutet werden. Zahlreiche maulbeerförmige oder rundliche Kalkkonkremente sind durch die ganze epitheliale Auskleidung zerstreut und zeigen an, daß man es mit einem untätig gewordenen Organe zu tun hat.

Wie Kölliker zeigte, war bei einem 8wöchigen menschlichen Embryo sogar ein Olfactoriuszweig für das Jacobsonsche Organ entwickelt. Da anzunehmen ist, daß dieser Nerv von dem Epithel des Jacobsonschen Organs aus sich zentralwärts entwickelte, so besaß das Organ zu dieser Zeit eine hohe Stufe der Ausbildung. Später trat alsdann die rückschreitende Umbildung ein.

Zu dem Jacobsonschen Organe stehen der Ductus incisivus s. nasopalatinus und die Papilla incisiva in enger Beziehung (siehe Abt, IV, S. 181).

Das funktionierende Jacobsonsche Organ der Säugetiere besitzt den gleichen Bau wie die Riechschleimhaut des betreffenden Tieres. S. Fig. 104.

Bezüglich der zentralen Bahnen des Geruchsorgans s. Fig. 105 und Leitungsbahnen. (Abt. V, S. 183, 273.)

Vergleichend anatomisches.

Nach der verschiedenen Ausbildung des Geruchsapparates teilen Paul Broca und William Turner die Säugetiere, mit besonderer Berücksichtigung des cerebralen Abschnittes des Geruchsorgans in drei große Gruppen:

1. makrosmatische: Edentata, Ungulata, Carnivora, Rodentia, Marsupiala, Lemuria, überhaupt die größere Zahl der Säugetiere;
2. mikrosmatische: Pinnipedia, Barten-Wale, Affen, Mensch, Monotremen:
3. anosmatische: Delphin und Zahnwale.

Die ursprüngliche Zahl der Riechwülste, d. i. der mit Riechschleimhaut überkleideten Muscheln ist, wie besonders die Untersuchungen von Zuckerkandl ergeben haben, eine verhältnismäßig geringe; Vermehrung oder formale Verwicklung deutet auf Vervollkommnung des Apparates hin.

Die meisten Säugetierordnungen (die größere Zahl der Carnivoren, Nager, Insektivoren, Halbaffen, Marsupialier und Ornithorhynchus) besitzen fünf Riechwülste, die Ungulaten bis zu acht. Sechs bis elf Riechwülste finden sich bei Edentaten, einer bis drei bei den Primaten.

In späterer Fetalzeit werden beim Menschen sehr häufig drei Riechwülste (Siebbeinmuscheln angelegt, indem zwischen der oberen und unteren Siebbeinmuschel noch eine dritte in die Nasenhöhle hineinragt. Noch zur Zeit der Geburt ist letztere mehr oder weniger gut ausgeprägt, wird aber später rudimentär und von der oberen deckelartig überwachsen. In der oberen Siebbeinmuschel ist vielleicht selbst noch die Anlage eines vierten Riechwulstes enthalten; sie gelangt jedoch nur ausnahmsweise zur Sonderung. Vier Siebbeinmuscheln oder Riechwülste können demzufolge als ursprüngliche Faltenzahl der Riechschleimhaut des Menschen betrachtet werden. Aus dem Obigen aber ergibt sich, daß nur ein bleibender Riechwulst, der oberste, in Funktion verblieben ist, während von den übrigen keine Olfactoriuszweige mehr ausgehen. Die Zahl der Riechwülste ist demnach im Rückschreiten begriffen.

Über die Ausbildung und die Stellungsverschiedenheiten der Muscheln bei den Säugetieren s. auch Knochenlehre S. 71.

Berliner, K., Die Entwicklung des Geruchsorganes der Selachier. Arch. f. mikr. Anat. Bd. 60 1902. — Kastanajan, Experimentaluntersuchungen über die Leitungsbahnen und das Zentrum des Geruchsorganes. Rostow am Don, 1902. 258 S. mit 9 Tafeln, russisch. — Mangakis, M., Ein Fall von Jacobsonschen Organ beim Erwachsenen. — Peter, K., Anlage und Homologie der Nasenmuscheln. Verh. anat. Ges. 1902. — Strasser, H., Sur le développement des cavités nasales et du squelette du nez. Arch. des Sc. phys. et nat. XII, 1901.

III. Das Geschmacksorgan, Organon gustus.

Wie das Geruchsorgan als Anfangsteil des Atmungsapparates seinen Platz hat, so das Geschmacksorgan im Eingangsgebiet des Verdauungskanals. Das Hauptorgan für den Geschmackssinn ist die Zungenschleimhaut, diese aber nicht in ganzer Ausdehnung, sondern nur in einem Teil des Zungenrückens und der Seitenränder; die untere Zungenfläche ist ganz unbeteiligt. In zweiter Linie kommt die orale Fläche des weichen Gaumens in Betracht. Im ganzen also ist das mit der Geschmacksaufnahme betraute Gebiet von ringförmiger Gestalt.

Diejenigen Stellen der Mundhöhlenschleimhaut, an welchen Geschmacksnerven endigen, zeigen eine knospenförmige Anordnung des Epithels; man nennt die Endknospen des Geschmacksorganes daher Geschmacksknospen. Sie sind fast gleichzeitig von Lovén und Schwalbe an den umwallten Papillen entdeckt worden.

Träger von Geschmacksknospen sind folgende Stellen der Schleimhaut:

1. die umwallten Papillen, Papillae vallatae;
2. die Blätterpapille jeder Seite, Papilla foliata;
3. die pilzförmigen Papillen, Papillae fungiformes;
4. die vordere Fläche des weichen Gaumens, Velum palatinum.

Den Geschmacksknospen ähnliche Epithelgebilde kommen auch in der Schleimhaut des Vestibulum laryngis vor; ob sie noch dem Geschmacksorgan zuzurechnen sind, oder den Nervenhügeln der niederen Wirbeltiere entsprechen und einfache sensible Organe bilden, ist ungewiß.

Die Beschreibung der feineren Beschaffenheit der Endknospen ist am besten an die einer Papilla vallata anzuknüpfen. Fig. 87.

Die ebene oder sanft eingedrückte obere Fläche einer Papilla vallata liegt meist in gleicher Höhe mit den angrenzenden Teilen der Zungenschleimhaut, wird aber von dieser durch einen bis 2 mm tiefen kreisförmigen Spalt, den Wallgraben, getrennt. Die äußere Wand des Wallgrabens stellt den Ringwall dar. Im Grunde des Grabens münden die Ausführungsgänge zahlreicher seröser Drüsen, die ihr Sekret in den Graben entleeren, um die Schmeckstoffe aufzunehmen, sie den nahen Geschmacksknospen zuzuführen und sie wieder aus dem Wallgraben zu entfernen (Spüldrüsen).

An senkrechten Durchschnitten durch eine umwallte Papille wird erkannt, daß ihre äußere Hülle von einem geschichteten Pflasterepithel gebildet wird. Die Zellen der tiefsten Lage, Basalzellen, sind von zylindrischer Form. Das dicke Epithel der dorsalen Papillenfläche ist in den oberflächlichen Schichten verhornt. Im Bereich des Wallgrabens ist der Epithelüberzug dünner; zugleich fehlen hier die sekundären Papillen, welche der Papillenrücken in beträchtlicher Zahl trägt. Auch am Ringwalle fehlen die sekundären Papillen. An den Seitenflächen der Papille liegen dagegen in großer Menge, in regelmäßigen Abständen und in mehreren Reihen die Geschmacksknospen, Calyculi gustatorii. Vereinzelt kommen sie auch im Epithel des gegenüberliegenden Ringwalles vor. Bei Nagetieren sind sie hier sogar sehr häufig. Selbst auf der Rückenfläche der umwallten Papillen mancher Säugetiere (z. B. des Schweines) kommen sie vor.

Die Zahl der in einer umwallten Papille vorhandenen Knospen ist sehr beträchtlich. Jede der beiden großen umwallten Papillen des Schweines hat gegen 4760 Knospen.

Man unterscheidet an jeder Knospe eine Basis, eine Spitze und die Seitenfläche. Mit der Basis sitzen sie dem Bindegewebe unmittelbar auf; ihre Spitze liegt innerhalb einer Öffnung der oberflächlichen Epithelschicht und ist also der im Wallgraben befindlichen Flüssigkeit frei zugewendet. Die größte Breite der Knospe liegt etwas oberhalb ihrer Längsmitte und mißt beim Menschen 40 μ, während die Länge zwischen 70 und 80 μ schwankt. Die erwähnte Öffnung der Knospe heißt Geschmacksporus; er gestattet der schmeckbaren Flüssigkeit Zutritt zur Spitze der Geschmacksknospe. An Flächenbildern (Fig. 106) erscheint der Porus als kleiner, scharfgeschnittener Kreis von 2,7 bis 4,5 μ Durchmesser, welcher von zwei oder drei Epithelzellen begrenzt wird, nicht selten aber auch innerhalb einer einzelnen Epithelzelle gelegen ist.

Jede Knospe besteht aus langgestreckten Epithelzellen, welche mit ihrer Längsachse senkrecht auf der Papillenoberfläche stehen. Die äußeren Schichten der Knospenzellen, Deckzellen Fig. 108, 1), sind außen um so mehr konvex, je näher sie dem Außenrande der Knospe liegen; die Innenzellen haben steilere Stellung. Die Deckzellen verjüngen sich an ihrem basalen Ende oder teilen sich gabelig; das freie Ende läuft zugespitzt aus. Die Innenzellen (Fig. 108, 2—4) sind schmaler, nur an der Kernstelle etwas verdickt; der basale Teil ist fein, am Ende meist kegelförmig zu einer Fußplatte verdickt; der periphere Teil ist zylindrisch

oder kegelförmig und endigt mit einem kutikularen Stiftchen. Eine dritte Zellform wird durch Basalzellen gebildet, welche im Inneren der Knospenbasis ihre Lage haben und wahrscheinlich Ersatzzellen darstellen.

Wie endigen an diesen Knospen die Nerven? Nach den früheren Mutmaßungen waren es die Innenzellen, welche die zellulären Endigungen der Geschmacksnervenfasern bilden sollten. Doch haben die neueren Erfahrungen übereinstimmend gezeigt, daß dem nicht so ist, sondern daß sowohl an den Knospen als in dem zwischen den Knospen gelegenen Plattenepithel die Nervenendigung eine freie ist, wie in der Epidermis der Haut, wie bei den einfach sensiblen Nerven.

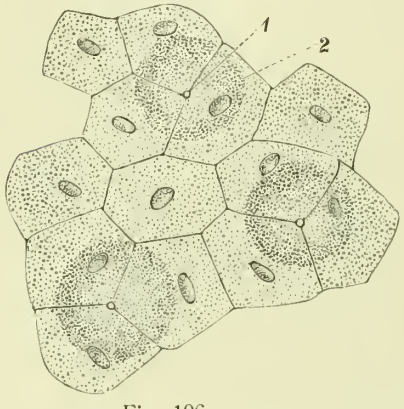

Fig. 106.

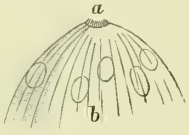

Fig. 107.

Fig. 108.

Fig. 106. **Abgelöstes Epithel der Seitenwand einer Papilla valiata vom Schweine.** Flächenansicht. Vergrößerung 350:1. (G. Schwalbe.) Bei 1 Geschmacksporus; bei 2 der Umfang des durchschimmernden, unterliegenden Schmeckbechers.

Fig. 107. **Spitze eines Schmeckbechers vom Schafe.** 300:1. *a* Härchenkranz, den Spitzen der Deckzellen entsprechend; *b* Deckzellen, fest mit einander verbunden und nur an ihren Umrissen unterscheidbar.

Fig. 108. **Isolierte Zellen der Schmeckbecher der menschlichen Zunge.** 400:1. 1 Deckzelle; 2, 3, 4 Innenzellen; Zelle 4 bei *a* mit stiftchenartigem Aufsatze.

So unterscheidet man eine gemmale und eine intergemmale Nervenendigung (Gemma = Knospe).

Die zum Epithel tretenden zahlreichen Nervenzweige bilden im bindegewebigen Teil der Schleimhaut ein Geflecht, den subepithelialen Plexus. Ein Teil der Faserbündel des Geflechts zieht zur Basis der Geschmacksknospen; ein anderer Teil nimmt seinen Weg in die Epithellager, welche sich zwischen den Knospen befinden.

Die intergemmalen Epithelnerven teilen sich, wie Retzius[1]) zuerst gezeigt hat, nach ihrem Eintritt in das interepitheliale Labyrinth wiederholt, breiten sich zuerst seitlich aus und schicken darauf ihre Endfibrillen mehr oder weniger senkrecht zur Oberfläche, so daß im ganzen ein kandelaberartiges Endbäumchen zustande kommt. Viele der terminalen Fibrillen endigen in den obersten Zellschichten mit freien Enden, meist jedoch erst nach seitlicher Umbiegung; andere sind sogar eine Strecke weit rückläufig, bevor sie endigen. So stimmt diese inter-

1) Biologische Untersuchungen, Neue Folge, Bd. IV; die Nervenendungen im Geschmacksorgane der Säugetiere und Amphibien. Stockholm 1892.

gemmale Endigung im ganzen völlig überein mit der in der äußeren Haut und in den meisten Schleimhäuten vorkommenden freien interzellulären. Fig. 109.

Die zur Basis der Geschmacksknospen eintretenden Nervenbündel bilden nach Retzius ein innerhalb der ganzen Breite der Knospe sich ausdehnendes Geflecht, dessen äußere Teile von verschiedenen Autoren perigemmale Endigung genannt worden sind. Die aus dem Geflecht hervorgehenden Endfasern steigen in überwiegender Zahl bis zur Nähe der Knospenspitze auf und endigen hier frei. Andere Endfasern endigen schon tiefer in der Knospe, manche sogar nach rückläufiger Bahn. Eine Endigung in irgendwelchen Zellen der Knospe kommt nicht vor.

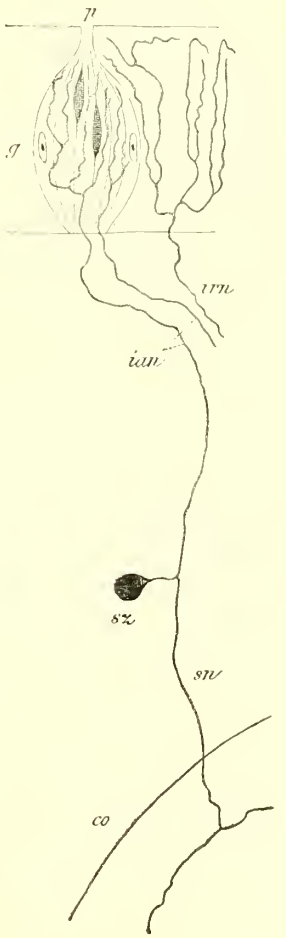

Fig. 109.

Schema des Geschmacksorganes. (G. Retzius.)

g Geschmacksknospe; *p* Geschmacksporus; *ian* intragemmale Nervenverbreitung; *irn* intergemmale Nervenverbreitung; *sz* Sinneszelle (Spinalganglienzelle); *co* Zentralorgan.

Weder die Deck- noch die Innenzellen der Geschmacksknospen sind folglich den Riechzellen gleichzustellen; letztere haben die Bedeutung peripherer Nervenzellen; erstere dagegen sind zu zierlichen tonnenförmigen Apparaten geordnete Epithelzellen, welche die Nervenendigungen stützen und sie dem peripheren Reize günstig lagern. Wie die im Bindegewebe endigenden Nervenfasern einen richtenden Einfluß auf ersteres ausüben und die Ausbildung der Terminalkörperchen veranlassen (S. 43), so geschieht von seiten gewisser Nervenfasern ein richtender Einfluß auf das umgebende Epithel, welches dadurch zu epithelialen Terminalkörperchen geformt wird. Nur die gemmale Endigung enthält Geschmacksnervenfasern; die intergemmale aber wird einfach sensiblen Nerven zuzurechnen sein.

Zur Vergleichung des Geschmacksorganes mit dem Geruchsorgan ist ferner zu beobachten, daß die Epithelformation des letzteren dem äußeren Keimblatt, diejenige des Geschmacksorganes aber dem inneren Keimblatt den Ursprung verdankt.

Wo immer Geschmacksknospen vorkommen, überall zeigt sich dasselbe Bild. Auch bei anderen Tieren (Frosch, Salamander) ist die Endigung der Geschmacksnerven derselben Art, nämlich eine interzelluläre, freie (Retzius).

Die Geschmacksknospen ähneln so sehr den in der äußeren Haut und Mundhöhlenschleimhaut vorhandenen becherförmigen Organen (Endknospen, Nervenhügel) der Fische und Amphibien, daß über die Nervenendigung in den letzteren der Vergleichung wegen hervorzuheben ist, daß auch bei ihnen ein unmittelbarer Zusammenhang zwischen Nervenfasern und Epithelzellen fehlt und eine freie interzelluläre Endigung statt hat (Retzius).

Aus den Untersuchungen v. Lenhosséks über die Endknospen der Barbe und des Aales (1894) ist folgendes hervorzuheben: Fast an allen Knospen konnte am unteren Pol eine tellerartige Platte bemerkt werden, ein Nerventeller, dessen Konkavität die Knospe aufnimmt, während an die Konvexität Nervenfasern herantreten. Von der Konkavität des Nerventellers treten randwärts die Endfibrillen ab, um an der Oberfläche der Knospe emporzuziehen und im Umkreise des Geschmacksporus mit feinen Endknötchen zu endigen. Der Nerventeller besteht aus einem Geflecht feiner, durcheinandergewirrter Äste.

Außer diesen der Oberfläche der Knospe dicht anliegenden steifen Fasern ist eine zweite Form der Endigung vorhanden; sie besteht aus einem feinen, zierlichen Geflecht, welches die Knospen umspannt, ohne mit deren Oberfläche in Verbindung zu treten.

Die Zweige des N. glossopharyngeus sind innerhalb der Zunge mit kleinen Ganglien besetzt, die Remak zuerst auffand; sie führen den Zweigen zahlreiche

peripher ziehende marklose (Remaksche) Fasern zu (Schwalbe). Die markhaltigen Fasern breiten sich unter Geflechtbildung nach allen Richtungen hin aus, gelangen teilweise sogar zum Rücken der umwallten Papillen, wo einzelne Fasern in Endkolben endigen (W. Krause). Markhaltige und marklose Fasern dringen

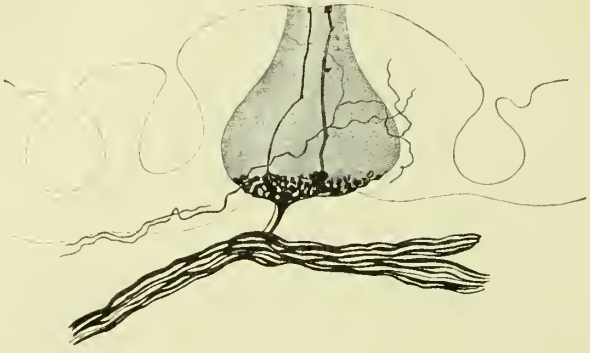

Fig. 110.

Endknospen aus der Mundschleimhaut eines jungen Meeraales, mit der zutretenden Nervenfaser, dem Nerventeller und den von ihm an der Knospe emporlaufenden Endfasern. (v. Lenhossék, 1894.)

in großer Zahl zu den Seitenteilen der umwallten Papillen und strahlen hier in ein eigentümliches kernreiches Bindegewebe ein.

Die in den kleinen Ganglien der Zungenäste des N. glossopharyngeus vorkommenden Nervenzellen sind nach v. Lenhosséks Beobachtungen multipolarer Art mit einem einzigen Nervenfortsatz; sie gleichen sympathischen Nervenzellen. Der Nervenfortsatz konnte in einzelnen Fällen gegen die Schleimhaut hin verfolgt werden.



Fig. 111.

Multipolare Zellen im bindegewebigen Stroma der Papillae vallatae des erwachsenen Menschen. (P. Jaques, 1894.)

Außer diesen Nervenzellen kommen in viel oberflächlicherer Lage, nämlich subepithelial, eigentümliche multipolare Zellen vor von viel kleinerem Durchmesser, in zerstreuter Anordnung; sie sind schon von Drasch, Retzius, Sklavunos u. a. gesehen worden; hier und da dringt einer der Fortsätze ins Epithel ein; sie scheinen eher Bindegewebszellen zu sein. M. v. Lenhossék, Verhandl. der phys.-med. Gesellschaft in Würzburg, Bd. 17, 1893.

Multipolare Zellen im Stroma der Papillae vallatae des Menschen fand auch P. Jaques (1894), läßt jedoch ihre Bedeutung zweifelhaft. Fig. 111.

Nach einseitiger Durchschneidung des N. glossopharyngeus bei jungen Kaninchen verschwinden die Knospen der Papilla vallata und foliata an der operierten Seite, während sie an der gesunden unverändert bleiben (Vintschgau und Hönigschmied).

Dem vorderen Teil der Zunge werden Geschmacksfasern durch die Chorda tympani (N. intermedius) zugeführt. Zerstörung der Chorda hebt die Geschmacksempfindung der bezüglichen Seite im vorderen Teil der Zunge auf. Der N. lingualis führt der Zunge nur einfach sensible, keine spezifischen Sinnesnerven zu.

Was die übrigen Örtlichkeiten betrifft, welche Geschmacksknospen besitzen, so ist vor allem die Papilla foliata hervorzuheben, d. i. jene longitudinal aufgereihte Gruppe von senkrechten Schleimhautfältchen, welche an den hinteren Teilen der Seitenränder der Vorderzunge hervortreten.

v. Ajtai wies die Geschmacksknospen hier zuerst beim Menschen nach, nachdem sie an der Papilla foliata des Schweines von Schwalbe, an der Papilla foliata des Kaninchens von v. Wyss und Engelmann bereits gefunden worden waren. Die Papilla foliata wird vom N. glossopharyngeus versorgt.

An den Papillae fungiformes sind Geschmacksknospen zuerst von Lovén gesehen worden. Auch hier ist ihr Vorkommen ein zerstreutes und unregelmäßiges. Zugleich sind sie kleiner und erreichen die Oberfläche nicht; ein feiner Kanal erstreckt sich von ihrer Spitze bis zum Geschmacksporus. Sie nehmen den Papillenrücken ein. In den pilzförmigen Papillen kommen außerdem vereinzelte Endkolben vor (W. Krause).

Am Velum palatinum befinden sich Knospen besonders im oberen Teil der Uvula, wo sie auf der Oberfläche der größeren Papillen sitzen (Hoffmann). Einzelne finden sich am Arcus glossopalatinus.

Die in der Schleimhaut des Kehlkopfes vorkommenden Endknospen haben oben bereits Erwähnung gefunden.

Beth,e, A., Die Nervenendigungen im Gaumen und in der Zunge des Frosches. Arch. f. mikr. Anat. Bd. 44. 1895. — Dogiel, A. S., Über die Nervenendigung in den Geschmacks-Endknospen der Ganoiden. Arch. f. mikr. Anat. Bd. 49, 1897. — Graberg, J., Zur Kenntnis des zellulären Baues der Geschmacksknospen des Menschen. Anat. Hefte, Nr. 39, 1899. — Roeske. H., Die Nervenendigungen in den Papillae fungiformes der Kaninchenzunge. Internat. Monatsschrift XIV, 1897. — Stahr, H., Über die Papilla foliata beim wilden und beim domestizierten Kaninchen. Anat. Anz. XXI, 1902. Das domestizierte Kaninchen zeigt einen Rückgang in der Ausstattung der lateralen Leisten.

IV. Das Sehorgan, Organon visus.

„Wer fühlt sich unglücklich, weil er nur einen Mund hat? Und wer fühlt sich nicht unglücklich nur ein Auge zu haben? Man hat vielleicht nie daran gedacht, traurig zu sein, weil man nicht drei Augen hat; aber man ist untröstlich, nur eines zu haben." Diese Worte von Pascal enthalten in mancher Hinsicht so viel Beherzigenswertes, daß Rauber sie zur Einleitung dieses Abschnittes bestimmt hat. Sie zeigen vor allem, daß der Mensch über die Begründung seiner Organisation nicht nachzudenken pflegt und sich damit begnügt, vom Typus seiner Gattung nicht abzuweichen. Sie zeigen aber auch den mit keinem anderen Besitz zu messenden Wert der normalen Körperbeschaffenheit im ganzen und den Wert des Auges im einzelnen mit außerordentlicher Deutlichkeit.

Die Mehrzahl der Menschen ist in der Tat mit dem Besitz eines Mundes und zweier Augen zufrieden. Bei einer Reihe von Mißvergnügten aber ist dies nicht der Fall. Wer nicht mit dem einen Munde zufrieden ist, dem wünschen wir Erfüllung. Und wer nicht mit beiden Augen zufrieden ist, dem kann man nur wünschen, daß sein rudimentäres Epiphysenauge, welches jetzt eine so unbedeutende Rolle im Organismus spielt, zu höherer Entfaltung gelangen möge. Aber was werden jene, die ihre beiden Augen so ungenügend zu gebrauchen wissen, noch mit einem dritten Auge anzufangen imstande sein?

Blick auf die Tierwelt.

Bei den meisten Tieren ist das Auge, gleich den übrigen Sinnesorganen, aus leicht zu deutender Veranlassung ein Hautgebilde, in erster Linie ein Gebilde der Epidermis. Erst bei den Wirbeltieren gelangt ein paariges Stück der Hirnwand zur Verwendung, um die wichtigsten Teile des Auges zu liefern; auch bei diesen liefert die Haut noch reichlich bedeutungsvolle Abschnitte des Auges; ferner ist die Hirnwand selbst ein bestimmter zentraler Bezirk des gleichen Keimblattes, welches in peripherem Anschluß an ersteren der Oberhaut den Ursprung gibt.

Vom morphologischen Standpunkt aus läßt sich das Auge der Tierwelt in folgende Gruppen bringen:

1. Hautaugen:

a) Das Flachauge; das Sehorgan ist ein kleiner pigmentierter Fleck der Oberhaut, mit dessen Zellen sich Nervenfasern verbinden. Dieser Fleck kann Sehplatte genannt werden.

b) Das Grubenauge. Die vergrößerte Sehplatte hat sich napfförmig mehr oder weniger vertieft, hängt aber randwärts mit der Epidermis zusammen. Hierbei kann durch bestimmte Leistungen des Epithels eine Linse, sogar ein gallertartiger Glaskörper in der Konkavität der Grube zustande kommen.

c) Das Blasenauge. Die Sehplatte gestaltet sich zu einer epithelialen Blase, indem die Eingangspforte der Grube durch konzentrisches Vorrücken des Randes sich immer mehr verkleinert und endlich schließt. Die geschlossene Blase schnürt sich darauf von der Epidermis ab. Hierher gehören auch die im einzelnen so merkwürdigen zusammengesetzten Augen der meisten Insekten und Kerbtiere. Die einzelnen Zellen oder kleine Zellengruppen der epidermalen Sehplatte bilden sich dabei zu vielen kleinen nebeneinanderliegenden Einzelaugen, Ommatidien, um.

II. Hirnwandaugen:

d) Das invertierte Blasenauge der Wirbeltiere. Aus dem primitiven vorderen Hirnbläschen des Embryos entwickelt sich als seitliche Ausstülpung die linke und rechte primitive Augenblase, Vesicula ophthalmica, welche alsbald nur noch durch einen hohlen Stiel mit dem übrigen Gehirn zusammenhängt. Die Blase stülpt sich von außen her ein; dadurch entsteht ein mit einer Eingangspforte versehener, aus zwei Blättern bestehender Becher, Caliculus ophthalmicus, dessen Fuß dem Stiel der Augenblase und dem späteren Nervus opticus entspricht. Die beiden Blätter der Augenblase aber werden zur Netzhaut und zum Pigmentepithel.

Bernard, H. M., On Attempt to deduce the Vertebrate Eyes from the Skin. Quart. Journal of Mikr. Sc., Nov. 1896. — Hesse, R., Untersuchungen über die Organe der Lichtempfindung bei niederen Tieren. Zeitschr. f., wiss. Zoologie, Bd. 62, 1897. — Jähnichen, E, Beiträge zur Kenntnis des Turbellarienauges. Zeitschr. f. wiss. Zoologie, Bd. 62, 1896. — Kohl, C., Rudimentäre Wirbeltieraugen. Kassel, Th. Fisher, 1892. — Magnus, Hugo, Das Auge in seinen ästhetischen und kulturgeschichtlichen Beziehungen, Breslau 1876, J. A. Kern. — Retzius, G., Über den Bau des Parietalauges von Ammocoetes; Biologische Untersuchungen, Bd. VII, 1895. — Schleich, G., Das Sehvermögen der höheren Tiere. Antrittsrede. Tübingen 1896.

Das Sehorgan des Menschen.

Das Sehorgan, Auge, Oculus wird gebildet:

1. aus dem optischen und die Sehempfindung vermittelnden Apparate, dem Augapfel, Bulbus oculi, nebst seinem Stiel, dem Sehnerven, N. opticus;

2. aus den Schutzmitteln des Augapfels, welche aus dessen Hüllen und dem Tränenapparat bestehen, und

3. aus dem Bewegungsapparat des Augapfels, welcher von sechs Muskeln gebildet wird.

I. Der Augapfel, das Auge, Bulbus oculi.

Der Augapfel ist ein kugelähnlicher Körper, welcher aus einem Inhalt oder Kern und einer diesen umschließenden häutigen Kapsel besteht. Letzere ist mit einem Stiel, dem Sehnerven, versehen und hängt durch ihn mit dem Gehirn zusammen.

a) Die häutige Kapsel oder die Wand der Hohlkugel ist in ihrem vorderen kleineren Teil vollkommen durchsichtig, in ihrem hinteren größeren Teil undurchsichtig und aus vier wie die Schalen einer Zwiebel übereinanderliegenden Häuten zusammengesetzt. Diese sind:

1. Die äußere oder fibröse Haut, Tunica fibrosa oculi; ihr vorderer durchsichtiger Teil ist die Hornhaut, Cornea; der hintere undurchsichtige Teil die Lederhaut, Sclera.

2. Die mittlere oder Gefäßhaut, Tunica vasculosa oculi; sie besteht aus drei Abschnitten, deren hinterer der größte ist und Aderhaut, Chorioidea, genannt wird; der mittlerer Abschnitt ist der Ciliarkörper, Corpus ciliare, der vordere ist die Regenbogenhaut, Iris.

3. Das Pigment-Epithel, Stratum pigmenti, erstreckt sich vom Sehnerveneintritt bis zum Pupillarrand der Iris und besteht aus drei Abschnitten, dem Stratum pigmenti retinae, corporis ciliaris, iridis.

4. Die innere Augenhaut, Netzhaut, Retina, ist ein Teil der ursprünglichen Hirnwand und enthält die Ausbreitung des Sehnerven an letzterer. Man unterscheidet die Pars optica, ciliaris und iridica retinae.

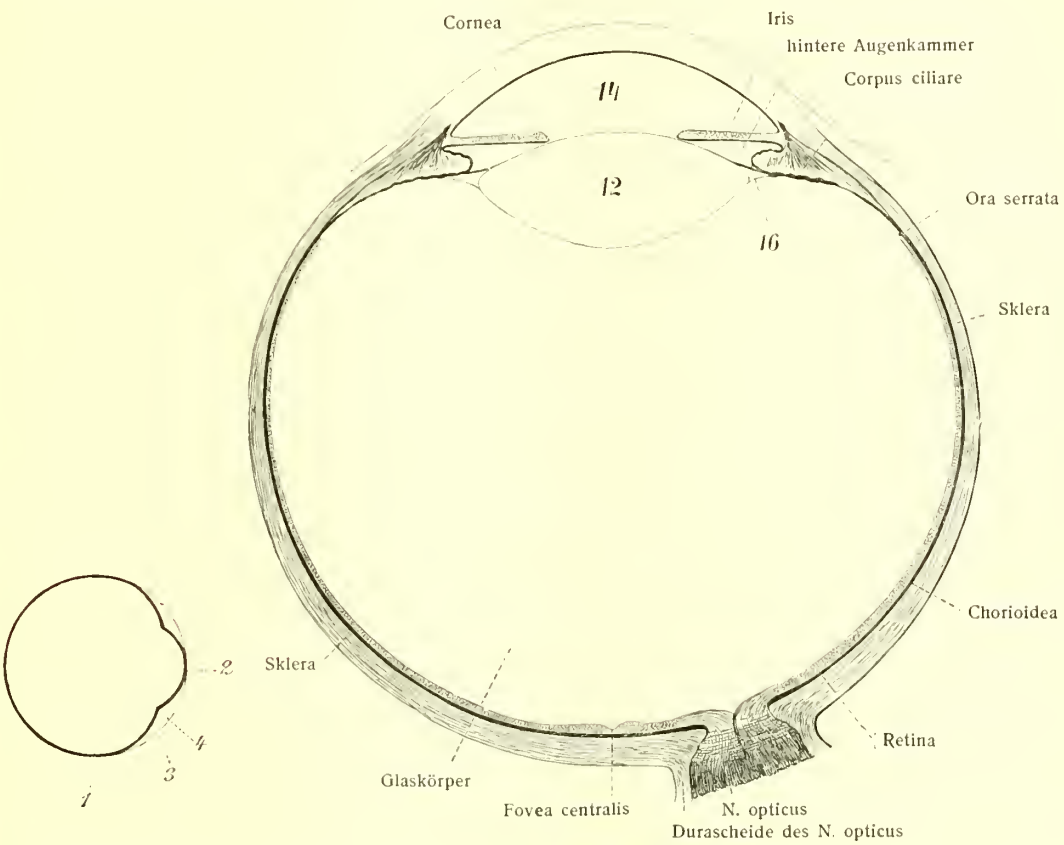

Fig. 112. Fig. 113.

Fig. 112. **Form des Augapfels in einen Kreis gezeichnet.** 1 Sklera; 2 Cornea; 3 vorderer Teil der Kreislinie; 4 Sulcus sclerae.

Fig. 113. **Horizontalschnitt durch den Augapfel.** (Mit geringen Modifikationen nach Fr. Merkel.) 12 Linse; 14 vordere Augenkammer; 16 Fibrae zonulares anteriores.

b) Der Kern des Bulbus besteht aus der Krystallinse, Lens crystallina, dem Kammerwasser, Humor aqueus, und dem Glaskörper, Corpus vitreum.

Form und Durchmesser des Bulbus. Fig. 112, 113.

Die Gestalt des Augapfels wurde oben kugelähnlich genannt. Die Abweichungen von der Kugelform bestehen vor allem darin, daß die Hornhaut einen kleineren Krümmungshalbmesser (7,75 mm) besitzt, als die Lederhaut (12,70 mm). Das kleinere vordere Segment, die Hornhaut, ist von dem größeren hinteren Segmente durch eine flache, ringförmige Furche, Sulcus sclerae, abgegrenzt. Das

erstere kann annähernd einem Kugelabschnitte gleich gesetzt werden (s. unten), das letztere aber entspricht eher einem in vertikaler Richtung etwas abgeplatteten Ellipsoide. Oder: Cornea und Sklera stellen zusammen eine Hohlkugel dar, an welcher eine dem Sulcus sclerae entsprechende kleine Einschnürung vorhanden ist. An dieser Kugel unterscheidet man zur leichteren Orientierung (wie an der Erdkugel), den vorderen Augenpol, Polus anterior, und den hinteren Augenpol, Polus posterior, sowie den Äquator und denkt sich Meridianlinien, Meridiani, von Pol zu Pol verlaufend. Besonders wichtig sind der horizontale und der vertikale Meridian.

Der vordere Pol liegt im Mittelpunkt der vorderen Fläche der Hornhaut, der hintere Pol im Mittelpunkt des hinteren Bulbussegmentes. Die sagittale Linie, welche beide Pole verbindet, heißt (äußere) Augenachse, Axis oculi externa. Innere Augenachse, Axis oculi interna, ist eine gerade Linie vom Mittelpunkt der hinteren Fläche der Hornhaut zu einem dem hinteren Pol entsprechenden Punkte der Innenfläche der Netzhaut. Die äußere Augenachse mißt im Mittel 24,27 mm, die innere Augenachse 21,74 mm; der quere Durchmesser beträgt 24,32, der vertikale 23,60 mm (C. Krause).

Die optische Augenachse, Axis optica, fällt zusammen mit den beiden anderen Achsen. Die Sehlinie, Linea visus, dagegen bildet mit den genannten Achsen einen Winkel, indem sie, durch den Knotenpunkt des reduzierten Auges gehend, die Fovea centralis trifft.

Legt man Ebenen durch die Iris, den Linsenäquator und den vorderen Rand der Pars optica retinae (die Ora serrata), so konvergieren diese Ebenen nach der Nasenseite. Die nasale Hälfte des Bulbus ist demnach kleiner als die temporale.

Asymmetrisch ist ferner die Verbindung des Bulbus mit dem Sehnerven. Diese Verbindung geschieht nicht im hinteren Pol des Bulbus, sondern 3—4 mm medial von demselben. Die Sehnervenachse kreuzt die Augenachse unter einem Winkel von 20°.

Die Entfernung des Hornhautscheitels von der vorderen Fläche der Linse beträgt 4 mm. Hiervon kommen 3 auf die Tiefe der vorderen Augenkammer. Die sagittale Achse der Linse mißt ebenfalls 4 mm. Die Entfernung der Linse von der Netzhaut beträgt 14,5, die Dicke der drei Augenhäute am hinteren Pol zusammen 2 mm.

Der Abstand beider Augen voneinander beträgt 56—61 mm.

Das Gewicht des Augapfels schwankt zwischen 6,3 und 8 g; das Volum ist 6 ccm (Henle). Das spezifische Gewicht ist 1022—1030 (Huschke).

Das Gewicht des Bulbus oculi des Neugeborenen fand L. Weiß = 2290 Milligramm im Mittel, das Volum = 2189 cmm.

Das Gewicht von 5 emmetropischen Augen Erwachsener (3 m., 2 w.) betrug im Mittel = 7448 Milligramm, das Volum = 7180 cmm.

Die Durchmesser des weiblichen Auges sind nach Sappey etwas geringer als die des männlichen, doch ist dieser Unterschied sehr unbedeutend oder fehlt ganz (Greef); insbesondere sind die Krümmungs- und Größenverhältnisse der Hornhaut bei beiden Geschlechtern gleich oder fast gleich. Die Augenachse des Neugeborenen beträgt 17,5 mm. Im ersten Lebensjahre wächst das kindliche Auge nicht unerheblich; dann erfolgt bis zur Pubertätszeit nur eine geringe Zunahme; von hier an erreicht es rasch seine endliche Größe. Die Hornhaut hat schon im dritten Lebensjahre ihre endliche Größe erreicht (Greef). Über das Auge des Neugeborenen s. Merkel u. Oss, Anat. Hefte, 1892. — Weiss, Leopold, Über das Wachstum des menschlichen Auges. Anat. Hefte, Nr. 25, 1897.

I. Die fibröse Augenhaut, Tunica fibrosa oculi.

Sie besteht, wie schon erwähnt, aus Hornhaut und Lederhaut.

a. Die Hornhaut, Cornea. Fig. 113—121.

Die Hornhaut bildet etwa 1/5 der Tunica fibrosa oculi. Sie hat eine vordere konvexe, Facies anterior, und eine hintere konkave Fläche, Facies

posterior; der Mittelteil der Vorderfläche bildet den Hornhautscheitel, Vertex corneae.

Der Rand der Cornea, Limbus corneae, geht unter Umwandlung des durchsichtigen Gewebes unmittelbar in die weiße Sklera über. Die Sklera greift außen etwas auf die Cornea über. Zuweilen schieben sich auch innere Skleraschichten vor; dann entsteht in der Sklera ein Falz, Sklerafalz, Rima cornealis, welcher die Cornea aufnimmt wie der Falz des Deckels das Uhrglas. Das Übergreifen der äußeren Skleraschichten findet besonders oben und unten statt, so daß die Grenzlinie zu einer quergestellten Ellipse wird, deren horizontaler Durchmesser 11,9, deren vertikaler 11 mm beträgt (Helmholtz und Knapp). Nach denselben Autoren ist auch die Krümmung der äußeren Oberfläche der Hornhaut elliptisch. Im horizontalen

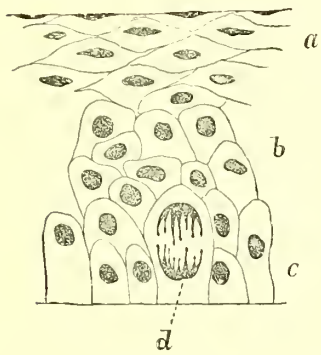

Fig. 114.

Fig. 114. **Durchschnitt durch das Hornhautepithel des Kalbes.** (Vossius.)
a zylindrische Basalzellen; *b* polyedrische Zellen; *c* flache oberflächliche Zellen; *d* Zylinderzelle in Teilung.

Fig. 115. **Durchschnitt durch die Hornhaut.** (Schwalbe.)
a flache oberflächliche Zellen; *b* polyedrische Zellen; *c* basale Lage zylindrischer Zellen.



Fig. 115.

Meridian ist die Krümmung etwas schwächer als im vertikalen (Donders). Die Krümmung der hinteren Fläche ist etwas stärker als die der vorderen. In der Mitte ist die Hornhaut 0,8, am Rande 1,1 mm dick. Sie wiegt 180 Milligramm (Huschke).

Nach dem Tode trübt sich die Hornhaut allmählich, teils infolge der Trübung ihres Epithels, teils infolge der Quellung ihrer Substanz durch Kammerwasser. Sie enthält viele Bindegewebsfibrillen und ist wie diese doppelt-lichtbrechend. Bei längerem Kochen im Wasser löst sie sich in einen eigentümlichen Leim auf, welcher sich vom Knorpel- und Bindegewebsleim etwas unterscheidet.

Die Hornhaut zeigt folgende Schichten (Fig. 115):

a) das Epithel, Epithelium corneae,
b) die Lamina elastica anterior (Bowmani),
c) die Substantia propria,
d) die Lamina elastica posterior (Demoursi, Descemeti),
e) das Endothel der vorderen Augenkammer, Endothelium camerae ant.

a) das Hornhautepithel besteht aus 6—8 Zellenlagen von 45 μ Gesamtdicke; am Rande steigt die Dicke auf 81 μ. Fig. 114.

Die tiefste Lage besteht aus zylindrischen Zellen, deren Basis einen gestreiften Saum (Fußplatte) besitzt und in Zähnchen ausläuft, welche in die Basalhaut eingreifen (Langerhans). Auf die Zylinderzellen folgen mehrere Lagen kleiner polyedrischer Stachelzellen. Die oberflächlichen Lagen bestehen endlich aus abgeplatteten Zellen, die nicht verhornen und kernhaltig bleiben (Fig. 116, 117). Im interepithelialen Labyrinthe finden sich öfters einzelne Wanderzellen, deren Form sich der Umgebung anpaßt. Von der tiefsten Zellenlage, in welcher Mitosen regelmäßig vorkommen, geht die Regeneration des oberflächlich sich abschuppenden Epithels aus.

b) die vordere Grundhaut, auch Bowmansche Haut genannt, bildet eine glashelle Lage von 20 μ, welche randwärts abnimmt und endlich aufhört. Durch übermangansaures Kali läßt sich ein Aufbau aus Fibrillen nachweisen (Rollet), die jedoch nicht elastischer Art sind. Sie wird durchsetzt von den zum Epithel dringenden Nerven. Fig. 115.

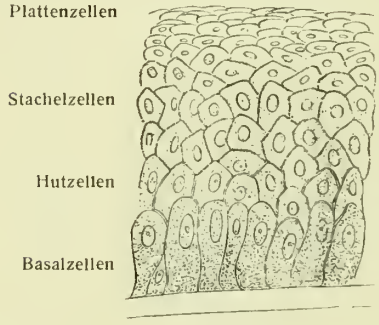

Fig. 116.

Fig. 116. **Geschichtetes Plattenepithel.** Durchschnitt durch das Epithel der Hornhaut.

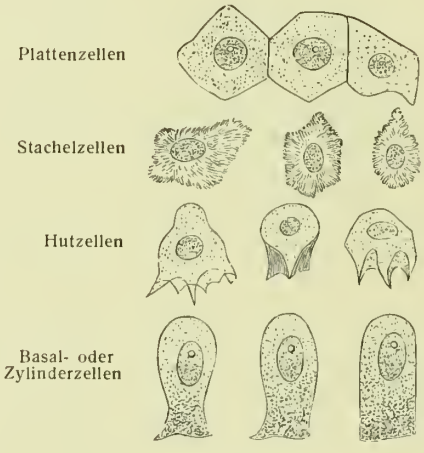

Fig. 117.

Fig. 117. **Epithelzellen der Hornhaut,** isoliert. 700 : 1.

c) Die Substantia propria (Fig. 115) besteht aus einer fibrillären Grundlage und in sie eingelagerten Zellen. Die leimgebenden Fibrillen sind durch Kittsubstanz zu platten Bündeln, Lamellen, vereinigt, welche 8—10 μ dick und in der Anzahl von 60—65 übereinandergeschichtet sind. Die Lamellen umfassen nicht die ganze Breite der Cornea, sondern es liegen viele, in verschiedenen Richtungen sich kreuzende Lamellen nebeneinander. Die Lamellen verschiedener Schichten sind ferner nicht vollständig voneinander abgeschlossen, sondern verflechten sich unter sehr spitzen Winkeln. Die Fibrillenbündel verlaufen durch die Lamellen verschiedener Höhe in den der Hornhautoberfläche parallelen Ebenen nach den verschiedensten Richtungen.

In den vorderen Lagen der Hornhaut sind die Fibrillenbündel feiner und werden in schräger, zuweilen in fast senkrechter Richtung durchsetzt von Fibrillengruppen aus tieferen Lagen; man nennt sie Bowmansche Stützfasern und Fibrae arcuatae; sie verlieren sich in der vorderen Grundhaut.

Zwischen den verflochtenen Fibrillenplatten ist ein reiches Saftkanalsystem ausgespart (Fig. 119), welches durch Einstich-Injektion von Luft, öligen Massen, Berlinerblau usw., sowie durch Tränkung mit Lösung von salpetersaurem Silber und von Goldchlorid dargestellt werden kann. Der Inhalt des Saftbahnsystems be-

steht aus einer klaren Flüssigkeit und zwei Arten von Zellen: Hornhautzellen, welche den fixen Zellen des Bindegewebes entsprechen, und Wanderzellen (Lymphzellen).

Die Hornhautzellen liegen der einen Wand des Saftraumes innig an und erscheinen so als Endothelzellen. In größeren Lücken stoßen nicht selten 2—3 platte Zellen mit ihren Rändern aneinander. Durch Maceration in Säuren und andere Mittel kann man auch Kapseln isolieren, an deren einer Seite die Zellen anliegen; man nennt sie Hornhautkörperchen: die elastische Wandschicht eines Saftraumes mit der einseitig anliegenden Hornhautzelle Im Anfange der Hornhautbildung liegen die Hornhautzellen in dichten Scharen; allmählich erfolgt die Fibrillen-, Lamellen- und Saftbahnbildung.

Die Wanderzellen sind zwar regelmäßig, doch wechselnd zahlreich in der Substantia propria vorhanden. Sie bewegen sich in den Saftbahnen und dienen vielleicht durch Zerfall zur Ernährung der Hornhaut.

4. Die hintere Grundhaut (Fig. 115), auch Descemetsche Haut genannt, in frischem Zustande von strukturlosem Aussehen, besteht aus einer Anzahl sehr

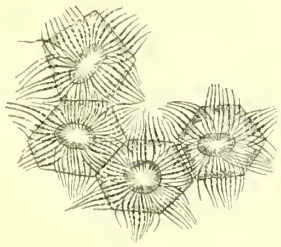

Fig. 118.

Endothelzellen der vorderen Augenkammer der Ente. (A. Smirnow.)

Die Fadenstrahlungen befinden sich auf der äußeren (vorderen) Fläche der Endothelzellen.

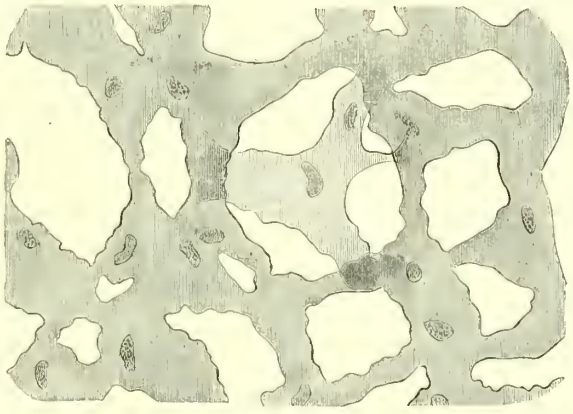

Fig. 119.

Fig. 119. **Saftbahnen der Hornhaut des Kaninchens, injiziert.**
Kerne der Hornhautzellen in den erweiterten sternförmigen Saftlücken. (C. Fr. Müller.)

feiner strukturloser Lamellen, welche (durch NaCl von 10 Proz. z. B.) isoliert werden können. Sie ist in der Mitte am dünnsten, randwärts dicker und erscheint funktionell als die Zentralsehne des M. ciliaris. Gegen Alkalien, Säuren, siedendes Wasser besitzt sie ein großes Widerstandsvermögen, löst sich aber leichter von der Propria ab, als die vordere Grundhaut. Abgelöst rollt sie sich nach vorn um.

5. Das Endothelium camerae anterioris (Fig. 115) besteht aus einer einfachen Lage platter Bindegewebszellen, welche durch Kittsubstanz und Interzellularbrücken miteinander verbunden sind. Der Kern liegt meist zentral, ist kugelig oder ellipsoidisch und springt mit dem umgebenden Teil des Zellkörpers in die vordere Augenkammer vor.

Über Riesenkerne und Polkörperchen in dem Endothel der Cornea von Säugetieren berichtete E. Ballowitz (1900). Allg. Teil S. 49, Fig 68.

Interessante Verhältnisse wurden auch an den Endothelien der Hornhaut der Vögel aufgedeckt. Der Zellkörper ist hierselbst in zwei Teile differenziert, in einen den Kern enthaltenden Teil und in ein radiäres Fadenbündel, welches an ersterem entspringt und der hinteren Grundhaut aufliegt. Die Radiärfaserbündel gehen in der Nähe des Kernes vom Zelleibe aus und erstrecken sich auf die ringsum anliegenden Nachbarzellen. Die zu Bündeln geordneten Fäden kreuzen sich gewöhnlich unter spitzem Winkel mit den ihnen entgegenstrebenden Fäden der Nachbarzellen. Die Fäden können abwechselnd hell und dunkel querstreifig sein (Smirnow). Fig. 118.

Blut- und Lymphgefäße der Hornhaut. Die Hornhaut entbehrt der Blutgefäße mit Ausnahme einer kleinen Randzone. Hier schiebt sich zwischen Epithel und Propria eine Schicht lockeren Bindegewebes ein, welches Blut-

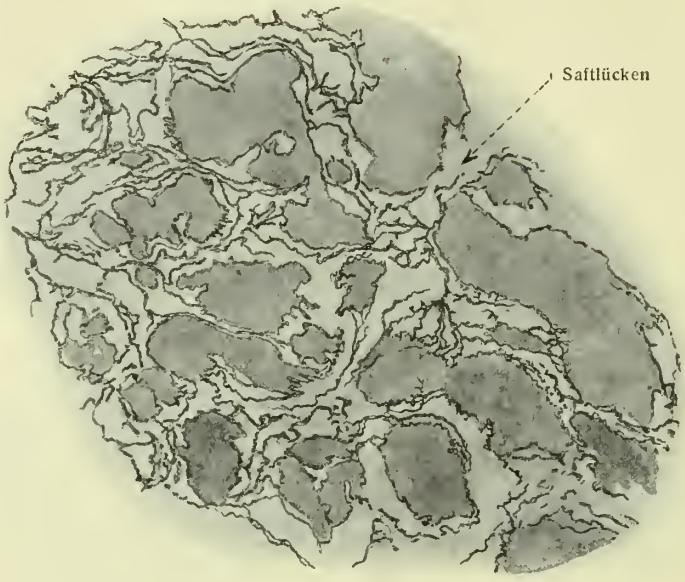

Fig. 120.

Saftlücken vom Rande der Cornea des Menschen.

gefäße in Form kapillarer Schlingen, das Randschlingennetz der Hornhaut, enthält. Der so gebildete Wulst führt den Namen Anulus conjunctivae. In seltenen Fällen dringen einige Gefäßschlingen am Rande der Hornhaut bis in die Propria vor. (Siehe Gefäße des Bulbus.)

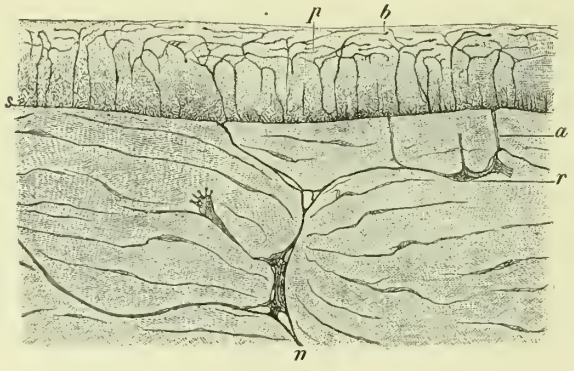

Fig. 121.

Querschnitt der Kaninchenhornhaut nach Behandlung mit Goldchlorid.

n zuführender Nerv; *r* Verdickung des Grundplexus; *a* perforierende Faser; *s* subepithelialer Plexus; *p* interepithelialer Plexus; *b* Endknötchen. (L. Ranvier.)

Die Lymphbahnen der Hornhaut sind vor allem gegeben in dem ausgedehnten System der interlamellären Saftkanälchen (Fig. 119, 120). Mit ihnen stehen Räume in Verbindung, welche die zahlreichen Nerven der Hornhaut scheidenartig umgeben. Von der Hornhaut aus lassen sich die Lymphgefäße der Conjunctiva füllen; letztere sind die Hauptabflußwege der Saftbahnen der Hornhaut.

Die Nerven der Hornhaut stammen aus den Nn. ciliares. Die Hornhautzweige derselben bilden am Randteil der Sklera, auswärts vom Schlemmschen Kanal der Sklera, ein den Hornhautrand umgebendes Ringgeflecht.

Von diesem Geflecht dringen unter schräger Durchbohrung der Sklera Fäden zur Konjunktiva, verbinden sich hier mit den eigenen Nerven der letzteren und

gelangen bis zum Anulus conjunctivae sowie in die vorderen Schichten der Cornea. Der größere Teil der Nervenstämmchen aber zieht in radiärer Richtung unmittelbar in die Substantia propria corneae hinein und bildet hier den Grundplexus der Hornhaut, dessen vordere Grenze bis zur vorderen Elastica reicht, während seine hintere Grenze vor dem letzten Viertel der Hornhautdicke gelegen ist. Die Zahl der am Hornhautrande eintretenden, von Lymphscheiden umgebenen Nervenstämmchen ist sehr groß und beträgt gegen 60; die dünnsten enthalten nur einige, die stärksten bis 12 Nervenfasern. Schon vor ihrem Eintritt in die Hornhaut verlieren sie ihr Mark. Die Axenzylinder teilen sich wiederholt und zerlegen sich schließlich in feine Fibrillen. An den Knotenpunkten des Geflechtes finden sich Kerne von Bindegewebszellen angelagert. Aus den vorderen Teilen des Grundplexus erheben sich zahlreiche, aus mehreren Fibrillen bestehende Fäden, Fibrae perforantes, welche die vordere Elastica durchbohren (Fig. 121). Zwischen dieser und dem Epithel bilden sie neuerdings ein Geflecht, den subepithelialen Plexus. Aus ihm dringen zahlreiche, den interzellulären Bahnen folgende Fäserchen in das Epithel hinein und bilden hier den interepithelialen Plexus (Hoyer). Die eigentliche Endigung aber findet nicht in Form von Netzen, sondern von terminalen, in Endknöpfen auslaufenden Fibrillen statt. Nicht alle Fasern des Grundplexus gelangen zum Epithel; ein ansehnlicher Teil dient zur Versorgung der Propria, in der sie frei endigen; letztere entsprechen den corialen Endigungen der Körperhaut. An die interepithelialen Endigungen der Hornhautnerven knüpft sich auch ein historisches Interesse. Im Epithel der Hornhaut sind die ersten interepithelialen Nervenendigungen der Haut im ganzen entdeckt worden.

Die Nervenfasern der Propria corneae endigen nach den ergänzenden Beobachtungen von A. S. Dogiel zwar frei, d. h. nicht mit Zellen, aber in Form von Verbreiterungen der Enden zu Endplättchen.

Crevatin, F., Das strudelartige Geflecht der Hornhaut der Säugetiere. Anat. Anz. XIX, 1901. — Fischel, A., Zur Histologie der Urodelen-Cornea und des Flimmerepithels. Anat. Hefte, Nr. 48, 1900. — Totsuka, F., Über die Centrophormien in dem Descemetschen Epithel des Rindes. Internat. Monatschrift f. Anat. u. Phys. XIX, 1901.

b. Die Sklera, Sclera. Fig. 113.

Die Sklera bildet etwa $^4/_5$ der Tunica fibrosa oculi; sie geht vorn in die Cornea über nnd setzt sich medial vom hinteren Augenpol in die Durascheide des N. opticus fort. An der Übergangsstelle in den Sehnerven befindet sich das Foramen opticum sclerae und die Lamina cibrosa (s. Sehnerv.) Bei größerer Stärke ist ihre Farbe weiß; bläulich bei geringerer Stärke, wie an Kindern; gelblich bei älteren Leuten infolge einer Einlagerung von Fettkörnchen. In der Nähe des Sehnerven ist sie 1—2 mm dick. Von hier aus nimmt ihre Dicke ab und beträgt am äquatorialen Gürtel 0,4—0,5 mm. Am dünnsten ist sie an den Stellen, wo die Sehnen der Augenmuskeln ihr aufliegen (0,3 mm). In der Gegend der Sehnenansätze steigt ihre Dicke wieder auf 0,6 mm. Sie ist durchsetzt von zahlreichen Öffnungen. In der Nähe des hinteren Augenpoles befindet sich der Durchtritt des Sehnerven. An dieser Stelle ist jedoch kein richtiges Loch vorhanden, welches vom Sehnerv ausgefüllt wird. Vielmehr durchsetzen zahlreiche Bindegewebszüge die Öffnung und erzeugen eine siebartige Platte, Lamina cribrosa sclerae, durch deren Löcher die Bündel des Sehnerven durchtreten.

Ferner finden sich zahlreiche kleinere Öffnungen in der Umgebung des Opticuseintrittes zum Durchtritt der Nervi ciliares und der Aa. ciliares postt. Dicht hinter dem Äquator liegen 4 (oder 5) größere Kanäle, welche die Venae vorticosae enthalten und in der Nähe des vorderen Randes die Öffnungen für die Aa. und Vv. ciliares antt.

Histologisch besteht die Sklera aus Bündeln fibrillären Bindegewebes, welche vorherrschend in meridionaler und äquatorialer Richtung verlaufen und sich untereinander verflechten. Die Sehnen der geraden Augenmuskeln gehen in der Sklera in meridionale, die der schiefen in äquatoriale Richtung über, indem sie sich zugleich einsenken. Den Fibrillenbündeln sind besonders in den inneren Schichten reichlich elastische Fasern beigemischt. Die Zwischenräume der Bündel nehmen feine Saftkanälchen ein, welche mit jenen der Hornhaut zusammenhängen. Außer Wanderzellen kommen auch spärliche Pigmentzellen vor, welche in der an die Chorioidea grenzenden Lage, der Lamina fusca, reichlicher werden. Zwischen der inneren Fläche der Sklera und der äußeren der Chorioidea befindet sich ein von Bindegewebsblättern durchsetzter Lymphraum, der perichorioidale Lymphraum (Schwalbe). Auch die Außenfläche der Sklera grenzt an einen Lymphraum, den Tenonschen Raum, welcher außen von der Tenonschen Kapsel geschlossen und vom Orbitalfett abgegrenzt wird. Der Tenonsche Raum wird zwar von zahlreichen Bälkchen durchzogen; auch durchsetzen ihn die Augenmuskelsehnen. Aber dies hindert nicht die leichte Beweglichkeit des Bulbus gegenüber seiner Umgebung, so daß er wie ein Gelenkkopf in einer Pfanne Drehungen auszuführen vermag. (S. unten; Tenonsche Kapsel = Fascia bulbi.)

Ungefähr in der Gegend der Ansatzstellen der Sehnen der geraden Augenmuskeln beginnt die Überkleidung der Sklera mit der Konjunktiva, welche im Gebiete des Bulbus, Tunica conjunctiva bulbi heißt. Sie besteht aus einem mehrschichtigen Plattenepithel, einer festen bindegewebigen Grundlage und lockerem subkonjunktivalen Bindegewebe. Fig. 124.

Wie die Sklera sich mit der Cornea verbindet, wurde bereits S. 101 erwähnt Hier ist noch die Gegend der inneren Oberfläche der Sklerocornealgrenze ins Auge zu fassen. Die hier befindlichen Teile sind:

a) der Sinus venosus sclerae,
b) das Ligamentum pectinatum iridis und
c) die Spatia anguli iridis.

Der Sinus venosus sclerae (Canalis Schlemmi, Lauthi) (Fig. 124) liegt an der vorderen Grenze und an der inneren Wand der Sklera und stellt einen endothelbekleideten venösen Ringsinus dar. Überwiegend ist der Kanal ein einfacher Gang; an einzelnen Stellen aber zerfällt er in zwei bis drei Arme, die bald wieder zusammentreten. Der Schlemmsche Kanal steht jedoch nicht nur mit dem Venensystem in offener Verbindung (s. Gefäße des Auges) sondern auch, indem er durch das Lückenwerk des Fontanaschen Raumes Kammerwasser aufzusaugen vermag, mit dem Lymphapparate des Bulbus (Schwalbe).

Bei allen untersuchten Wirbeltieren liegt in der Kammerbucht oder in deren Wand ein dünnwandiger Venenplexus, der von Kammerwasser bespült wird, sei es, daß er sich im Fontanaschen Raume selbst befindet oder ihn begrenzen hilft. Bei den niederen Wirbeltieren nimmt der Sinus venosus (Schlemmi) seinen Abfluß nach der Chorioidea bei den höheren nach der Conjunctiva hin. H. Lauber, 1901.

Ob der Sinus venosus in den Leichen mit Kammerwasser oder mit Blut gefüllt ist, hängt lediglich von den Druckverhältnissen in der vorderen Kammer und in den Ciliarvenen ab. —

Das Ligamentum pectinatum iridis (Fig. 124) ist ein im Iriswinkel der vorderen Augenkammer gelegenes Bälkchenwerk von dreiseitigem Querschnitt. Seine vordere Seite ist der vorderen Kammer, seine hintere Seite dem Musculus ciliaris, seine innere Seite der Iris zugewendet und steht mit dem Margo ciliaris der Iris in ausgedehnter Verbindung. Das Bälkchenwerk besteht aus starren, der elastischen Substanz verwandten Fibrillenbündeln, welche sich netzförmig untereinander verbinden, zahlreiche größere und kleinere Lücken frei lassen, die mit der vorderen Augenkammer in Verbindung stehen und mit Humor aqueus erfüllt sind. Die einzelnen Bälkchen sind mit Endothel bekleidet, wie die hintere Fläche der Hornhaut, und die vordere Fläche der Iris.

Der Fontanasche Raum ist das ganze System von Lücken, welche innerhalb des Schwammgewebes des Ligamentum pectinatum iridis übrig bleiben: (Spatia angulis iridis (Fontanae). Das Ligament schließt also den Fontanaschen Raum in sich ein. Dieser gehört, wie die vordere und hintere Augenkammer, dem Lymphapparat des Auges an.

Die Blutgefäße der Sklera sind sehr spärlich und stammen, was Arterien betrifft, aus den hinteren und vorderen Ciliararterien. Die durchtretenden Gefäße der Sklera sind dagegen zahlreich und bilden eine vordere, eine mittlere und eine hintere Gruppe. Nahe dem Hornhautrande wird die Sklera von Zweigen der Aa. und Vv. ciliares antt. durchbohrt; in der Äquatorgegend wird sie von den Vv. vorticosae durchsetzt; in der Umgebung des Opticuseintrittes treten die Aa. ciliares posteriores longae und breves durch sie hindurch.

Die Lymphbahnen der Sklera, ihre Saftkanälchen, ihr äußerer und innerer Lymphsack, nämlich der Tenonsche und perichorioidale Lymphraum, sind bereits oben erwähnt worden. (S. auch unten: Gefäße des Augapfels.)

Die Nerven der Sklera sind teils eigene, teils durchtretende. Letztere werden durch die Nn. ciliares dargestellt. Die eigenen Nerven der Sklera treten von den zwischen der Sklera und Chorioidea verlaufenden Nn. ciliares ab und endigen zwischen den Bindegewebsbündeln mit freien verdickten Endigungen.

In der Sklera der Säugetiere und des Menschen kommen außer den Nervenendigungen in der Wand der Gefäße sensible Nervenendigungen zwischen den Bündeln der sehnigen Fasern und trophische Endigungen auf den Körpern ihrer bindegewebigen Zellen vor (A. S. Smirnow, 1900).

Lauber, H, Beiträge zur Anatomie des vorderen Augenabschnittes der Wirbeltiere. Anat. Hefte, Nr. 59, 1901.

2. Die Gefäßhaut des Auges, Tunica vasculosa oculi. Fig. 113.

Die Gefäßhaut des Auges besteht aus drei wohlbegrenzteu Abteilungen, welche ebensoviele hintereinander liegende Zonen darstellen; es sind dies die Chorioidea, das Corpus ciliare und die Iris. Die beiden ersteren werden auch Chorioidea im weiteren Sinne genannt.

a. Die Aderhaut, Chorioidea. Fig. 123, 125, 126.

Sie ist eine dunkelrotbraune häutige Hülle von großem Gefäß- und Pigmentreichtum, von 0,05 bis 0,08 mm Dicke; sie erstreckt sich vom Opticuseintritt bis zur Ora serrata und geht hier allmählich in das Corpus ciliare über. Am Opticuseintritt hat sie eine kreisrunde Öffnung, Foramen opticum chorioideae; hier ist sie fest mit der Sklera verbunden. Ihre innere Fläche ist glatt und dient den Grundflächen der Zellen des Pigmentepithels zur Unterlage. Die

Außenfläche der Chorioidea erscheint nach Ablösung der Sklera flockig durch ein lockeres Gewebe, Lamina suprachorioidea, welches zahlreiche miteinander zusammenhängende Hohlräume einschließt und die Chorioidea mit der Sklera verbindet. Infolgedessen läßt sich die Chorioidea von der Sklera leicht ablösen. Bei der Ablösung bleibt aber stets eine dünne Schicht dieses flockigen pigmentierten Bindegewebes auf der Innnenfläche der Sklera zurück. Dieser zurückbleibende Teil, ein Rest der Suprachorioidea, hat den Namen Lamina fusca. Etwas fester haftet die Chorioidea an der Sklera im Bereich der Macula lutea. Das zwischen der Sklera und Chorioidea zurückbleibende Hohlraumsystem gehört den Lymphbahnen des Auges an und stellt den schon erwähnten Perichorioidalraum dar.

Die Chorioidea hat vier Schichten (Fig. 123):

1. die schon erwähnte Lamina suprachorioidea;
2. die Lamina vasculosa;
3. die Lamina choriocapillaris und
4. die Glashaut, Lamina basalis, auf welcher das Pigmentepithel der Retina liegt.

1. Die Suprachorioidea wird aus zahlreichen spitzwinkelig miteinander verbundenen Lamellen gebildet, deren auf dem Querschnitte 5—6 Lagen gezählt werden. Zwischen den Lamellen liegen die erwähnten perichorioidalen Lymphräume. Eine solche Lamelle besteht aus einem Netz von elastischen Fasern, welchem zahlreiche platte pigmentierte Bindegewebszellen zerstreut oder in Gruppen geordnet aufliegen. Auf einer oder auf beiden Seiten sind die Lamellen endlich überkleidet von Endothelien, deren Kerne sichtbar sind und welche, mit Silber behandelt, Zellgrenzen erkennen lassen.

Durch die Suprachorioidea ziehen: die Nn. ciliares (15—18); die beiden Aa. ciliares posteriores longae; die Aa. ciliares posteriores breves (gegen 20); im Äquator des Auges die Venae vorticosae (gewöhnlich 4).

2. Die Lamina vasculosa (Fig. 123) besteht aus den Verzweigungen der eigenen Arterien und Venen der Chorioidea, welche durch dichtgelagerte und miteinander verflochtene Bindegewebslamellen mit Pigmentzellen und elastischen Fasern zu einem festen Ganzen verbunden werden. Am auffallendsten gestalten sich die Verzweigungen der Venen. Gewöhnlich sammeln sich an vier, etwa im Äquator des Augapfels gelegenen Stellen, die je um 90° voneinander abstehen, ansehnliche Venenstämme, welche das Blut aus der Chorioidea, dem Corpus ciliare und der Iris abführen. Die Zuflüsse dieser Venen treten von allen Seiten strahlenförmig zu dem Sammelgefäß und bilden dadurch je eine V. vorticosa, Wirbelvene. Die Zweige benachbarter Wirbelvenen gehen im hinteren Umfange des Augapfels bogenförmige Verbindungen ein (Fig. 125.) Nicht immer liegen die Sammelstellen 90° auseinander; sie können sehr benachbart sein, eine Wirbelvene kann sich verdoppeln und endlich doch noch zu einer einzigen sich verbinden; oder sie liegen weiter auseinander, so daß fünf oder sechs Wirbelvenen zustande kommen. Ihre Stämme durchsetzen zunächst die Suprachorioidea, darauf die Sklera.

Die Venen der Chorioidea sind mit perivaskulären Scheiden versehen, welche mit der Gefäßwand Lymphräume begrenzen.

Im vorderen Gebiet des Bulbus, von der Ora serrata bis zum Äquator, nehmen die Verzweigungen der Vv. vorticosae die oberflächliche Lage der Gefäßausbreitungen ein; im hinteren Gebiet dagegen liegen die Aa. ciliares posteriores breves oberflächlich. Die Mehrzahl dieser

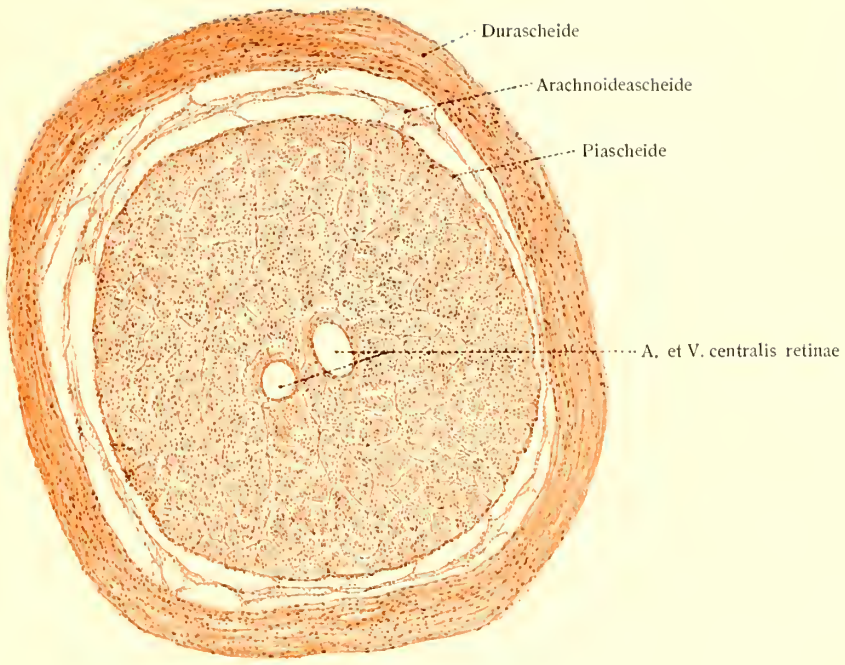

Fig. 122.
Nervus opticus vom Menschen. Querschnitt in geringer Entfernung von Bulbus.

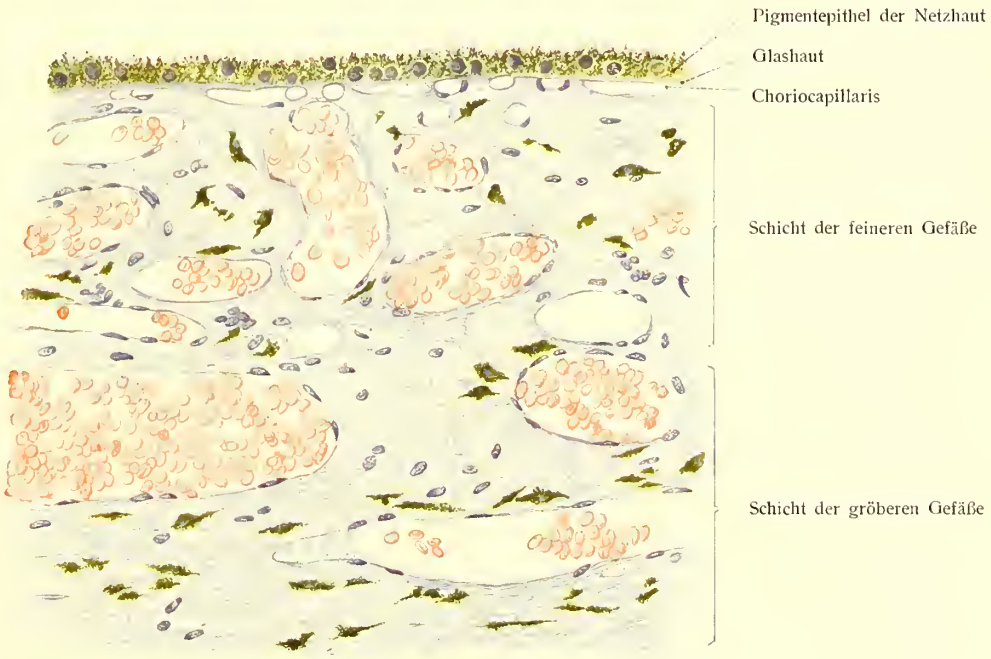

Fig. 123. Chorioidea des Menschen. Querschnitt.

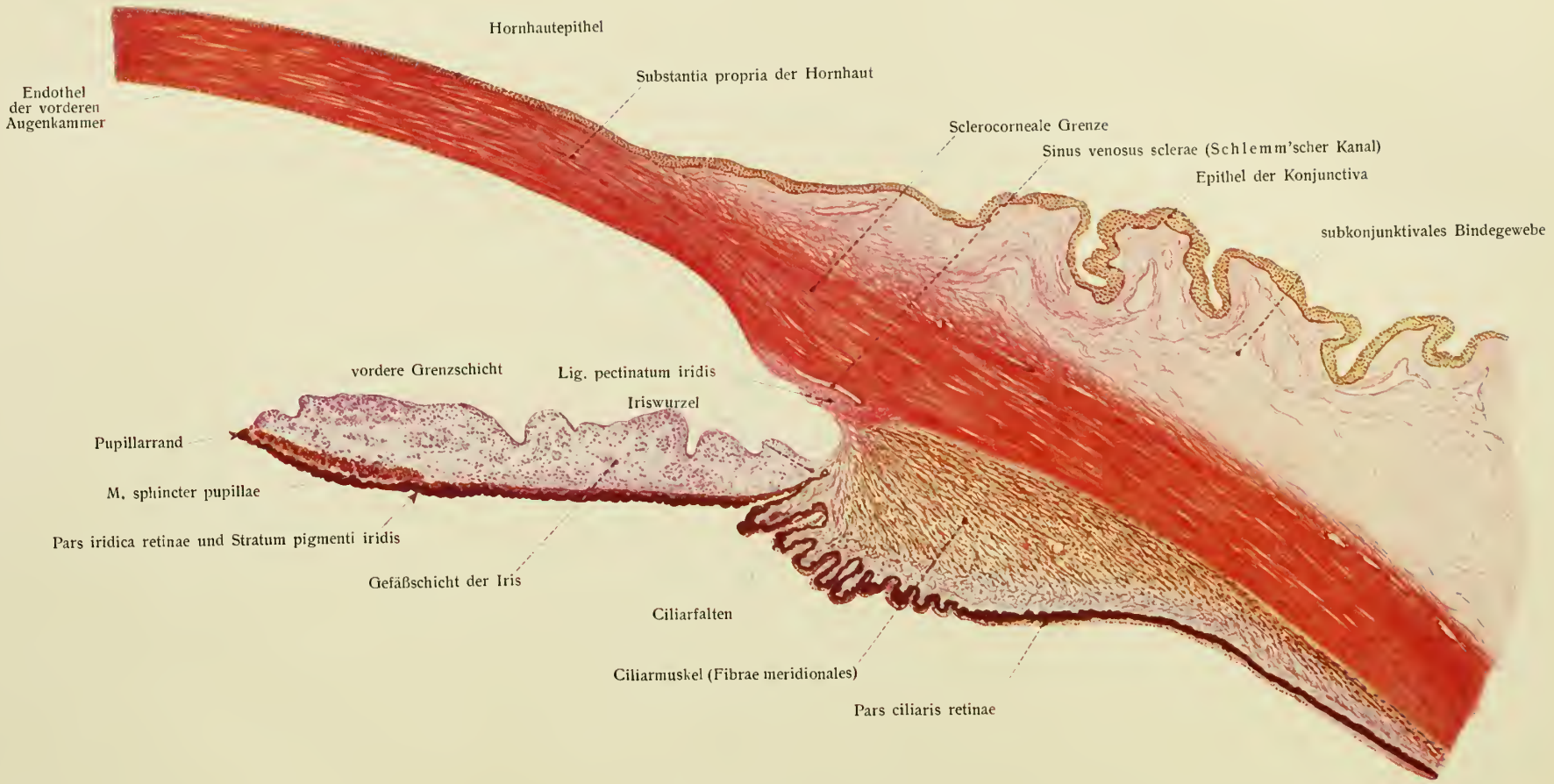

Fig. 124. Hornhaut, Iris und Corpus ciliare vom Menschen. (Nach einem Präparat von H. Virchow.)

Arterien tritt lateral, einige medial vom Sehnerven in den Bulbus. Sie sind sämtlich für das Kapillarnetz der Chorioidea bestimmt. Fig. 126.

Die Arterien der Chorioidea besitzen eine deutliche Ringmuskulatur und werden außerdem jederseits von einem Streifen glatter Muskelfasern in Längsrichtung begleitet (H. Müller). Die seitlichen Streifen hängen im hinteren Bereich des Bulbus zuweilen durch Netze glatter Muskelfasern zusammen. Insoweit ist man berechtigt, von einem muskulösen Bestandteil der Chorioidea zu sprechen. Bei den Vögeln kommt im hinteren Teil der Chorioidea ein Netzwerk gestreifter Muskelfasern als Musculus chorioideae vor (v. Wittich).

3. Die Choriocapillaris ist ein dichtes Netz von Kapillaren, welches in einem pigmentfreien Bindegewebe sich ausbreitet und vom Opticuseintritt bis zur Ora serrata reicht. Das Netz wird von zahlreichen feinen Zweigen der Aa. ciliares posteriores breves gespeist und dient besonders zur Ernährung der äußeren gefäßlosen Lagen der Retina.

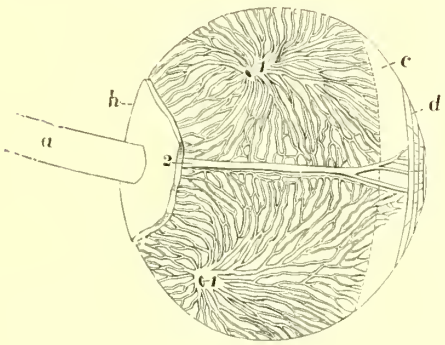

Fig. 125.

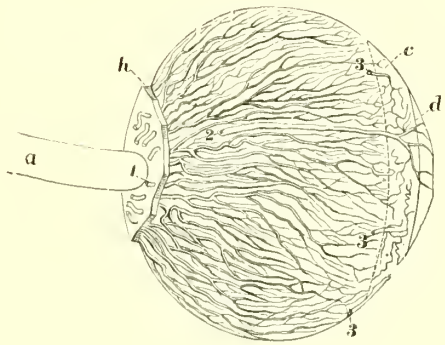

Fig. 126.

Fig. 125. **Venae vorticosae der Chorioidea.** (Arnold.) 2:1.
a N. opticus; *h* hinterer Abschnitt der Sklera; *c* Ciliarmuskel, welcher die vorderen Fortsetzungen der Venae vorticosae verdeckt; *d* Iris; 1 Stämme der Vv. vorticosae; 2 A. ciliaris posterior longa.

Fig. 126. **Arterien der Chorioidea.** (Arnold.) 2:1.
a N. opticus; *c* Ciliarmuskel; *d* Iris; *h* hinterer Abschnitt der Sklera; 1 Aa. ciliares posteriores breves; 2 A. ciliaris posterior longa; 3 Aa. ciliares anteriores.

Im Gebiet der Macula lutea der Netzhaut sind die Maschen besonders eng. Der Ursprung der kleineren Venen aus den Kapillarnetzen erinnert in seiner Form an die Wirbelvenen; doch sind die so gebildeten Stellulae vasculosae (Winslowi) am menschlichen Auge weniger deutlich ausgebildet als bei Säugetieren mit einem Tapetum (s. unten). Am Foramen opticum hängen die Kapillaren mit denjenigen des Sehnerven zusammen. Das zwischen den Kapillarnetzen vorhandene Gewebe ist sehr spärlich und zeigt nur adventitielle Zellen und Wanderzellen; die Zwischenräume hängen mit den Lymphbahnen der Venen zusammen.

Zwischen der Lamina choriocapillaris und der Schicht der gröberen Gefäße liegt die meist pigmentfreie, aus feinen elastischen Fasernetzen gebildete Grenzschicht.

4. Die Lamina basalis ist eine glashelle, bis 2 μ dicke, mit der Choriocapillaris innig zusammenhängende Schicht, welche zuweilen zwei Lagen erkennen läßt; die äußere zeigt sich alsdann netz- oder gitterförmig gebaut. Im höheren Alter erfährt die Membran gewöhnlich Verdickung und stellenweise Verkalkung. Fig. 123.

Die Nerven der Chorioidea: Die langen und kurzen Ciliarnerven dringen in der Suprachorioidea nach vorn, und teilen sich in Zweige für die Hornhaut, für den M. ciliaris und für die Iris. Auf ihrem Wege geben sie eine Reihe

feiner, aus markhaltigen und marklosen Fasern bestehender Ästchen ab, welche in der Suprachorioidea ein mit Ganglienzellen versehenes Geflecht bilden. Diese eigenen Nerven der Chorioidea sind für deren Gefäße bestimmt.

Das sogenannte Leuchten der Augen vieler Säugetiere rührt von einer stellenweise besonderen Beschaffenheit der Chorioidea her, welche eine starke Zurückwerfung des Lichtes bewirkt. Man nennt den besonders beschaffenen Bezirk das Tapetum und unterscheidet zwei Formen, das Tapetum fibrosum und cellulosum. Im Tapetum fibrosum (Widerkäuer, Pferde, Beuteltiere usw.) wird die reflektierende Schicht durch wellige Bindegewebsfibrillenbündel, die sich durchflechten, erzeugt. Das Tapetum cellulosum (Karnivoren, Robben) hat als Grundlage in 5 bis 6 Lagen aufeinandergeschichtete platte Zellen, welche in ihren Körpern zahlreiche feine, spießige, farblose Krystalle in reihenweiser Anordnung enthalten.

b. Der Ciliarkörper, Corpus ciliare. Fig. 113, 124, 127—129.

Das Corpus ciliare erstreckt sich von der Ora serrata bis zum Beginn (Margo ciliaris) der Iris und läßt drei Abteilungen unterscheiden:

1. Orbiculus ciliaris,
2. Corona ciliaris und
3. Musculus ciliaris.

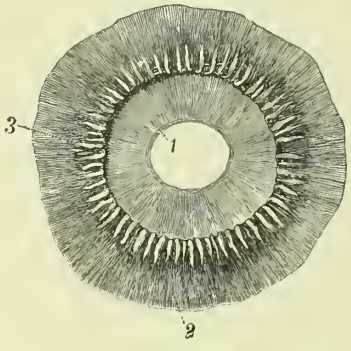

Fig. 127.
Corpus ciliare und Iris von hinten gesehen. (Henle.) 2:1.
1 hintere Fläche der Iris; 2 Orbiculus ciliaris; 3 Processus ciliares.

1. Der Orbiculus ciliaris grenzt als eine Zone von 4 mm Breite unmittelbar an die Ora serrata. Es treten im Orbiculus ciliaris feine, in Meridianrichtung gebogene Leisten der Tunica vasculosa auf: Plicae orbiculares. Mikroskopisch ist der Orbiculus ciliaris durch den Mangel der Choriocapillaris gekennzeichnet. Sein vorderer Teil wird außen allmählich von glatten Muskeln überlagert, dem hinteren Ende des M. ciliaris. Das Bindegewebe ist von fibrillärer Beschaffenheit. Seine Bündel laufen, wie die in ihm enthaltenen reichlichen Gefäße in meridionaler Richtung. Die Lamina basalis zeigt gitterförmige Verdickungen, welche unregelmäßige kleine Räume einschließen. In diesen Räumen haftet das Pigmentepithel fester als an den vorspringenden Leisten. Fig. 127.

2. Die Corona ciliaris. An der vorderen Grenze des Orbiculus ciliaris fließen Gruppen feiner Leistchen in regelmäßiger Weise zu größeren Vorsprüngen von 1 mm Höhe zusammen, welche den Namen Processus ciliares führen. Solcher sind in einem Auge 70—80 vorhanden. Sie bilden in ihrer Gesamtheit die 2—3 mm breite Corona ciliaris. Fig. 127.

Die Processus ciliares sind Falten von 2—3 mm Länge, 0,12 mm Breite und 0,8—1 mm Höhe. Ihre größte Erhebung liegt dem Linsenrande gegenüber. Zwischen den Processus ciliares liegen in der Tiefe noch niedrige feine Fältchen, Plicae ciliares, als Fortsetzungen der Leisten des Orbiculus. Die Firsten der Processus ciliares berühren den Linsenrand nicht, sondern halten sich auch im lebenden Auge in etwa 0,5 mm Entfernung von demselben.

Das Gewebe der Processus ciliares ist eine Fortsetzung des fibrillären Bindegewebes des Orbiculus ciliaris. Auf der Innenfläche wird dieses Bindegewebsgerüst, gleich dem Orbiculus ciliaris, von der Lamina basalis, von dem Stratum pigmenti corporis ciliaris und der Pars ciliaris retinae überdeckt. Die Außen-

fläche des Bindegewebsgerüstes grenzt an den M. ciliaris. Die Ciliarfortsätze sind durch Gefäßreichtum ausgezeichnet. Ihre Arterien stammen aus dem Circulus arteriosus iridis major. Fig. 128.

3. Der Musculus ciliaris. Der Ciliarmuskel nimmt als ein ringförmiger, auf dem Querschnitt dreiseitiger Streifen glatter Muskulatur die Außenfläche des Corpus ciliare ein und deckt demgemäß die Corona ciliaris sowie den angrenzenden Teil des Orbiculus ciliaris. Er selbst grenzt außen an lockeres suprachorioidales Gewebe und an die Sklera. In jenem Gewebe ziehen die Aa. ciliares longae nach vorn, teilen sich in zwei auseinanderweichende Äste, senken sich mit ihnen

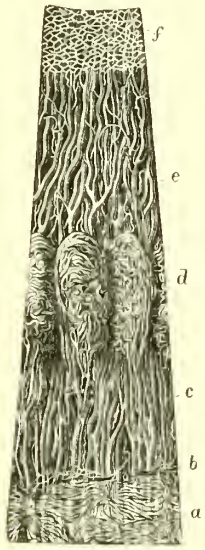

Fig. 128.

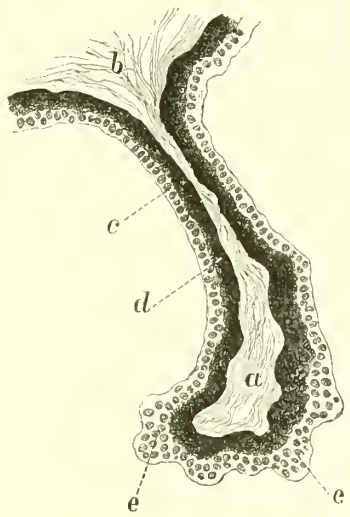

Fig. 129.

Fig. 128. **Gefäße der Chorioidea und Iris eines Kindes, von innen.** (Arnold.) 10:1.
a Choriocapillaris; *b* Ora serrata; *c* Venen des Orbiculus ciliaris; *d* Gefäße der Ciliarfortsätze; *e* Venen des Ciliarteiles der Iris; *f* Gefäße der Pupillarzone der Iris.

Fig. 129. **Durchschnitt durch einen Ciliarfortsatz senkrecht zu dessen Längsaxe.** (Schwalbe.)
a Bindegewebe, bei *b* von der inneren bindegewebigen Lage des Ciliarkörpers ausgehend; *c* Pars ciliaris retinae; *d* Stratum pigmenti corporis ciliaris; *e, e* Verdickungen des Epithels, welche zum Teil auf Flächenansichten eines von seiner Unterlage abgeschnittenen Stückes zurückzuführen sind.

in den Muskel ein und gelangen durch ihn hindurch zu seinem vorderen Rande und zur Iris. Fig. 126.

Der Ciliarmuskel ist keine kompakte Platte glatter Muskulatur, sondern besteht besonders in seinen tieferen Teilen aus einem Netz von Muskelbalken, dessen Maschen innen rundlich, weiter außen mehr langgestreckt sind. In dem Lückenwerk liegt Bindegewebe (Fig. 124). Man kann an dem Muskel drei Abteilungen unterscheiden (Iwanoff): eine meridionale, eine radiäre und eine zirkuläre.

Die meridionalen Bündel, Fibrae meridionales (Brueckii) liegen außen und erstrecken sich vom Sklerocornealrande bis in das Gebiet des Orbiculus ciliaris hinein. Diese und ein Teil der folgenden Bündel sind es, welche von der Elastica posterior sowie von einem kernreichen Gewebe entspringen, das an der inneren Seite des Sinus venosus gelegen ist und sich bis zur Elastica posterior fortsetzt; letztere kann daher als Zentralsehne besonderer Art betrachtet werden.

Die einwärts folgenden Bündel haben nicht mehr rein meridionale, sondern eine zunehmend radiäre Richtung, Fibrae radiales, streben also der Innenfläche des Muskels zu; hier angelangt, biegen sie in zirkuläre, äquatoriale Richtung um.

Von Anfang an zirkulären Verlauf haben jene Bündel, Fibrae circulares (Muelleri), welche die vordere, innere Spitze des Muskels einnehmen; sie werden auch Müllerscher Ringmuskel genannt, die beiden anderen Abteilungen aber M. tensor chorioideae oder Brückescher Muskel. Individuelle Verschiedenheiten sind nicht selten. Die zirkulären Fasern sind an dem Auge von Myopen besonders häufig mangelhaft, in hypermetropischen Augen dagegen stark ausgebildet.

Die Gefäße des Muskels stammen aus den Aa. ciliares posteriores longae und aus den Aa. ciliares anteriores. Seine Nerven stammen von den Ciliarnerven, treten in den Muskel ein und bilden ein ganglienzellenhaltiges Geflecht, Plexus gangliosus ciliaris, aus welchem einwärts die Nerven der Iris, auswärts die der Cornea abgehen.

Der Ciliarmuskel der Vögel, M. Cramptonianus genannt, ist sehr stark und besteht aus gestreiften Muskelfasern.

Nach neuen mit Methylenblaufärbung vorgenommenen Untersuchungen von Arnstein und Agababow (Anat. Anz. 1893, Intern. Monatsschrift Anat. u. Phys., Bd. XIV, 1897) am Corpus ciliare der albinotischen Katze sind hier folgende Nervenendigungen zu unterscheiden:

α) Auf der äußeren Oberfläche des Corpus ciliare liegt ein weitmaschiges Geflecht, aus welchem ein aus marklosen Fasern bestehendes feines, ausgedehntes Endnetz hervorgeht, das auf der Außenfläche des M. ciliaris seine Lage hat.

β) und γ) In den Schlingen des Muskels und an seiner Innenfläche finden sich grobvariköse Fäden, die in Endbäumchen auslaufen.

δ) Die motorische Endigung an den Muskeln, welche in Form eines varikösen engen Netzes um die Muskelzellen erscheint.

ε) Ebensolche Endigungen in der Muskulatur der Arterien des Corpus ciliare und der Iris.

ζ) Im Corpus ciliare, in der Chorioidea und Iris sind Ganglienzellen enthalten, teils einzeln, teils in Haufen, ausschließlich an den Gefäßen, meist bipolarer Art; der eine Fortsatz tritt zum Gefäß, der andere zum Geflecht.

c. Die Regenbogenhaut, Iris. Fig. 113, 124, 127, 130—133.

Die Regenbogenhaut ist der vordere frontal gestellte Abschnitt der Tunica vasculosa oculi und stellt eine runde, frei in den Bulbusraum aufgestellte Scheibe dar, welche mit einer fast zentral gelegenen rundlichen Öffnung, dem Sehloch, versehen ist, um Lichtstrahlen in den Hintergrund des Auges gelangen zu lassen. Die Pupille weicht etwas nasalwärts von der Irismitte ab. Sie hat am lebenden Auge einen mit der Belichtung, der Einstellung des Auges und anderen Einflüssen wechselnden Durchmesser von 3—6 mm, liegt hinter der Hornhaut, vor der Linse und teilt den zwischen beiden vorhandenen Raum in eine vordere größere und eine hintere kleinere Abteilung, die vordere und hintere Augenkammer. Die pupillennahen Teile der Iris liegen in größerer oder geringerer Ausdehnung der vorderen Linsenfläche unmittelbar auf und schließen dadurch beide Kammern voneinander ab. Fig. 113.

Die Iris hat eine vordere und eine hintere Fläche, Facies ant., post., einen freien und einen befestigten Rand. Der befestigte Rand heißt auch Margo ciliaris, da er mit dem Corpus ciliare zusammenhängt; er ist ferner durch das

Lig. pectinatum iridis (S. 107) an den Sklerocornealrand befestigt. Der freie Rand, Margo pupillaris, ist vom befestigten Rande am toten Auge 4—5 mm entfernt; dies ist also die Breite der Ringscheibe. Der Durchmesser der ganzen Iris beträgt 10—12 mm.

Ihre Dicke mißt bei mittlerer Kontraktion gegen 0,4 mm. Ihre Farbe ist individuell sehr verschieden. Bei blonden Personen ist sie in der Regel blau oder grau, selbst grünlich; bei braun- oder schwarzhaarigen ist auch die Iris meist dunkel, braun bis schwarzbraun, in gleichmäßigem oder fleckweisem Auftrage. In der blauen Iris sind die bindegewebigen Schichten der Iris pigmentfrei, während das Pigment an der hinteren Fläche nicht fehlt. Die braune Iris enthält ein mehr oder weniger stark pigmentiertes Bindegewebsstroma. Die albinotische Iris entbehrt jeglichen Pigmentes, sieht infolge der zahlreichen Gefäße rötlich aus und erfüllt nur unvollständig die Aufgabe der Iris, ein optisches Diaphragma zu sein.

Das Virchowsche Schema der Irisfärbung für anthrophologische Zwecke unterscheidet die Kategorien: blau, grau, hellbraun, dunkelbraun, schwarz. Topinard schlägt eine Unterscheidung der drei Tiefengrade des Tones vor und zerlegt die mittlere Reihe wieder in zwei Gruppen, grün und blau. So erhält er folgendes Schema:

dunkler Ton . . .	1. schwarz und dunkel in allen Stufen.
mittlere Tontiefe	2. grün, grau, blau; 3. braun;
helle Tontiefe . .	4. blau, hellgrau und helle Augen verschiedener Art.

Schichten der Iris. Die Iris besteht aus mehreren Schichten, welche genetisch auf zwei Gruppen, eine meso- und eine ektodermale, zurückgeführt werden können. Fig. 124.

Mesodermale Gruppe: Das vordere Endothel und das Irisstroma;
ektodermale Gruppe: M. sphincter pupillae und M. dilatator pupillae, Stratum pigmenti iridis und Pars iridica retinae.

Vorderes Endothel. Es hängt mit dem Endothel der Cornea und der Bälkchen des Lig. pectinatum iridis unmittelbar zusammen. Bei jüngeren Personen ist das Endothel der vorderen Irisfläche eine ununterbrochene Lage, während bei älteren eigentümliche Unterbrechungen vorkommen. Letztere bilden sich aus in den Vertiefungen zwischen den permanent gewordenen Falten der Pupillarzone (Koganeï).

Das Stroma, Stroma iridis. Das Irisstroma ist an der vorderen Fläche zu einer vorderen Grenzschicht in der Weise verdichtet, daß die Stromazellen vorwiegen, während die Fasern sehr zurücktreten. Die bindegewebigen Zellen zeigen Spinnenform und liegen in 3—4 Schichten übereinander. Von der Fläche betrachtet, bietet die vordere Grenzschicht ein dichtes Netzwerk dar, das aus den Fortsätzen jener Zellen besteht.

Der hinter der vorderen Grenzschicht gelegene Teil des Irisstroma heißt Gefäßschicht. Sie bildet als Trägerin der Gefäße und Nerven die Hauptmasse der Iris und hat die Struktur lockeren Bindegewebes. In der Pupillarzone enthält diese Schicht den M. sphincter pupillae. Die Bindegewebsfasern sind hauptsächlich um die Blutgefäße (Arterien, Venen) und Nerven als mächtige Adventitiaschicht angehäuft. Zirkuläre Fasern sind selten, die meisten folgen der Gefäßbahn Auf der Oberfläche der Adventitien liegen die meist spindelförmigen Stromazellen. Die Zwischenräume zwischen den Gefäßen und Nerven werden von lockerem

Bindegewebe ausgefüllt. Muskelfasern fehlen. In der braunen Iris finden sich endlich noch klumpige, mit braunen Körnchen erfüllte Pigmentzellen von verschiedener Größe; am zahlreichsten sind dieselben in der Pupillarzone.

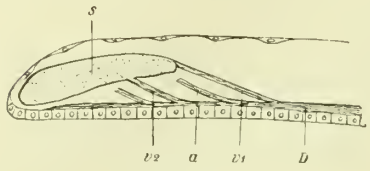

Fig. 130.

Schema der Beziehungen zwischen M. sphincter (*s*) und M. dilatator pupillae (*D*). (Nach Miyake.)
v_1, v_2 Verbindungen zwischen *s* und *D*; *a* Ausläufer im Stroma.

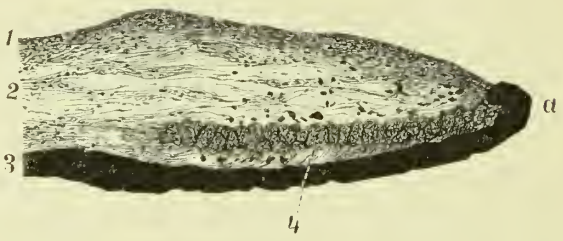

Fig. 131.

Fig. 131. **Meridionalschnitt durch die Pupillarzone der Iris des Menschen.** (Schwalbe.)
a Pupillarrand mit spornartig vorspringendem Pigmentepithel; 1 vordere Grenzschicht; 2 Gefäßschicht; 3 Pigmentschicht; 4 quergeschnittene Bündel des Sphincter pupillae; zwischen 3 und 4 schräge Faserung.

Der M. sphincter pupillae (Fig. 124, 131), ein ringförmiger platter Muskel von 40—80 μ Dicke und 1 mm Breite, nimmt die Pupillarzone ein, liegt jedoch der hinteren Fläche des Irisstroma näher. Er besteht aus Bündeln glatter Muskulatur, welche die Pupille umkreisen und dicht an den Pupillenrand heranreichen. Hinter dem Sphincter folgt eine Lage von Bindegewebe, welches im Radialschnitte

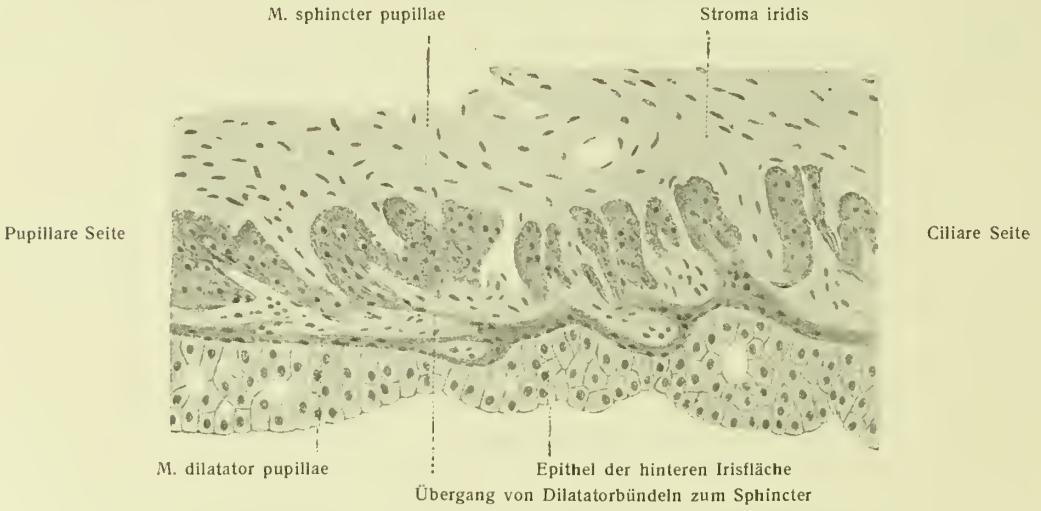

Fig. 132.

M. sphincter und M. dilatator pupillae an einem gebleichten Radiärschnitt durch die Iris des Pferdes. 105:1. (R. Miyake, 1901.)

eine schräge Faserung erkennen läßt und mit den bindegewebigen Septen der Muskelbündel zusammenhängt. Im Anschluß an die Bindegewebsstränge kommen auch zerstreute Muskelbündel von radiärem Verlauf vor, welche sich untereinander verflechten und pupillarwärts in die Sphinkterfaserung übergehen. Sie bilden einen Teil des M. dilatator pupillae. Fig. 130, 132, 133.

Die Dilatatorschicht ist eine glashelle über die Iris ausgedehnte Haut von 2 μ Dicke, deren hinterer Fläche das pigmentierte Epithel der Pars iridica retinae

aufliegt. An ihre vordere Fläche treten in der Gegend der Pupillarzone hier und da die erwähnten Radiärbündel glatter Muskulatur heran. Fig. 132.

Sie besteht nach den neueren Untersuchungen (Retzius, Heerfordt, Vialleton, Miyake) aus radiär angeordneten glatten Muskelfasern.

Sphincter und Dilalator pupillae sind, wie neuere Untersuchungen übereinstimmend dargetan haben epithelialen Ursprungs. Sie stammen ab vom äußeren Blatt des Augenbechers (Nußbaum, Szili).

Die hintere Fläche der Iris wird bedeckt von zwei Schichten dunkel pigmentierter Zellen. Die vordere ist das Stratum pigmenti iridis, die hintere ist die Pars iridica retinae. Beide gehen am Pupillenrand ineinander über (Fig. 133). (Siehe darüber weiter unten.)

Die hintere Fläche der Pigmentschicht wird noch von einem feinen Grenzhäutchen, Membrana limitans iridis, einer Fortsetzung der Membrana hyaloidea (s. unten) überkleidet.

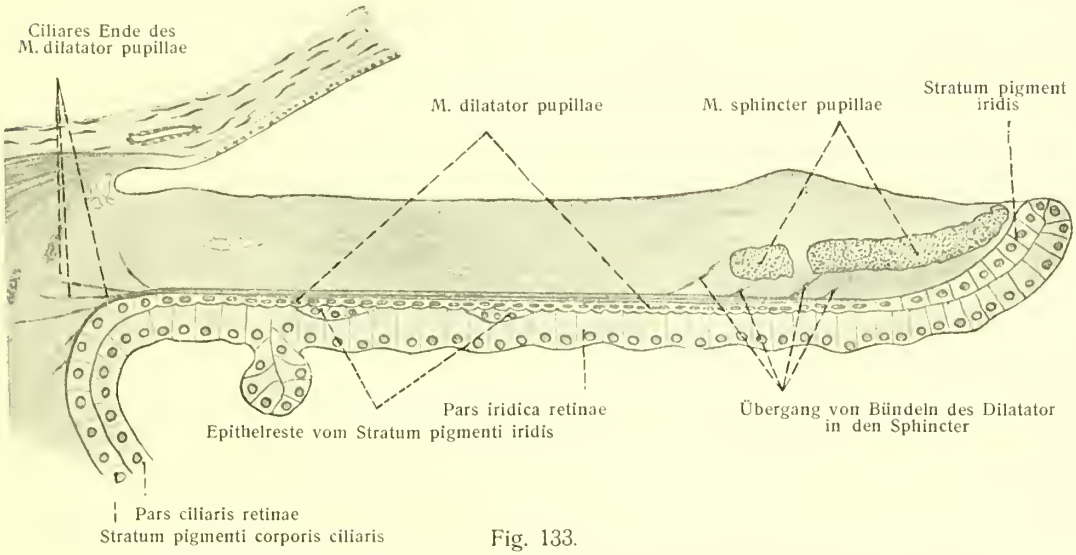

Fig. 133.

Schematische Darstellung der hinteren Schichten der Iris des Erwachsenen. (A. Szili, 1901.)

Nerven der Iris. Sie gehen aus dem in der Substanz und in der Außenfläche des M. ciliaris gelegenen Plexus ciliaris hervor. Die in die Iris eingetretenen, zum Teil markhaltigen Stämmchen bilden in den vorderen Teilen des Irisstroma einen oder zwei ringförmige Plexus, von welchen der dem Sphinkter benachbarte am regelmäßigsten vorkommt. Die markhaltigen Fasern verlieren allmählich alle ihre Markscheide. Ein großer Teil der Fasern ist für den Sphincter iridis bestimmt, in dessen Substanz sie ein Geflecht feiner blasser Axenzylinder bilden; ein anderer Teil der Nerven zieht zum Dilatator und zu den Gefäßen.

Blutgefäße der Iris s. S. 143 unter Gefäße des Augapfels.

Melkich und Arnstein, Zur Kenntnis des Ciliarkörpers und der Iris bei Vögeln. Anat. Anz. X. — Bajardi, P., Contributions à l'histologie comparée de l'Iris. Arch. italiennes de Biologie, 1893. Tome 19. — Agababow, A., Die Nervenendigungen im Corpus ciliare bei den Säugetieren und Menschen. Internat. Monatsschrift XIV, 1897. — Miyake, R., Ein Beitrag zur Anatomie des M. dilatator pupillae bei den Säugetieren. Verh. d. phys.-med. Ges. in Würzburg 1901 u. Dissertation, Würzburg 1901. — Vialleton, L., Sur le Muscle dilatateur de la pupille chez l'homme. Arch. d'Anat. micr. 1897.

5. Der Sehnerv, N. opticus. Fig. 113, 122, 134, 135.

Der Sehnerv geht aus dem Chiasma opticum hervor, betritt durch das Foramen opticum des Keilbeines die Orbita und zieht durch diese zum Augapfel. Sein Verlauf in der Augenhöhle ist nicht geradlinig, sondern S-förmig gebogen, indem die hintere Hälfte einen lateral-abwärts konvexen, die vordere einen lateralwärts konkaven Bogen beschreibt. Siehe Abt. V., Fig. 275, 277.

Der Sehnerv ist innerhalb der Orbita von Fortsetzungen der Hirnhäute umgeben und besitzt demnach eine Dura-, eine Arachnoidea- und eine Piascheide mit entsprechenden, nur etwas vereinfachten Lymphräumen. Der zwischen der Dura- und Piascheide gelegene Lymphraum (intervaginaler Raum, Schwalbe)

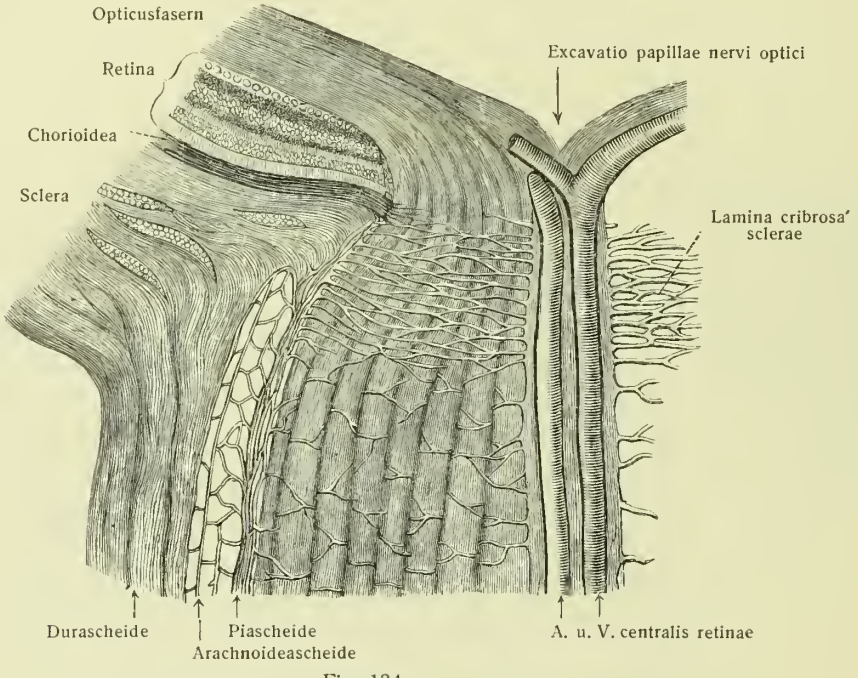

Fig. 134.

Durchschnitt durch die Eintrittsstelle des Sehnerven. (Schwalbe.)

wird nämlich durch die fortgesetzte feine Arachnoidea in eine kleine äußere und eine geräumige innere Abteilung geschieden. Straffe Bälkchen heften die Arachnoidea an die Durascheide, ein Netzwerk von Bälkchen spannt sich zwischen der Arachnoidea- und Piascheide aus. Fig. 122.

Die Durascheide des Sehnerven geht auf den Augapfel über und setzt sich stumpfwinkelig umbiegend in die äußeren zwei Drittel der Sklera fort. Ähnlich verhält sich die Piascheide, indem sie größtenteils in das innere Drittel der Sklera ausläuft. An dieser Stelle pflegt das intervaginale Lymphsystem zugespitzt aufzuhören. Fig. 134.

Von der Innenfläche der Piascheide treten in der ganzen Peripherie und Länge des Sehnerven zahlreiche Bälkchen ab, welche in das Innere vordringen, sich netzförmig verbinden und dadurch den ganzen Raum in eine große Anzahl (gegen 800) kleiner Fächer zerlegen, in welchen bündelweise die Fasern des Sehnerven verlaufen.

Der Sehnerv beherbergt in seiner vorderen Hälfte auch zwei wichtige Gefäße, die A. und V. centralis retinae. Sie dringen meist 15—20 mm vom Bulbus entfernt in den Sehnerven ein, im medialen unteren Quadranten desselben, gewinnen rasch dessen axialen Teil und nehmen eine Hülle von der Piascheide mit sich. Diese Hülle bildet den zentralen Bindegewebsstrang des Sehnerven. Fig. 122.

Mit diesem Strange treten die erwähnten Bälkchen und Netze des Opticus in Verbindung. In der Gegend des Sehnerveneintrittes in die Sklera werden die Bindegewebsbälkchen dieser Art dicker und zahlreicher und schlagen vorzugsweise quere Richtung ein. An Querschnitten erhält man darum den Eindruck einer siebförmig durchbrochenen Bindegewebsplatte, welche sich vom Rande der Sklera

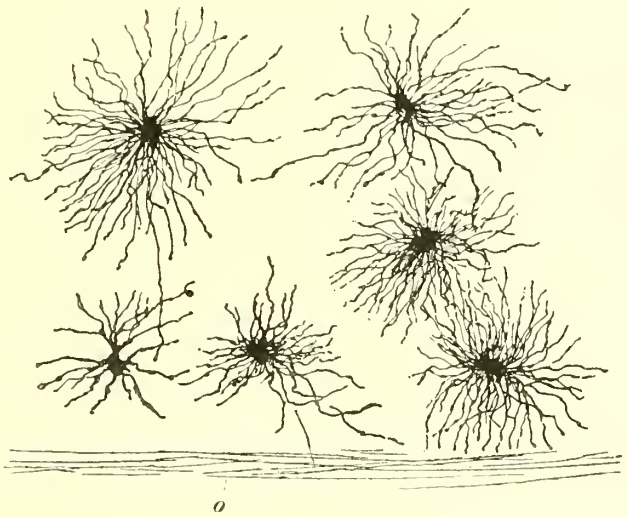

Fig. 135.

Neuroglia des N. opticus. (G. Retzius, 1894.)
Randteil mit der Piascheide (*o*), von einem Längsschnitt des Sehnerven einer 5 Tage alten Katze.

zum zentralen Bindegewebsstrange erstreckt. Dies ist die Lamina cribrosa. Auch von der angrenzenden Chorioidea gelangen zarte Bälkchen in den Sehnerven hinein. Fig. 134.

Die Fasern des Sehnerven sind bis zur Lamina cribrosa hin markhaltig und haben durchschnittlich 2 μ Durchmesser; zwischen ihnen liegen zahlreiche weit feinere, aber auch solche von 5—10 μ. Die Zahl der Fasern ist schwer bestimmbar und beträgt gegen 500000. Statt der Schwannschen Scheide ist eine Neuroglia (Fig 135) vorhanden, wie es dem interzentralen Wesen des N. opticus entspricht. Im Gebiet der Lamina cribrosa verlieren die Nervenfasern ihre Markscheide und betreten marklos den Bulbusraum. Schon mit freiem Auge läßt sich an einem Längsschnitt des Opticus die Übergangsstelle erkennen; der markhaltige Teil erscheint weiß, der marklose grau. Die weiße Farbe des Opticus hört mit einer scharfen, gegen den Bulbus leicht konkaven Linie auf. Infolge des Verlustes der Markscheide seiner Fasern verjüngt sich die Dicke des Opticus beträchtlich, wie Fig 134 zeigt.

Deyl, J., Über den Eintritt der A. centralis retinae in den Sehnerven beim Menschen. Anat. Anz. XI. — Henkel, F., Beiträge zur Entwicklungsgesch. des menschlichen Auges. Anat. Hefte Nr. 31/32, 1898. — Sattler, H., Über die elastischen Fasern der Sklera, der Lamina cribrosa und des Sehnervenstammes. Arch. f. Anat. und Phys. 1897.

Die Eintrittsstelle der A. centralis retinae liegt nach den entwicklungsgeschichtlichen Untersuchungen von Strahl am unteren Rande des Opticus, in dessen Medianlinie oder ganz dicht neben dieser, wie beim Erwachsenen. Vor dem dritten Fetalmonat, im zweiten z. B., liegt diese Stelle nicht gerade unten, sondern schräg einwärts geneigt. Anat. Anz. XIV.

3. Das Pigmentepithel, Stratum pigmenti. Fig. 123, 133, 136.

Das Pigmentepithel erstreckt sich als einschichtiges Epithel vom Sehnerveneintritt bis zum Pupillarrand der Iris. Dort schlägt es sich um in die Pars iridica retinae (Fig. 133). Man unterscheidet drei regionäre Abschnitte, welche den drei Abteilungen der Tunica vasculosa oculi entsprechen. Es sind das Stratum pigmenti retinae, Stratum pigmenti corporis ciliaris, und Stratum pigmenti iridis.

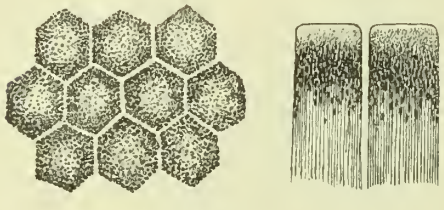

a *b*

Fig. 136.

Zellen des Pigmentepithels der Netzhaut des Menschen. (W. Schultze.)

a Flächenansicht; *b* Seitenansicht. In letzterer erkennt man die langen wimperförmigen Fortsätze, pigmentlose Kuppe und Hut. Der Kern ist nicht dargestellt.

α) Stratum pigmenti retinae.

Das Stratum pigmenti retinae besteht aus einer einfachen Lage pigmentierter, epithelialer Zellen. An Flächenansichten erscheinen diese Zellen polygonal, mit Ausnahme des Kerns von Pigmentkörnchen durchsetzt und von ihren Nachbarn durch helle Streifen getrennt (Fig. 136 a). Die meisten Zellen sind schöne sechsseitige Prismen, seltener sind 4—5- oder 7—9 seitige. Ihre Grundflächen haben 12—18 μ D. Die größten Zellen befinden sich im Randgebiet der Pars optica. An Seitenansichten oder Durchschnitten ergibt es sich, daß die fraglichen Zellen zu der Gruppe der Stäbchenepithelien gehören und eine beträchtliche Höhe besitzen (Fig. 136 b). Der basale, an die Chorioidea grenzende Zellenteil ist pigmentfrei; an der Grenze gegen die folgende Abteilung des Zellkörpers liegt der helle, ellipsoidische Kern. Der folgende stark pigmentierte Teil des Zellkörpers läuft in zahlreiche feine pigmentierte Fortsätze (Stäbchen, wimperartige Fäden) aus, welche zwischen die Stäbchen und Zapfen der Retina bis in die Nähe der Membrana limitans externa eindringen. Die Pigmentkörnchen sind langgestreckt, stabförmig, 1—5 μ lang. Der Farbstoff (Fuscin) ist braun, in Wasser, Alkohol und Äther unlöslich; Licht bleicht denselben bei Gegenwart von Sauerstoff (Kühne, Mays). Unter dem Einflusse des Lichtes wandern die Pigmentkörner in großer Zahl längs der Stäbchen bis zur Limitans ext. der Retina, im Dunkeln hingegen kehren sie wieder zum Zellkörper zurück. Man hat diesen Vorgang verglichen mit den Körnchenströmungen in den Pseudopodien von Rhizopoden. Von dem Zellkörper ist noch zu erwähnen, daß er sowohl basal als lateral von einer kutikularen Keratinhülle umgeben wird. Die hellen Linien zwischen den nebeneinanderliegenden Zellen rühren von diesen näpfchen- oder hütchenförmigen Kutikularhüllen her.

Das Stratum pigmenti retinae ist von größter physiologischer Bedeutung. „Der Ort des zur Lichtempfindung führenden Energieumsatzes der Ätherschwingungen des Lichtes ist ausschließlich an

der inneren Grenze der retinalen Pigmentzellen zu suchen." (J. Gad, Der Energieumsatz in der Retina; Arch. Anat. u. Phys. 1894.

β) Stratum pigmenti corporis ciliaris.

Das Pigmentepithel der Pars ciliaris retinae ist einfacher gestaltet. Hier sind die Zellen nicht allein niedriger, sondern auch fortsatzlos; sie sind zu einem pigmentierten Epithel gewöhnlicher Art geworden. Fig. 129.

γ) Stratum pigmenti iridis.

An dem Stratum pigmenti iridis liegen wesentlich die gleichen Verhältnisse vor wie an der Pars ciliaris. Die ihr angehörigen Zellen decken in ununterbrochener einfacher Lage die hintere Fläche der Grenzhaut der Iris. Am freien Rande der Iris nehmen die Zellen polygonale Umrisse an und gehen hier in die Pars iridica retinae über. Fig. 133.

Bei Albinos fehlt das Pigment in allen Abteilungen des Pigmentepithels.

Über das Pigmentepithel der Retina vgl. A. Ucke: Zur Entwickelung des Pigmentepithels der Retina. Petersburg 1891.

4. Die Netzhaut, Retina.

Die Netzhaut erstreckt sich von der Eintrittsstelle des Sehnerven bis zum Pupillarrande der Iris (Fig. 113). Man unterscheidet an ihr drei Zonen. Die Pars optica retinae, welche vom Sehnerveneintritt bis zur Ora serrata reicht, die Pars ciliaris retinae von der Ora serrata bis zur Iriswurzel und die Pars iridica retinae auf der hinteren Irisfläche. Die beiden letzteren Abteilungen sind sehr einfach, die erste aber sehr verwickelt gestaltet.

α) Pars iridica retinae. Fig. 133.

Sie besteht aus einer einfachen Lage stark pigmentierter Epithelzellen, welche den Epithelzellen des Stratum pigmenti iridis unmittelbar aufliegen und mit ihnen zusammenhängen. Die Iris besitzt also, wie das Corpus ciliare, eine aus zwei epithelialen Lagen bestehende hintere oder innere Belegschicht (Fig. 132). Die Dicke der hinteren Lage des Irisepithels beträgt 30—35 μ. Die Zellen sind so stark mit Pigment beladen, daß der Kern verdeckt wird, Zellengrenzen kaum wahrgenommen werden und der Anschein eines pigmentierten Syncytiums entsteht. Bei Neugeborenen und Albinotischen gelingt indessen der Nachweis der Zellen leicht. Die hintere freie Oberfläche der Iris ist mit einer feinen Kutikula, der bereits erwähnten Membrana limitans iridis, bedeckt.

β) Pars ciliaris retinae. Fig. 124, 129.

Die der Pars ciliaris retinae angehörigen Epithelzellen sind ebenfalls nur in einfacher Lage vorhanden, dagegen pigmentfrei, feinkörnig und längsgestrichelt. Ihre Höhe beträgt im Gebiet der Processus ciliares gegen 14 μ. Nach der Ora serrata hin nimmt die Höhe dieser Epithelzellen beträchtlich zu (40—50 μ). Jenseits der Ora serrata folgt

γ) Die Pars optica retinae.

Sie erstreckt sich von der Eintrittsstelle des Sehnerven in den Augapfel bis zur Ora serrata. Im frischen Zustande ist diese zarte Haut durchsichtig. Nach dem Tode undurchsichtig geworden, oder nach geeigneter Härtung, läßt sie bei der Betrachtung mit freiem Auge am hinteren Rande des Corpus ciliare ihren Übergang in die Pars ciliaris als fein gezackten Rand, Ora serrata, erkennen. Fig. 137.

Man glaubte früher, daß hier die Retina überhaupt ihr Ende fände; seit geraumer Zeit aber ist bekannt, daß daselbst nur die Pars optica ihr Ende findet, während die Pars ciliaris hier beginnt.

Die Ora serrata erstreckt sich medial etwas weiter nach vorn, als lateral, hat also exzentrische Lage; mit anderen Worten: Der Orbiculus ciliaris ist lateral breiter als medial.

Die Zahl der Zacken der Ora serrata stimmt ursprünglich (ontogenetisch) mit der der Ciliarfortsätze — nahezu 70 — überein; für den späteren Zustand jedoch sind wesentliche Einschränkungen nötig. Wie nämlich O. Schultze gezeigt hat, ist das Verhalten der Ora serrata sehr wechselnd; die Zacken können kaum angedeutet sein oder, besonders auf der lateralen Seite, gänzlich fehlen (s. Fig. 139), während sie medial am besten und konstantesten entwickelt sind. Zahl der Zacken und überhaupt der Netzhautrand an der Ora serrata variieren also beträchtlich. Bei den Tieren ist dieser Rand eine glatte Kreislinie; doch fehlen noch Erfahrungen bei den Anthropoiden, welche wahrscheinlich eine menschenähnliche Ora serrata besitzen.

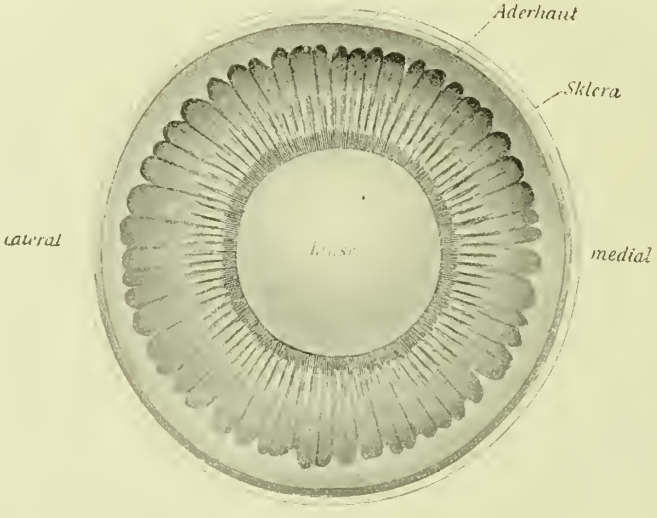

Fig. 137.

Vorderes Segment des (linken) Bulbus, nach Entfernung des Corpus vitreum mit Linse und Zonula ciliaris. ca. 3 : 1. Von einem 17jährigen Menschen. (O. Schultze.)

Bei dem menschlichen Fetus von 4½ Monaten liegen die Verhältnisse so, wie Fig. 138 zeigt. Die Processus ciliares sind bereits ansehnlich ausgebildet, ein Orbiculus ciliaris fehlt noch. Zwischen je 2 Processus ciliares dringt ein Zähnchen der Pars optica retinae ein (so dürfte es sich auch bei fetalen Säugetieren verhalten). Verschiedene Intensität des Wachstumes der Retina und des Corpus ciliare führt den späteren Zustand herbei.

Wenn also bei dem Erwachsenen eine Ora serrata vorhanden ist, liegt keine Neuerwerbung, sondern eine Weiterführung des embryonalen Besitzes vor; bei den Säugetieren hingegen geht der frühere Besitz, wofern sie ihn hatten, wieder verloren.

Schultze, O., Entwicklung und Bedeutung der Ora serrata des menschlichen Auges. Verh. d. phys.-med. Ges. in Würzburg, 1901.

Im Hintergrunde der Hohlfläche der Pars optica retinae sind zwei Stellen durch Besonderheiten ausgezeichnet. Die eine ist durch den Sehnerveneintritt in die Retina bestimmt und stellt die Papilla nervi optici dar; die andere führt den Namen Macula lutea.

1. Papilla nervi optici. Fig, 134, 140, 141.

Die Sehnervenpapille liegt gegen 4 mm medial vom hinteren Pol des Augapfels und erscheint als kreisförmiger weißer Fleck von 1,5 bis 1,7 mm Durch-

messer. Das Mittelfeld der Papille zeigt eine leichte Vertiefung, Excavatio papillae n. optici. Aus ihr sieht man die Zentralgefäße des Sehnerven auftauchen, um sich in der Netzhaut auszubreiten.

Fig. 138.

Hintere Ansicht des Corpus ciliare und der Ora serrata eines menschlichen Fetus von 4½ Monaten.

(O. Schultze, 1901.)

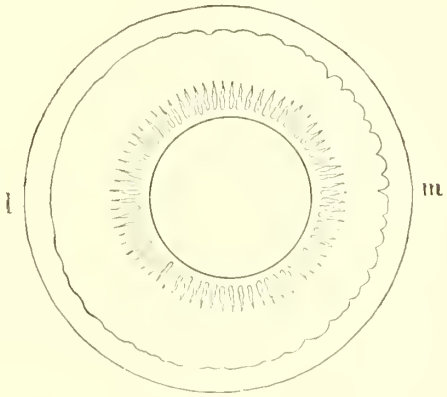

Fig. 139.

Fig. 139. **Vorderes Segment des (linken) Bulbus eines 22jährigen Weibes.** Ora serrata lateral (*l*) fast glatt, selbst medial (*m*) nur schwach gezähnelt. (O. Schultze.)

2. Macula lutea. Fig. 140, 141.

Der gelbe Fleck der Retina liegt 4 mm temporal von der Sehnervenpapille und zugleich etwas unterhalb der Horizontalebene der letzteren. Er ist durch gelbe Pigmentierung ausgezeichnet; seine Form ist queroval, das Zentrum stark

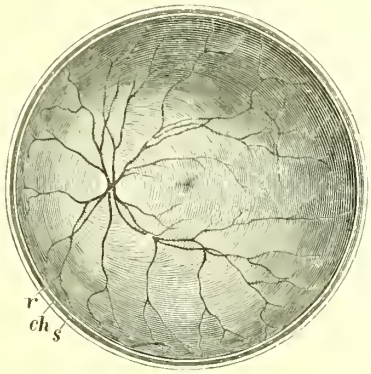

Fig. 140.

Fig. 141.

Fig. 140. **Die hintere Hälfte der Netzhaut des linken Auges von vorn.** (J. Henle.) 2:1. *s* Durchschnittsrand der Sklera, *ch* der Chorioidea, *r* der Retina. Im Zentrum der letzteren erkennt man die Fovea centralis; der helle Fleck links davon entspricht der Papilla n. optici, von deren Mitte die Gefäße der Netzhaut sich ausbreiten.

Fig. 141. **Photographie eines normalen Augenhintergrundes.** (Hergestellt von Dimmer.)

verdünnt. Der infolge der Verdünnung eingesunkene vertiefte Teil der Macula lutea heißt Fovea centralis. Die Lage der letzteren entspricht nahezu dem hinteren Augenpol. Die Macula lutea hat einen queren Durchmesser von etwa 2 mm, die Fovea centralis von nur 0,2 bis 0,4 mm. Der Abstand zwischen der Mitte der Papilla n. optici und der Fovea centralis beträgt 3,915 mm (Landolt).

Am frischen Auge und also auch im Augenspiegelbilde des Lebenden erscheint die Macula lutea und die Stelle der Fovea centralis nicht gelb, sondern letztere läßt ihrer Dünne und Durchsichtigkeit wegen die Unterlage durchschimmern; sie erscheint braunrot oder braun. An der abgelösten Retina und im abgestorbenen Auge tritt die gelbe Farbe der Macula lutea deutlich hervor, da die Retina undurchsichtig wird und das unterliegende Gewebe nicht mehr durchscheint.

Die Dicke der Retina nimmt vom Rande der Papille nach der Ora serrata hin langsam ab. An der Papille etwa 0,4 mm dick, mißt sie in 8 mm Entfernung von dieser Stelle auf der Nasenseite nur noch 0,2 und sinkt an der Ora serrata auf 0,1 mm herab. An der temporalen Seite wird das Verhältnis abgeändert durch die Macula lutea und Fovea centralis. Die dickste Stelle der Macula lutea kann bis 0,49 mm messen, während der Grund der Fovea centralis auf 0,1 bis 0,08 mm herabsinkt.

Die dem Lichte einige Zeit ausgesetzte frische Netzhaut erscheint farblos; die durch Abhaltung des Lichtes nicht gebleichte Netzhaut ist dagegen purpurfarben. Das Verschwinden des Rot ist nicht eine Folge des Absterbens, sondern der Lichtwirkung (Kühne). Der Farbstoff, Sehpurpur, Rhodopsin, haftet an den Außengliedern der Stäbchen der Netzhaut: er fehlt der Macula lutea und Fovea centralis, sowie einer 3—4 mm breiten Randzone der Ora serrata. Unter der Wirkung des Lichtes geht die Farbe meist durch rot, orange, gelb und chamois zur Farblosigkeit über. Ist die Netzhaut abgeblaßt, so erfolgt im Dunkeln rasch eine Wiederherstellung des Sehrot (beim Frosche nach 1—2 Stunden, beim Kaninchen nach ½ Stunde). Die Wiederherstellung tritt auch am ausgeschnittenen Auge ein. Die den Farbstoff liefernde Schicht ist das bereits betrachtete Pigment-Epithel. Wird das Pigment-Epithel entfernt, so bleibt die Regeneration aus.

Schichten. Von der Papilla nervi optici bis zur Ora serrata ist die Netzhaut aus mehreren Schichten zusammengesetzt, welche am besten an feinen Durchschnitten erkannt werden (Fig. 142). Geht man bei ihrer Betrachtung von außen nach innen vor, so folgt auf das bereits bekannt gewordene Stratum pigmenti die Schicht der Stäbchen und Zapfen. Eine der Oberfläche parallele feine Haut, welche auf dem Querschnitt als scharfe Linie erscheint, Membrana limitans externa, scheidet die Stäbchen und Zapfen von der sogenannten äußeren Körnerschicht. Letztere ist aber nichts anderes als der kerntragende Abschnitt der Stäbchen- und Zapfenlage; diese beiden und die Körnerschicht bilden folglich zusammen ein Ganzes, die Schicht der Sehzellen (W. Müller). Stäbchen und Zapfen sind hierin die kernlosen, die äußeren Körner die kerntragenden Teile des Neuro-Epithels, welches aus den Sehzellen besteht. Fig. 142.

Diesem epithelialen äußeren Hauptteil der Netzhaut folgt der innere Hauptteil zunächst mit der äußeren retikulären Schicht. Einwärts von letzterer hat die bedeutend dickere innere Körnerschicht, darauf die innere retikuläre Schicht ihren Platz. An sie schließt sich die an den meisten Stellen der Netzhaut einfache Lage großer multipolarer Nervenzellen, die Ganglienzellenschicht, an. Endlich folgt die Schicht der blassen Sehnervenfasern, welche von der Papille bis zur Ora serrata sich allmählich verdünnt. Nach dem Glaskörper zu ist die Netzhaut begrenzt durch eine besondere Grenzhaut, Membrana limitans interna. Der zweite Hauptteil der Schichten wird gegenüber dem Neuroepithel auch Cerebralschicht der Retina genannt. Es ist aus der Entwicklungsgeschichte klar, daß das Neuroepithel dem Ependym der Gehirnkammern entspricht, die übrigen Schichten aber der grauen und weißen Substanz. Die weiße Substanz hat in der Konkavität der Schale ihren Platz. Die Gefäße der Retina verbreiten sich nur in der inneren Hauptschicht, dringen dagegen nicht in die äußere Hauptschicht und in das Neuroepithel vor.

Eigentümlich gestaltet sich das in ansehnlicher Menge vorhandene Stützgewebe der Netzhaut. Es ist der gleichen Abkunft wie die Sehzellen und Nervenzellen derselben, hat sich aber nach einer anderen Richtung hin entwickelt und stellt die Neuroglia der Retina dar. Unter den verschiedenen Teilen dieser Stützsubstanz zeichnen sich starre Fasern aus, welche in radiärer Richtung den ganzen inneren Hauptteil der Netzhaut durchsetzen und mit ihren letzten Ausläufern weit in den äußeren Hauptteil vordringen. Es sind dies die Radial-

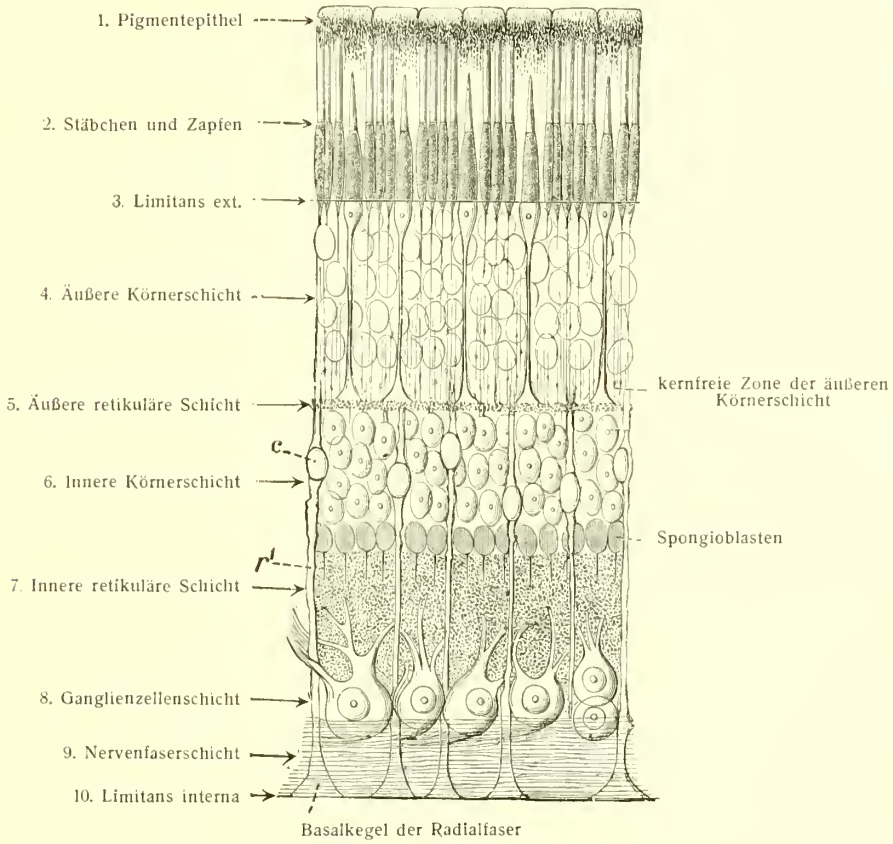

Fig. 142.

Durchschnitt durch die Netzhaut des Menschen. (Schematisch, mit Benutzung einer Abbildung von M. Schultze.) *c* Kern der Müllerschen Stützfaser. *r'* Radialfaser.

fasern oder Stützfasern, Müllersche Fasern. Sie beginnen an der inneren Oberfläche der Netzhaut je mit einer kegelförmigen Anschwellung, dem Radialfaserkegel (Fig. 142). Die Basen dieser Kegel entsprechen der erwähnten Membrana limitans interna und stellen ihn dadurch her, daß die basalen Flächen sich zu einem Mosaik dicht aneinanderschließen. Letztere sind randwärts durch kutikulare Säume verdickt und vom Glaskörper abgegrenzt. Die Säulen der Kegel ziehen durch die Nervenfaser-, Ganglienzellen- und innere retikuläre Schicht, entsenden im Gebiet der inneren Körner nach verschiedenen Richtungen zarte faserige und plattenförmige Fortsätze und lösen sich in der äußeren Körnerschicht in feine Fasern und Streifen auf, um sich mit der siebförmig durchlöcherten Membrana

limitans externa, auch einem Erzeugnisse der Säulen, zu verbinden (Fig. 143, 144). Letztere selbst entsendet an ihrer Außenfläche wieder zahlreiche feine Fortsätze zwischen die Basen der Stäbchen und Zapfen, sogenannte Faserkörbe. In der inneren Körnerschicht trägt jede Radialfaser, die also die Bedeutung einer Neurogliazelle besitzt, einen Kern. Die Radialfasern sind in den peripheren

Fig. 143.

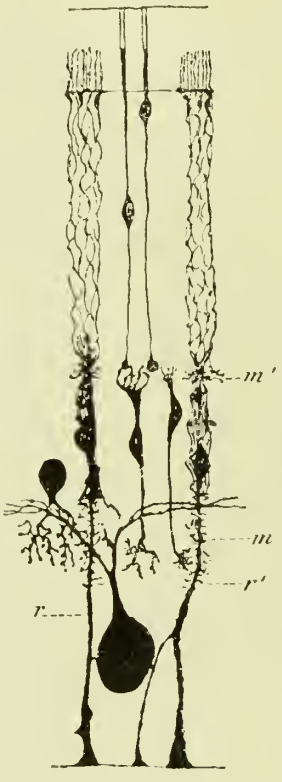

Fig. 144.

Fig. 143. **Äußerer Teil zweier Radialfasern der menschlichen Retina.** (M. Schultze.) 1000:1.

a Faserkörbe (Nadeln) um die Basen der Stäbchen und Zapfen; *b* Membrana limitans externa; *c* Fachwerk der Faserausstrahlungen im Gebiet der äußeren Körnerschicht; *d* äußere retikuläre Schicht, in welcher der Durchtritt der Radialfasern nicht zu erkennen ist (es scheint vielmehr fälschlich eine Verschmelzung mit deren Substanz stattzufinden); *e* Kerne der Radialfasern.

Fig. 144. **Radialfasern der Netzhaut durch Chromsilber-Imprägnation dargestellt.**

Teil eines Vertikalschnittes der Netzhaut einer 1 Monat alten Katze. *r*, *r'* Radialfasern; *m* innere retikuläre und *m'* äußere retikuläre Schicht. Es sind auch eine Ganglienzelle, eine amakrine Zelle (= Zelle ohne langen Neurit), zwei bipolare Zellen und zwei Stäbchensehzellen dargestellt.

Teilen der Netzhaut dichter gedrängt als in den zentralen; in der Macula lutea nehmen sie rudimentäre Formen an.

Nachdem so ein Überblick über die Zusammensetzung der Retina gewonnen worden ist, handelt es sich darum, die Eigentümlichkeiten der einzelnen Schichten genauer kennen zu lernen. Da in der Macula lutea ansehnliche Bauverschiedenheiten vorliegen, sind das große perimakuläre und das kleine makuläre Gebiet gesondert zu betrachten.

a. Das perimakuläre Gebiet der Netzhaut.

1. Die Nervenfaserschicht.

Sie besteht aus Bündeln von Axenzylindern, welche durch Gliazellen zusammengehalten werden. Die einzelnen Bündel gehen reichliche geflechtartige Verbindungen untereinander ein (Fig. 145). Nasal von der Papille ist die Ausstrahlung des Geflechtes eine rein radiäre (meridianartige). In der temporalen Hälfte bedingt die Macula lutea eine Störung. Die in den Raum zwischen Papille und Macula ziehenden Bündel, die Maculabündel, sind sehr fein und ziehen teilweise in gerader Richtung lateralwärts. Die oben und unten sich anschließenden Bündel haben zuerst radiären Verlauf, ändern diesen aber bald so, daß die oberen nach unten, die unteren nach oben ziehen. Die den Maculabündeln benachbarten ver-

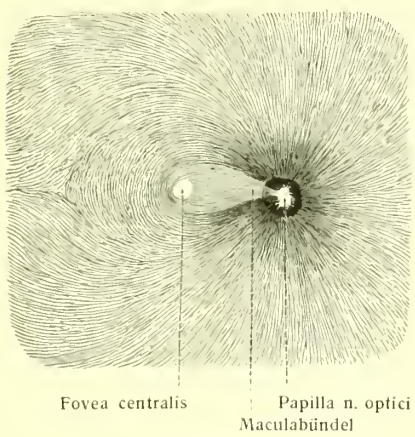

Fig. 145.

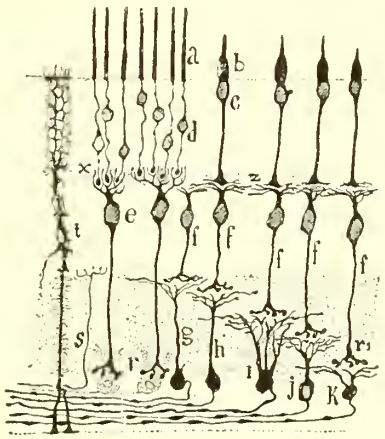

Fig. 146.

Fig. 145. **Ausstrahlung der Sehnervenfasern auf der inneren Oberfläche der Retina.** Flächenansicht. (v. Michel.)

Fig. 146. **Querschnitt durch die Retina eines Säugetieres.** Chromsilber-Imprägnation. (Cajal.)

a Stäbchen; *b* Zapfen; *e* bipolare Stäbchenzellen; *f* bipolare Zapfenzellen; *r* untere Verzweigung der bipolaren Stäbchenzellen; r_1 untere Verzweigung der bipolaren Zapfenzellen; *g, h, i, j, k* Ganglienzellen in verschiedenen Schichten der inneren retikulären Zone sich verzweigend; *x* Kontakt zwischen den Stäbchenfasern und den bipolaren Stäbchenzellen; *z* Kontakt zwischen den Zapfenfasern und den bipolaren Zapfenzellen; *f* Müllersche Zelle; *s* zentrifugale Nervenfaser.

einigen sich dabei bogenförmig, unter reicher Plexusbildung; die übrigen biegen allmählich wieder in radiäre Richtung um (v. Michel). Ein kleines Dreieck, 4 mm lateral von der Fovea gelegen, Trigonum paramaculare, ist ein Ausdruck der drei sich begegnenden Faserrichtungen. In der Fovea centralis fehlt die Nervenfaserlage fast gänzlich, ebenso an der Ora serrata, nachdem die Bündel auf ihrem Weg zu ihr immer feiner geworden sind.

Nach Gudden würde das im Chiasma ungekreuzte Bündel des N. opticus beim Hunde zunächst an die mediale Seite des Opticus gelangen, beim Kaninchen dagegen in seiner lateralen Lage verharren. Nach Ganser verläuft das ungekreuzte Bündel (bei der Katze) durchaus lateral und verbreitet sich in den temporalen zwei Dritteln der Netzhaut. Die Macula lutea scheint teilweise vom gekreuzten Bündel versorgt zu werden (Vossius).

2. Die Ganglienzellenschicht.

Sie ist im größten Teil der Retina einschichtig, in der Nähe der Macula lutea zweischichtig; innerhalb der Macula sind 8—10 Schichten vorhanden, welche am Abhange der Fovea centralis nach und nach sich verringern und im

Fundus foveae ganz fehlen. Die wallartige Anhäufung um die Fovea hängt zusammen mit der Verminderung im Grunde derselben. In den peripheren Teilen der Netzhaut rücken die Zellen weiter auseinander und werden in der Gegend der Ora serrata nur vereinzelt gefunden. Die Zellen sind multipolar, von 10—30 μ Durchmesser; sie entsenden ihren Neuriten in die Nervenfaserschicht, einen oder mehrere Dendriten in die innere, retikuläre Schicht. Die terminale Ausbreitung der Dendriten ist sehr verschiedenartig und wie Untersuchungen an Tieren gezeigt haben, in der Weise geregelt, daß der Fibrillenbusch verschiedener Zellen verschiedene Höhen in der retikulären Schicht erreicht (Fig. 147). Dadurch erfahren die Nervenzellen eine bestimmte Gruppierung. Manche Zellen entwickeln zwei Fibrillenbüsche für zwei verschiedene Etagen; einzelne verästeln sich durch sämtliche Etagen der inneren retikulären Schicht.

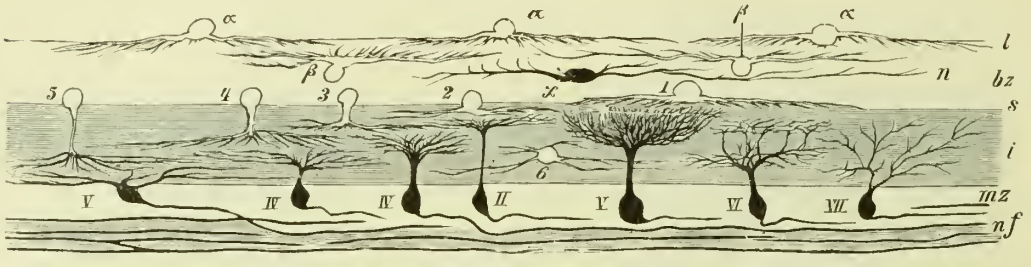

Fig. 147.

Innere Hauptschicht der Netzhaut, mit Weglassung der Bipolarzellen.

l Äußere retikuläre Schicht; *bz* Gegend der Bipolarzellenschicht; *s* Schicht der Spongioblasten mit ihren in verschiedenen Etagen der inneren retikulären Schicht gelegenen Verzweigung; *i* innere retikuläre Schicht; *mz* Ganglienzellenschicht; *nf* Nervenfaserschicht; α, α, α äußere Horizontalzellen; β innere Horizontalzellen der äußeren retikulären Schicht; *x* horizontale Nervenzelle mit dem Neuriten *n*.

1—5 Spongioblasten mit ihrer in verschiedenen Etagen der inneren retikulären Schicht gelegenen Verzweigung; 6 verästelte Horizontalzelle im Innern der inneren retikulären Schicht; *I—V* Ganglienzellen des Ganglion n. optici mit der in verschiedenen Etagen der inneren retikulären Schicht gelegenen Dendriten-Verzweigung und dem in die Nervenfaserschicht ziehenden Neuriten; *VI* eine Ganglienzelle mit zweifacher Etagenverzweigung; *VII* Ganglienzelle mit einer durch alle Etagen greifenden Verästelung.

In der Macula lutea sind die Nervenzellen mehr spindelförmig, dem Neuriten steht nur ein Dendrit gegenüber.

3. Die innere retikuläre Schicht.

Bei schwächeren Vergrößerungen feinkörnig erscheinend und darum auch innere granulierte und molekulare Schicht genannt, zeigt sie sich nach Behandlung mit geeigneten Methoden vor allem zusammengesetzt aus einer außerordentlich reichen Verästelung von Dendriten und Neuriten verschiedenartiger Nervenzellen (Fig. 147, i). Hierzu gesellt sich ein feines Gerüst aus Keratin (Kühne, Kuhnt). Ihr selbst zugehörige Nervenzellen sind selten; doch finden sich in ihr zerstreut wirkliche Nervenzellen mit vorwiegend horizontaler Verästelung. Im größten Teil der Retina 40 μ dick, mißt sie an der Ora serrata 30—35 μ.

Was das Horngerüst betrifft, so sind die Meinungen hierüber geteilt. Merkwürdigerweise nämlich dringen auch von der äußeren Grenze der inneren retikulären Schicht Fibrillenbüsche bis zu denselben Etagen vor, welche von innen her die Fibrillenbüsche der Ganglienzellenschicht erreichten.

So treffen sich zwei Fibrillenbüsche von entgegengesetzten Richtungen in den einzelnen Etagen der inneren retikulären Schicht, wie zwei von verschiedenen

Seiten aufeinanderstoßende Baumkronen. Nach Cajal, der dies Verhältnis entdeckte, rühren auch die äußeren Fibrillenbüsche von Nervenzellen, den Spongioblasten (M. Schultze), her und sind also nervöser Natur, was durch den Nachweis von Neurofibrillen gesichert erscheint (Cajal, Internat. Monatsschrift f. Anat. u. Phys. Bd. XXI, 1905).

Schon durch die dichte Lagerung der verschiedenen Fibrillenbüsche wird der Raum der inneren retikulären Schicht fast ganz absorbiert. Hierzu kommen noch Endbäumchen anderer Art (s. 4.), durchziehende Fasern, Blutgefäße. Es bedarf nur noch einer geringen Menge von Serum, um die minimalen Lücken zu füllen.

4. Die innere Körnerschicht. Fig. 142, 147, 151.

Sie besteht vor allem aus bipolaren Nervenzellen, deren Gesamtheit auch Ganglion retinae genannt wird, während die bei 2. betrachtete Ganglienzellenschicht den Namen Ganglion nervi optici führt. Jene bipolaren Nervenzellen liegen in mehreren Schichten, die tiefste Lage ist die Spongioblastenschicht von Max Schultze. Die Zellen dieser letzteren Lage nehmen Farbstoffe begieriger auf und entsenden nur einen Fortsatz; diese Zellen werden darum auch amakrine Zellen genannt; der Fortsatz zieht in die innere retikuläre Schicht, wie bereits bei 3. erwähnt, und entwickelt in derselben einen Fibrillenbusch.

Die übrigen Zellen, Bipolarzellen genannt, senden von entgegengesetzten Polen je einen Fortsatz aus, von welchen der äußere, einem Dendriten entsprechende, seinen terminalen Fibrillenbusch in der folgenden Schicht, der äußeren retikulären Schicht, entwickelt, während der innere, einem Neuriten entsprechende Fortsatz in die innere retikuläre Schicht eindringt und wiederum die merkwürdige Erscheinung zeigt, sein Endbäumchen in wechselnden Etagen der inneren retikulären Schicht zu entwickeln und dadurch mit dem Zellkörper oder der Dendritenverästelung der Zellen der Ganglienzellenschicht in Berührung zu treten (Cajal).

Der Zellkörper aller dieser bipolaren Nervenzellen ist sehr gering entwickelt; der kerntragende Teil wird durch den Kern daher stark aufgetrieben.

Die innere Körnerschicht enthält ferner noch durchtretende Axenzylinder und Endbäumchen von zentralen Fernzellen.

In der inneren Körnerschicht liegen noch die kerntragenden Teile der Müllerschen Stützfasern.

5. Die äußere retikuläre Schicht (Zwischenkörnerschicht) Fig. 142, 151.

Sie bildet eine schmale Lage scheinbar granulierter Substanz, besteht indessen, ähnlich der Schicht 3, vor allem aus den überaus reichen Verzweigungen von Nervenzellen und vielleicht auch von Neurogliazellen. Was erstere betrifft, so finden hier die zahllosen äußeren Endbäumchen der Bipolarzellen von Schicht 4 ihre Lagerstätte; ferner die inneren Enden der Elemente der Neuroepithelschicht. Drittens enthält die Schicht Endbäumchen zentraler Fernzellen. Endlich haben in ihr zahlreiche eigene Zellen mit ausgedehnten horizontalen Endausbreitungen ihren Platz, in der Weise, daß äußere und innere horizontale Fibrillenbüsche unterschieden werden können.

6. Schicht der Sehzellen. Fig. 142, 148, 151.

Die Kerne der Sehzellen bilden eine zusammenhängende Lage, die äußere Körnerschicht, welche durch die Membrana limitans externa von der kern-

freien Zone getrennt wird. Letztere enthält die zu stäbchen- und zapfenförmigen Gebilden umgewandelten Außenteile der Sehzellen.

Stäbchen und Zapfen bilden die Außenteile der Sehzellen. Erstere sind in überwiegender Anzahl vorhanden und haben eine größere Länge als die Zapfen. Im ganzen also wird durch diese Anordnung zunächst eine in zwei verschiedenen Höhen liegende Ausbreitung von Endapparaten hervorgebracht

α) Die Stäbchen-Sehzellen, Lichtzellen. Fig. 148, 151.

Jede Stäbchen-Sehzelle besteht aus einem Stäbchen, einer Stäbchenfaser und einem Stäbchenkorn.

Die Stäbchen der menschlichen Netzhaut sind zylindrische Gebilde von etwa 60 μ Länge, 2 μ Dicke und bestehen aus einem Außenglied und einem Innenglied.

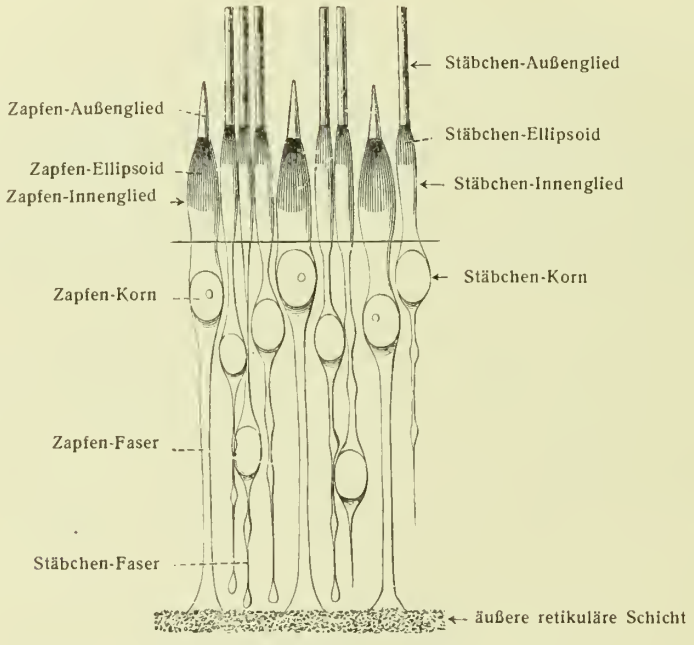

Fig. 148.

Stäbchen- und Zapfen-Sehzellen. Schematisch. (M. Schultze.) 800:1.

Das Außenglied ist zylindrisch, stark glänzend, doppeltbrechend, in Karmin nicht färbbar. Das Innenglied ist feinkörnig, färbt sich in Karmin, ist einfach lichtbrechend und leicht spindelförmig. Das Außenglied entspricht einem Kutikulargebilde, das Innenglied dem peripheren protoplasmatischen Teil einer Epithelzelle. Die Basis des Außengliedes erscheint geradlinig abgeschnitten, das periphere Ende dagegen kuppelförmig gewölbt oder treppenförmig abgestuft. Mit starker Vergrößerung läßt sich eine etwas spiralig gedrehte Längsstreifung erkennen, vielleicht der Ausdruck der Anlagerung der Fortsätze der Pigment-Epithelzellen Wichtiger ist eine feine Querstreifung. Sie ist der Ausdruck einer Zusammensetzung des Außengliedes aus einer großen Anzahl übereinander geschichteter kreisförmiger Plättchen von 0,6 μ Höhe, welche durch ein Bindemittel zusammengehalten werden. Die Außenglieder der Stäbchen besitzen ferner eine zarte, strukturlose Hülle aus Neurokeratin. Die von ihr eingeschlossene Substanz färbt sich in Osmiumsäure grünschwarz oder grüngrau, während das Nervenmark braunschwarz gefärbt wird. Kühne nannte daher jene Substanz Myeloid. An den Stäbchen-Außengliedern haftet ferner der Sehpurpur (S. 124); er fehlt daher jenen Stellen, welche nur Zapfen besitzen: der Fovea centralis. Die Innensubstanz des Außengliedes ist weicher als die Rindensubstanz; dieser Umstand bedingt den Anschein eines axialen Fadens, des sogenannten Ritterschen Fadens. Die Zusammensetzung des Außengliedes aus Scheibchen ist zwar zunächst der Ausdruck

einer schichtenweisen kutikularen Auflagerung; aber ihre Bedeutung beruht darauf, daß die vorhandene Schichtung den auftreffenden Lichtstrahlen einen größeren Widerstand entgegenstellt. Würde ein Lichtstrahl am Endpunkt überhaupt keinen Widerstand finden, sondern unverändert durchtreten, so wäre er ohne Wirkung; der ihm entgegengesetzte Widerstand erst bedingt die Möglichkeit einer Funktion (Rauber).

Die Innenglieder der Stäbchen sind häufig längsgestreift; dies wird bedingt durch die Anlagerung der Faserkörbe der Limitans externa. Im äußeren Teil des Innengliedes befindet sich ein linsenförmiges Gebilde, welches eine faserige Struktur besitzt; man nennt es den Fadenapparat oder das Stäbchen-Ellipsoid. Es ist bei den meisten Wirbeltieren nachgewiesen.

Die Stäbchenfasern haben Neigung zur Varikositätenbildung und sitzen der äußeren retikulären Schicht mit einer kleinen keulenförmigen Anschwellung auf, die nur wenig in sie hineinragt. An irgend einer Stelle ihres Verlaufes wird die Stäbchenfaser durch ein Stäbchenkorn unterbrochen. Bald liegt das Korn in der Nähe der Limitans externa, bald näher der äußeren retikulären Schicht. Das Stäbchenkorn besteht fast ganz aus einem ellipsoidischen Kern von 6—7 μ Länge und querer Bänderung (Henle). Die Pole sind immer von einer dunkelgefärbten Substanz eingenommen, die hellen Bänder können einfach oder mehrfach, auch gebogen sein. Fig. 149.

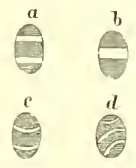

Fig. 149.

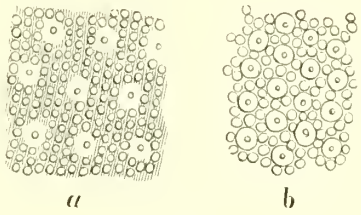

Fig. 150.

Fig. 149. **Kerne der Stäbchen-Sehzellen.** 1000:1. Mit Querstreifen.
a, *b* von der Katze; *c*, *d* vom Kalbe.

Fig. 150. **Ansicht der Außenfläche der Netzhaut des Menschen nach Entfernung des Pigmentepithels.** (M. Schultze.) 800:1.
a Anordnung der Stäbchen (einfache kleine Kreise) und Zapfen (Doppelkreise) in den meisten Teilen der Netzhaut;
b Anordnung in der Umgebung der Macula lutea.

Das Innenglied des Stäbchens wird von der Stäbchenfaser durch die Limitans externa nicht etwa getrennt, sondern letztere besitzt so viele Löcher, als Stäbchen und Zapfen vorhanden sind; durch diese treten beide Abschnitte der Zelle je miteinander in Verbindung.

β) Die Zapfen-Sehzellen, Farbenzellen. Fig. 148, 151.

Sie bestehen aus dem Zapfen, der Zapfenfaser und dem Zapfenkorn.

Die Zapfen besitzen ein stark lichtbrechendes Außenglied (Zapfenstäbchen) und ein blasses weiches Innenglied (Zapfenkörper). Das Außenglied ist kegelförmig, kürzer als das der Stäbchen und ohne Sehpurpur. Das Innenglied ist 6—7 μ dick, bauchig aufgetrieben und reicht nicht so weit nach außen, als das Innenglied der Stäbchen. Es enthält im peripheren Teil das Zapfen-Ellipsoid, welches beim Menschen ähnlich dem Fadenapparate der Stäbchen beschaffen ist und den größeren Teil des Zapfenkörpers ausfüllt. Das Außenglied der Zapfen besteht aus quer übereinander liegenden Scheibchen und ist von einer Keratinhülle umgeben. Dem Menschen und den meisten Säugetieren fehlen dagegen die bei den übrigen Wirbeltieren weit verbreiteten farblosen oder farbigen Kugeln im Innengliede der Zapfen. So kommen besonders bei den Vögeln und Reptilien neben farblosen Kugeln rubinrote, orangefarbene, gelbe, gelbbraune, grüne, blaßblaue vor; sie füllen die Spitze des Innengliedes vollständig aus.

Bei den Fröschen sind die Zapfen auffallend klein, sehr groß bei den Fischen, schlank und stäbchenähnlich bei Reptilien und Vögeln. Bei Reptilien und Vögeln überwiegen die Zapfen an Zahl. Beim Menschen liegen im größeren Teil der Netzhaut je drei bis vier Stäbchen in der Verbindungslinie zwischen den zwei nächsten Zapfen. In der Nähe der Macula lutea aber rücken die Zapfen näher zusammen, so daß je ein Zapfen von einem einfachen Kreise von Stäbchen umgeben wird (Fig. 150). In der Macula lutea selbst sind nur Zapfen vorhanden. Die Gesamtzahl der Zapfen beträgt in der

menschlichen Retina etwa 3360000 und übertrifft die Zahl der Sehnervenfasern weit; die Zahl der Stäbchen ist auf 75 Millionen veranschlagt worden.

Die Zapfenkörner liegen überall, mit Ausnahme der Macula lutea, der Membrana limitans externa dicht an, welche hier je durchlocht ist. Der Kern des Kornes ist groß und ellipsoidisch, ohne Bänder, mit einem Kernkörperchen versehen. Die vom Korn ausgehende Zapfenfaser ist verhältnismäßig breit, längsstreifig, läuft radiär nach innen und setzt sich mit einem kegelförmigen ramifizierten Aufsatzstücke in die äußere retikuläre Schicht fest.

Zapfenkörner und Stäbchenkörner bilden zusammen die beim Menschen 50 bis 60 μ dicke äußere Körnerschicht; die Zapfenkörner nehmen hierin die äußere Lage ein.

Außer den früher erwähnten Veränderungen des Pigmentepithels ist an Fröschen und Fischen folgende Veränderung der Zapfen durch Licht festgestellt worden. Die Innenglieder derselben verkürzen und verdicken sich durch Licht; sie verlängern und verdünnen sich im Dunkeln.

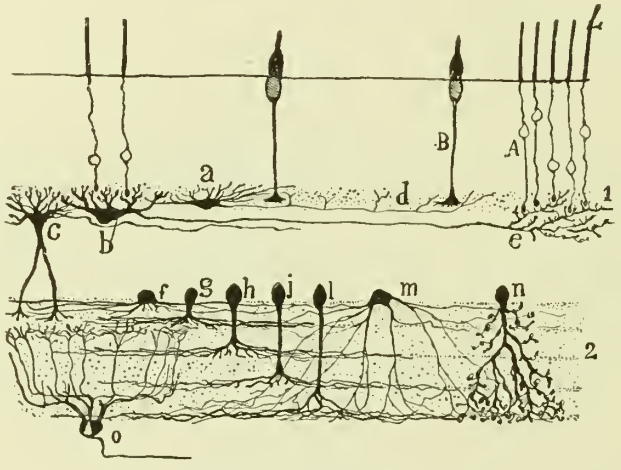

Fig. 151.

Senkrechter Schnitt durch die Netzhaut eines Säugetieres. (Cajal.)
A äußere Körner oder Körper der Stäbchen; *B* Körper der Zapfen.
a äußere oder kleine Horizontalzelle; *b* innere oder große Horizontalzelle; *c* innere Horizontalzelle mit absteigenden Protoplasmaästen; *d*, *e* abgeplattete Verzweigungen der Zellen *a* und *b*; *f*, *g*, *h*, *j*, *l* Spongioblasten, die sich in verschiedenen Höhen der inneren retikulären Schicht verzweigen; *m*, *n* diffuse Spongioblasten; *o* Ganglienzelle, die sich in der zweiten Schicht verästelt. 1 äußere retikuläre Schicht; 2 innere retikuläre Schicht.

Dies findet statt, selbst wenn das Licht nicht das Auge selbst, sondern das andere Auge oder die Körperoberfläche trifft; dasselbe gilt von den Veränderungen des Pigmentepithels. Beide Bewegungen werden durch den Sehnerven vermittelt, welcher also auch zentrifugale Funktionen hat. Wird das Gehirn abgetrennt, so wirkt das Licht nur noch auf die unmittelbar beleuchtete Netzhaut (Engelmann). Da die Zapfen des Sehpurpurs entbehren und da ferner auch im Licht gebleichte Netzhäute noch Lichtempfindung vermitteln, so kann der Farbstoff nicht das Sehen bedingen; er scheint dagegen die Erregbarkeit der Stäbchen zu erhöhen. Daß das Sehen auf ähnlichen photochemischen Veränderungen der Stäbchen und Zapfen beruht, ist dabei immer noch möglich; die betreffenden Stoffe können farblos oder sehr vergängliche Farbstoffe sein.

Aus dem Fehlen der Zapfen bei den Nachttieren (Eule, Fledermaus), ebenso aus der Abnahme des Farbensinnes in den peripheren Zonen der Netzhaut folgert man, daß die Zapfen die farbenempfindlichen Netzhautelemente sind, während die Stäbchen Intensitäten zu unterscheiden vermögen. Raumsinn kommt beiden Elementen zu.

Gebiet der Ora serrata. Fig. 113.

Der Übergang der Pars optica in die Pars ciliaris retinae erfolgt an der Ora serrata mit rascher Dickenabnahme, in einer Abdachung von etwa 45°, wenn auch manche Schichten schon hinter der Ora serrata geschwunden sind. Opticusfasern und Ganglienzellen werden zuerst selten und fehlen endlich ganz. Von den Seh-

zellen verschwinden früher die Stäbchensehzellen, während die Zapfensehzellen zumeist noch erhalten sind, aber rudimentäre Formen annehmen. Sodann verliert sich die äußere retikuläre Schicht, so daß äußere und innere Körnerschicht zusammenfließen. Endlich hört auch die innere retikuläre Schicht auf. Um so reicher sind die Müllerschen Stützfasern vorhanden, wodurch die äußerste Grenze der Pars optica ein festeres Gefüge erhält.

Siehe auch unten: Linse.

b. Das makuläre Gebiet der Netzhaut.

Die gelbe Färbung der Macula lutea rührt von einem diffusen gelben Farbstoffe her, welcher alle vor den Sehzellen gelegenen Netzhautschichten der Macula durchtränkt, den Sehzellen aber fehlt: er fehlt darum auch dem Grunde der Fovea centralis.

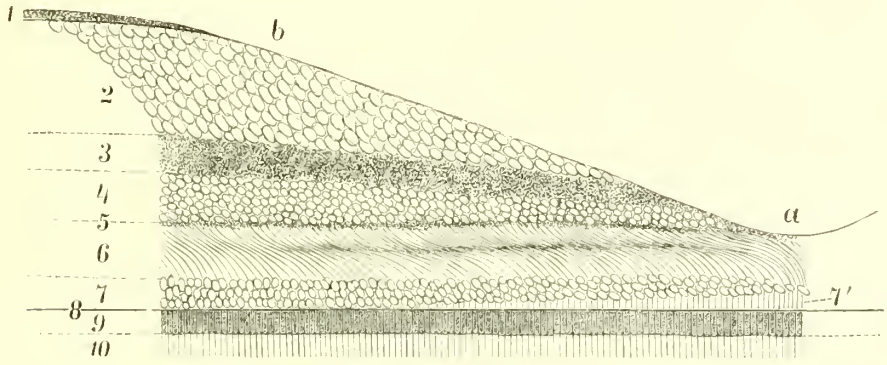

Fig. 152.

Durchschnitt durch die Macula lutea und Fovea centralis des Menschen.
(Nach einem Präparate von Kuhnt entworfen.) Halbschematisch.
a Fundus foveae; *b* Abhang der Macula lutea nach der Fovea zu. 1 Nervenfaserschicht; 2 Ganglienzellenschicht; 3 innere retikuläre Schicht; 4 Körnerschicht; 5 äußere retikuläre Schicht; 6 äußere Faserschicht von Henle, bestehend aus den gebogenen Zapfenfasern; 7 Schicht der Zapfenkörner (äußere Körnerschicht); 7' kernfreie Zone zwischen Zapfenkernen und Membrana limitans externa (8); 9 Innenglieder der Zapfen-Sehzellen; 10 deren Außenglieder.

Über den Bau des makulären Teiles der Netzhaut orientiert Fig. 152. Die Verdickung des peripheren Teiles der Macula beruht vorzugsweise auf einer mächtigen Zunahme und Zusammendrängung der Nervenzellen. Gegen den Grund der Fovea centralis hin hört dagegen zuerst die Nervenfaserschicht, sodann die Schicht der Ganglienzellen und die innere retikuläre Schicht, endlich die innere Körnerschicht und äußere retikuläre Schicht auf. Im Grunde der Fovea sind demnach nur die Sehzellen-Bestandteile, und zwar die Zapfensehzellen vorhanden. Nur eine sehr dünne Schicht fein retikulierter Substanz deckt noch die Zapfenfaserlage; er entspricht einem Rest der beiden retikulären Schichten.

Der Fundus foveae ist von ovaler Form und mißt in horizontaler Richtung 0,2, in vertikaler nur 0,15 mm. Im tiefsten Grunde liegen die Zapfenkörner nur in einfacher Lage; die Retina hat hier nur 80 μ Dicke.

Die Zapfen der Macula gestalten sich in der Weise um, daß sie, während anfänglich ihr Innenglied noch 4—5 μ dick ist, alsbald zu schlanken Gebilden von 60—75 μ Länge und 2—2,5 μ Dicke werden. Innerhalb der gefäßfreien Strecke kommen etwa 13000 Zapfen vor (Becker). Die Körner der Zapfen-Sehzellen

liegen nicht unmittelbar an der Innenfläche der Membrana limitans externa, sondern beginnen erst in 12 μ Abstand; sie finden nicht in einfacher Schicht Platz, sondern liegen in 3—4 Schichten übereinander. Eigentümlich ist der Verlauf der langen Zapfenfasern. Sie ziehen im allgemeinen radiär nach außen, um zu ihren peripheren Verbindungen zu kommen. So entsteht eine mächtige äußere Faserschicht (Henle), deren Dicke bis 170 μ beträgt.

Ein gelber Fleck mit Fovea centralis kommt nur noch den Affen zu, eine nicht pigmentierte Area centralis aber wahrscheinlich allen Säugetieren. Den Vögeln fehlt die Fovea nicht, sie soll sogar bei manchen Arten doppelt sein. Auch bei Reptilien, Amphibien und Fischen ist sie gefunden worden.

Die Ausbildung einer Fovea centralis entspricht der Aufgabe, den in das Auge eingetretenen Lichtstrahlen an einer geeigneten Stelle der Netzhaut möglichst ungehinderten Zutritt zu den reizaufnehmenden Elementen, d. h. zu den Sehzellen zu gestatten, um dadurch einen Ort schärfsten Sehens zu gewinnen. Die an der Reizaufnahme nicht beteiligten Schichten der Retina werden von diesem

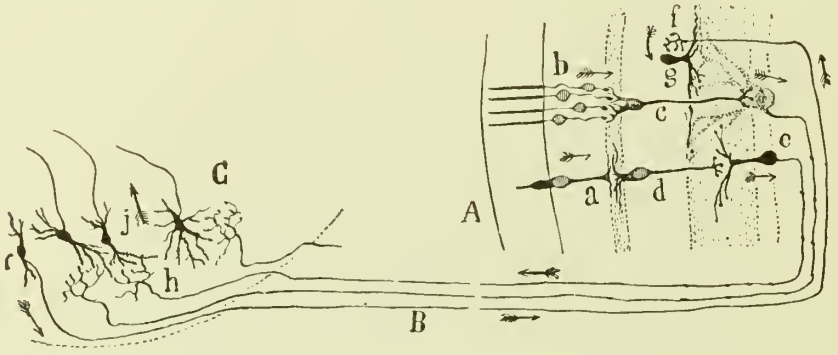

Fig. 153.

Schema der Reizleitung von den Stäbchen und Zapfen bis zu dem Corpus geniculatum laterale. (Cajal.) *A* Retina; *B* N. opticus; *C* Corpus geniculatum lat.; *a* Zapfen; *b* Stäbchen; *c, d* bipolare Zellen; *e* Ganglienzelle; *f* zentrifugale Nervenfaser; *g* Spongioblast; *h* freie Endverzweigungen der in der Retina entsprungenen Nervenfasern; *j* Nervenzellen, deren Dendriten die ankommenden optischen Reize aufnehmen; *r* Zellen, von denen die zentrifugalen Optikusfasern entspringen.

Orte nach Möglichkeit verdrängt und nehmen zur Seite Platz. So entsteht ein dünner Teil der Retina, die Fovea, der von einem dickeren umwallt wird, dem peripheren Teile der Macula lutea. Einzelne Schichten, wie die beiden Ganglienzellenschichten, erfahren noch außerdem eine Vermehrung ihrer Elemente.

Die Reizleitung innerhalb der Netzhaut und von ihr zum Zentralnervensystem. Fig. 153.

Die Sehzellen (Stäbchen- und Zapfensehzellen), welche die Wirkung des Lichtes aufnehmen, können den Riechzellen homologisiert werden. Welches aber die nächste Endigung der Sehzellen sei und in welcher Weise die folgenden Schichten der Netzhaut miteinander in Verbindung treten, darüber haben Chromsilber-Imprägnation und Methylenblaufärbung Aufschluß gegeben. In erster Linie aber sind die wundervollen Arbeiten und Ergebnisse von Ramon y Cajal zu nennen, welche hier bahnbrechend gewirkt haben.

Die Fasern des Opticus nehmen ihren Ursprung zum größten Teil aus den Zellen der Ganglienzellenschicht der Retina, indem die Neuriten jener Ganglienzellen sich in Optikusfasern fortsetzen. Ein zweiter Teil von Optikusfasern aber entspringt außerhalb der Retina, in Zentren, die bereits früher kennen gelernt worden sind. Als solche Zentren kommen vor allem in Betracht der Colliculus superior der Corpora quadrigemina, der Thalamus, das Corpus geniculatum laterale, die Rinde des Cuneus vom Hinterhauptlappen. Letztere Stätte wird als sekundäres Zentrum den vorhergehenden als primären Zentren des Opticus gegenübergestellt.

In welcher Weise ein Teil der in der Retina entsprungenen Opticusfasern im Corpus geniculatum laterale unter Bildung von Endbäumchen um daselbst gelegene Nervenzellen sein Ende findet, wurde Abt. V, S. 193, 270, bereits berücksichtigt. Ein anderer Teil der in der Retina entsprungenen

Fasern endigt in derselben Weise in den oberen Vierhügeln (Cajal, van Gehuchten); d. h. in dem Ganglion opticum entsprungene Fasern senden ihre Neuriten zum oberflächlichen grauen Lager der oberen Vierhügel; hier splittern sie sich je in ein Endbäumchen auf. Letztere stehen mit Nervenzellen des oberen Vierhügels in Kontakt, deren Neuriten sich hier teils auflösen, teils radiär in die tieferen Schichten des oberen Vierhügels gelangen. An welchen von den genannten Orten jedoch die in der inneren Hauptabteilung der Retina endigenden Fremdfasern der letzteren entspringen, bleibt ungewiß.

Über die Bahnen des Opticus im ganzen gibt die Skizze der Fig. 154 Aufschluß, siehe auch Abt. V, Fig. 261.

Die neuesten Erfahrungen über das Chiasma ergeben (Fig. 154—156):

Die Kreuzung der Nn. optici bei Rana ist eine totale; ebenso bei den untersuchten Reptilien und Vögeln. Bei den untersuchten Säugetieren (Ratte, Maus, Kaninchen, Katze, Hund, Affe) und beim Menschen ist die Kreuzung eine partielle. Bei den Nagetieren überwiegt fast ausschließlich das gekreuzte Bündel. Die homolateralen und bilateralen oder bifurkierten Fasern bilden eine unbedeutende Minorität. Dagegen wächst bei der Katze, dem Hunde, dem Affen und noch mehr bei dem Menschen die direkte oder homolaterale Bahn ganz beträchtlich und steigt bis auf ein Drittel oder noch mehr der gekreuzten Fasern. (Cajal, 1899.)

An das Vorhandensein der optischen Kreuzung knüpft Cajal weitgehende Schlüsse über die Nervenkreuzungen im ganzen. Die optische Kreuzung ist ihm die ursprünglich allein vorhandene; aber sie hatte nach C. die Kreuzung der motorischen Bahn zur Folge, auf dem Wege ökonomischer Anpassungen, zwecks Ausgleiches jener Kreuzungen, um solche motorische Reaktionen und Abwehrbewegungen zu ermöglichen, welche der Seite des peripheren Reizes entsprechen. Eine entsprechende Anpassung durch Kreuzung hat nach Cajal auch in den Bahnen des Tast- und Muskelsinnes und vielleicht in den Bahnen des Gehöres statt.

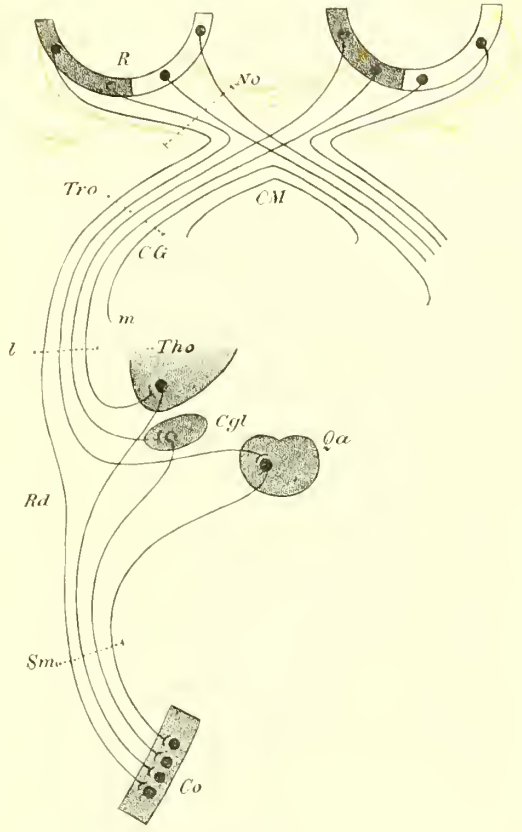

Fig. 154.

Schema des zentralen Sehapparates.

(H. Obersteiner, 1896, mit einigen Ergänzungen.)

R Netzhaut, dunkel, soweit sie von der linken, hell, soweit sie von der rechten Hemisphäre versorgt wird; *No* Nervus opticus; *Ch* Chiasma; *Tro* Tractus opticus; *CM* Meynertsche Kommissur; *CG* Gudden sche Kommissur; *l* laterale Tractuswurzel; *m* mediale Tractuswurzel; *Tho* Thalamus; *Cgl* Corpus geniculatum laterale; *Qa* obere Vierhügel; *Rd* direkte kortikale Traktuswurzel; *Sm* sagittales Marklager des Occipitallappens; *Co* Hinterhauptrinde; *rp* retinopetale Fasern.

Es gibt noch eine zweite Möglichkeit, sämtliche Kreuzungen zu erklären. Sie bezieht sich auf die frühzeitig hervortretende Verwandtschaft beider Körperhälften aller Bilaterien. Diese Verwandtschaft, die man Antimero-Tropismus nennen kann, bedingt es, daß eine Körperhälfte die andere, und nur teilweise jede Körperhälfte auch sich selbst versorgt Ohne nervöse Kreuzungen würden sich beide Körperhälften wie zwei äußerlich aneinander geschmiedete fremde Ganze verhalten.

In jedem Tractus opticus gibt es direkte (homolaterale) Optikusfasern, gekreuzte Optikusfasern; darunter Pupillarfasern, welche aus der Retina kommen und, durch Verbindung mit dem gemeinsamen Okulomotoriuszentrum, zur Erzeugung des Pupillarreflexes bestimmt sind; ferner zentrifugale Fasern (Cajal, Dogiel), welche in den optischen Zentren entspringen und dazu dienen, auf das Auge irgend einen, vielleicht für die leitende Funktion der Retina notwendigen Einfluß auszuüben, sofern nicht einfach sensible Elemente der Retina in ihnen zu erblicken sind; sodann das Makulabündel, in ein gekreuztes und ein direktes geteilt, und in der Macula lutea entspringend; endlich Fasern, welche beide Retinae kommissurenhaft miteinander zu verbinden scheinen.

Zweifelhaft ist es noch, ob vom Tractus opticus unmittelbar ein Bündel zum Hinterhauptlappen des Endhirnes verläuft (direkte Rindenwurzel des Tractus von Gudden).

Gefäße der Netzhaut. Siehe unten: Gefäße des Augapfels, S. 143.

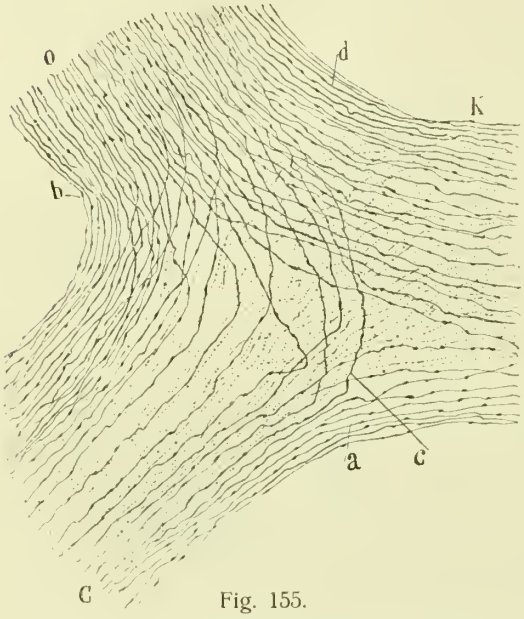

Fig. 155.

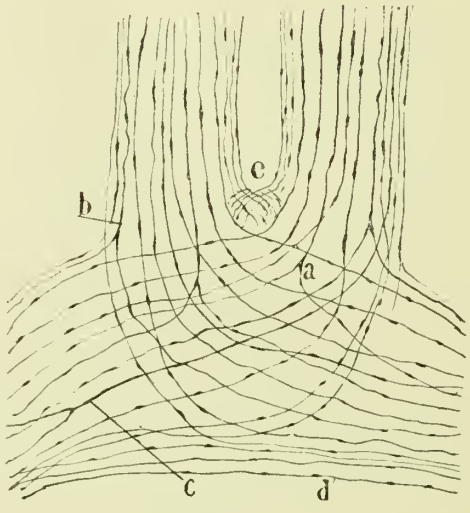

Fig. 156.

Fig. 155. **Ein Stück des Chiasma opticum einer 8 Tage alten Katze.** (Chromsilber-Imprägnation.) *O* N. opticus; *C* Tractus opticus; *d* gekreuzte optische Fasern; *b* äußere homolaterale Fasern; *c* hintere homolaterale Fasern; *a* Fasern der Guddenschen Kommissur; *K* vorderer Teil des Chiasma (mit interretinalen Kommissurenfasern?). Die punktierten Linien sind gekreuzte optische Fasern des N. opticus der anderen Seite. (Cajal, 1899.)

Fig. 156. **Schema des Chiasma eines Kaninchens.** (Vitale Methylenblaufärbung.) *a*, *b* bifurkierte optische Fasern; *c* eine Faser, deren zwei Teilungsäste zum Tractus opticus der entgegengesetzten Seite ziehen; *d* Fasern der Guddenschen Kommissur; *e* innere Fasern der Sehnerven, welche sich in schrägem und etwas vertikalem Verlauf kreuzen und dadurch quergeschnitten scheinen. Man sieht, daß die große Mehrzahl der Optikusfasern gekreuzt ist; die homolateralen Fasern erscheinen in dem Methylenblaupräparat nicht deutlich. (Cajal, 1899.)

6. Die Linse, Lens crystallina. Fig. 157—162, 164—166.

Die Linse, Krystallinse, hat die Form einer bikonvexen Linse von kreisförmigem Umrisse. Man unterscheidet an ihr die (schwächer gekrümmte) vordere Fläche, Facies ant. lentis, die (stärker gekrümmte) hintere Fläche, Facies post. lentis, den Aequator, Aequator lentis; ferner den vorderen Pol, Polus ant. lentis, und den hinteren Pol, Polus post. lentis. Zwischen beiden verläuft die Linsenaxe, Axis lentis.

Fig. 157.

Seitliche Ansicht menschlicher Linsen in verschiedenen Altersstufen.

a vom Neugeborenen; *b* vom Erwachsenen; *c* im Alter. Die vordere Fläche ist in allen drei Figuren nach links gerichtet.

Die Axe beträgt 4 mm, der Durchmesser am Aequator 9—10 mm. Der Krümmungsradius der vorderen Fläche ist gleich 8,3—10 mm, derjenige der hinteren Fläche 6,5 mm. Bei der Akkomodation für die Nähe nimmt die Dicke der Linse zu, besonders unter Verstärkung der vorderen Krümmung. Beide Krümmungsflächen sind nicht genau sphärisch; die vordere nähert sich einer Ellipse, die hintere einer Parabel.

Der Brechungsindex beträgt 1,44—1,45 (Helmholtz). Sie gehört zu den doppelt lichtbrechenden Körpern. Die kindliche Linse ist stärker gekrümmt als die des Erwachsenen; in höherem Alter nimmt die Abplattung noch zu; siehe Fig. 157.

Die Linse liegt zwischen der Iris und dem Glaskörper. Ihre vordere Fläche nimmt mit ihrem Mittelteil die Pupille ein; sie schmiegt sich mit der darauf folgenden Zone der Pupillarzone der Iris an, während der Randteil der Vorderfläche sich von der Iris entfernt und mit dieser sowie mit dem Corpus ciliare die hintere Augenkammer, Camera posterior, begrenzt. Fig. 113.

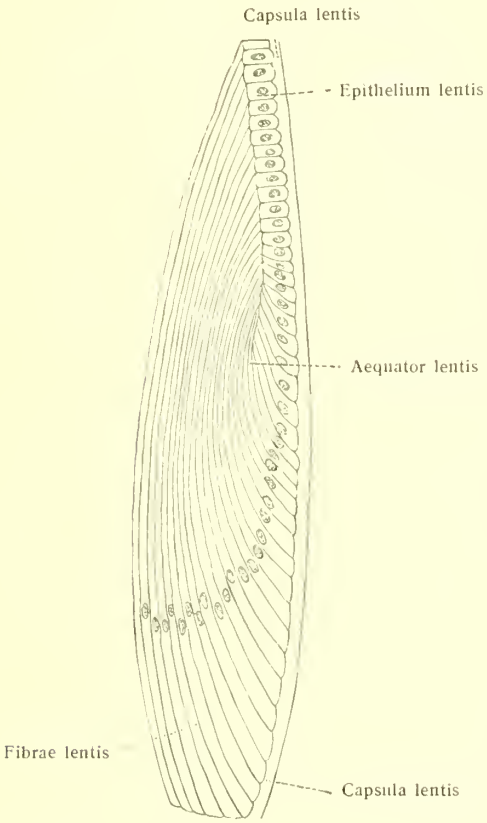

Fig. 158.

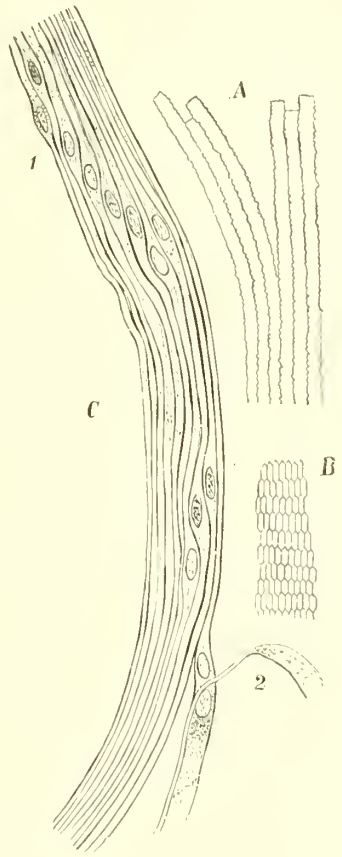

Fig. 159.

Fig. 158. **Meridionalschnitt durch den Linsenrand vom Kaninchen.** (Babuchin.)

Fig. 159. **Linsenfasern.** 350:1.

A Linsenfasern des Ochsen mit zackigen Rändern (Kölliker). *B* Querschnitt der Linsenfasern des Menschen (Kölliker). *C* Fasern der Äquatorialgegend der menschlichen Linse (Henle).
Die Mehrzahl der Fasern in Kantenansicht; nur bei 2 und in *A* Flächenansicht; bei 1 Kerne der Linsenfasern.

Die hintere Fläche der Linse ruht in einer entsprechenden Vertiefung, Fossa hyaloidea, der vorderen Fläche des Glaskörpers. Der Linsenrand steht durch das zarte Aufhängeband der Linse, die Zonula ciliaris, mit dem Corpus ciliare in Verbindung, dessen Kuppe den Linsenrand nicht erreicht. Fig. 166.

Die Substanz der Linse ist im lebenden Auge wasserklar, bei jugendlichen Individuen farblos, im späteren Alter leicht gelblich. Sie enthält gegen 60 Proz. Wasser und 35 Proz. Albuminstoffe. Eine Kapsel, Capsula lentis, umschließt die Linsensubstanz, Substantia lentis, an welcher man der Festigkeit nach eine Substantia corticalis und einen Nucleus lentis unterscheidet, welche beide unmerklich ineinander übergehen.

Nach dem Tode trübt sich die Linse, zuerst ihr Kern.

Histologisch zeigt die Linse drei verschiedene Bestandteile (Fig. 158, 159):

1. die Linsenkapsel, Capsula lentis;
2. das Linsenepithel, Epithelium lentis,
3. die Linsenfasern, Fibrae lentis, welche die morphologische Bedeutung eines Epithels haben.

1. Die Linsenkapsel ist eine glashelle Haut, welche die Linsensubstanz allseitig umschließt und an der vorderen Fläche 10–15 μ Dicke besitzt. Randwärts nimmt die Dicke ab und verdünnt sich auf der hinteren Fläche sowie am hinteren Pol auf 5—7 μ.

Ausgeschnittene Stücke der Kapsel rollen sich infolge starker Elastizität nach außen um. In chemischer Hinsicht gehört die Kapsel weder der leimgebenden, noch der elastischen Substanz des Bindegewebes an, indem sie konzentrierten Säuren nur in geringem Grade widersteht, durch Kochen im Wasser zwar gelöst wird, aber beim Erkalten nicht erstarrt; sie löst sich ferner in Trypsin. Am nächsten verwandt ist sie dem Sarkolemma und den Membranae propriae der Drüsen. Durchschnitte durch die Kapsel lassen bei starker Vergrößerung eine feine, der Oberfläche parallele Streifung erkennen. Letztere entspricht einer Zusammensetzung aus einzelnen Lamellen, in welche die Kapsel sich zerlegen läßt (Berger). Die Kapsel ist ihrer ersten Anlage nach ein rein kutikulares Gebilde; in späterer Zeit nehmen vielleicht bindegewebige Elemente an ihrem Aufbau vorübergehend teil (siehe auch unten).

2. Das Linsenepithel (Fig. 158) besteht aus einer einschichtigen Lage von Zellen, welche bei Kindern niedrig zylindrisch, bei Erwachsenen abgeplattet sind. Die Epithelzellen sind von der Kapsel durch eine dünne subkapsuläre Eiweißschicht geschieden, welche auch der hinteren Kapselwand aufliegt. Randwärts werden die Zellen höher und gehen endlich in Linsenfasern über.

3. Die Linsenfasern (Fig. 159) sind sechsseitige bandförmige Zellen von verschiedener Länge, 7—12 μ Breite, 2,5—5,5 μ Dicke. Der Kern ist oval, granuliert, mit Kernkörperchen versehen, liegt etwa in der Mitte der Zellenlänge und fehlt nur den zentralen Linsenfasern.

Breite und Dicke der Linsenfasern nehmen von den peripheren Schichten nach dem Linsenkern ab. An der Kernstelle ist die Zelle aufgetrieben. Der weiche Inhalt der Linsenfasern geht in eine dichtere Rindenschicht allmählich über. Wird der Inhalt ausgepreßt, so bleibt die Rindenschicht als Linsenröhre zurück. Die Kanten der Linsenfasern sind rauh, mit feinen Zacken besetzt, welche den Stacheln der Oberhautzellen entsprechen: in der Tat ist die Linse ihrer Herkunft nach ein Oberhautgebilde, ihre Zellen sind modifizierte Epidermiszellen. Die Linsenfasern sind unter sich durch eine Kittsubstanz verbunden, welche durch Kochen, Maceration in Säuren usw. gelockert wird, so daß nunmehr die Fasern isoliert werden könnnen. Zwischen den beiden Flächen der Linsenfasern ist der Zusammenhang lockerer als an den scharfen Kanten: die Fasern trennen sich daher leichter in der Richtung der Breitseiten. So kommt es, daß die Linse nach vorausgegangener Maceration in Lamellen, ähnlich einer Zwiebel zerlegt werden kann (Fig. 161). Es ist sehr wahrscheinlich, daß das zwischen den Linsenfasern, wenn auch in reduzierter Form, vorhandene interepitheliale Saft-Labyrinth der Linse des Lebenden dem Ernährungsstrom dient; denn auch die Linse hat Stoffwechsel und bedarf der Ernährung.

Betrachtet man an einer erhärteten oder macerierten Linie die vordere und hintere Fläche, so nimmt man im einfachsten Falle je eine dreistrahlige Figur wahr, den vorderen und den hinteren Linsenstern (Fig. 162). Die drei Radien des Sternes, Radii lentis, bilden miteinander Winkel von 120°. Der vordere Stern zeigt den vertikalen Strahl aufwärts, der hintere Stern abwärts gerichtet. In den äußeren Schichten der Linse sind in der Regel noch andere Strahlen sichtbar, welche den Linsenstern zu einem sechs- oder mehrstrahligen umbilden (Fig. 160). Das Auftreten des Linsensternes ist zurückzuführen auf das Sichtbarwerden von Nahtlinien, in welchen die Enden der Linsenfasern aufeinanderstoßen. Die Enden

der Fasern lösen sich voneinander; so entstehen klaffende Spalten, welche zum Teil mit körniger Masse, Sternsubstanz, erfüllt sind. Diese besteht aus ausgetretenem Fasereiweiß (Linsen- oder Eiweißkugeln) und aus Kittsubstanz.

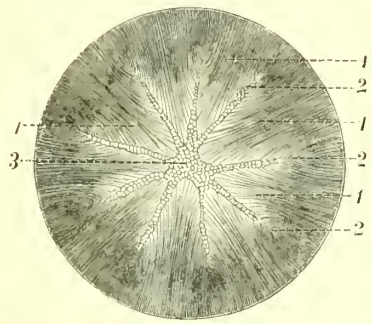

Fig. 160.

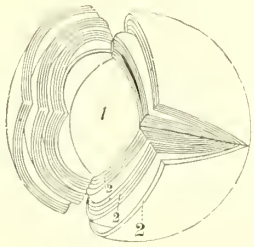

Fig. 161.

Fig. 160. **Sternfigur an der vorderen Fläche der Linse des Erwachsenen.** 6:1. (Arnold.)
1, 1 meridional verlaufende Linsenfasern, zwischen den Sternstrahlen die Linsenwirbel bildend; 2, 2 Sternstrahlen bezw. Linsenfaser-Nähte; 3 Zentrum der Strahlenfigur, mit sog. Sternsubstanz erfüllt.

Fig. 161. **Aufblätterung der Linse nach Behandlung mit verdünntem Alkohol.** 4:1. (Arnold.)
1 festere zentrale Teile der Linse (Nucleus lentis); 2, 2 Lamellen der Kortikalsubstanz.

Über den Verlauf der Linsenfasern belehrt Fig. 162. Die Länge und Krümmung der Fasern ist in den verschiedenen Schichten der Linse nicht die gleiche, wie sich leicht ergibt. Die Linsenfasern einer und derselben Schicht dagegen haben auf der ganzen Linsenoberfläche fast die gleiche Länge. Die aus der Polgegend des vorderen Linsensternes kommenden Fasern finden ihr Ende an den freien Enden der Linsenstrahlen der hinteren Fläche; die vom Ende der Radien ausgehenden erreichen den Pol der entgegengesetzten Fläche. Bemerkenswert ist der Umstand, daß alle Fasern

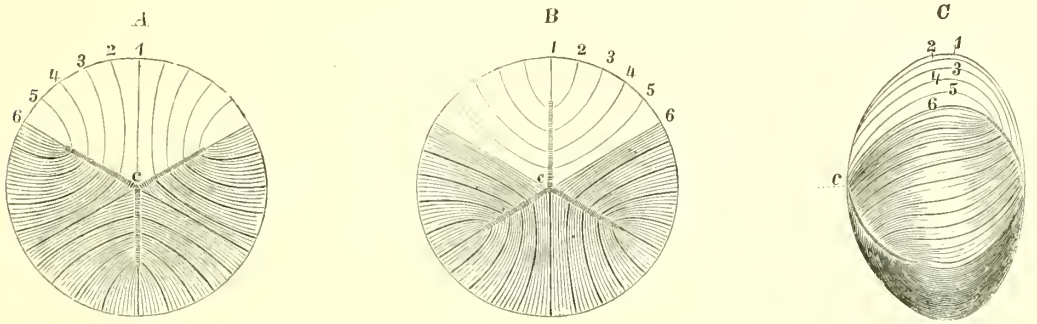

Fig. 162.

Schematische Darstellung des Verlaufes der Linsenfasern und der Anordnung des Linsensternes beim Fetus und Neugeborenen. 7:1.
A Ansicht der hinteren Fläche; *B* Ansicht der vorderen Fläche; *C* seitliche Ansicht. *c* bedeutet in allen drei Figuren das Zentrum des Linsensternes, bezw. den vorderen und hinteren Pol der Linse. Die Zahlen 1 bis 6 bezeichnen sechs in gleichen Abständen dargestellte Linsenfasern, deren Verlauf aus den drei Figuren deutlich zu ersehen ist.

einen möglichst großen, beinahe rechten Winkel zum Sternstrahl zu gewinnen suchen. So entstehen interessante S-förmige Krümmungen der Fasern. Dabei ist im Auge zu behalten, daß das Mittelstück der Fasern natürlich auch eine stark meridionale Krümmung besitzt und an Länge die nach den entgegengesetzten Seiten umgebogenen Enden weit übertrifft. Von der Mitte des Zwischenraumes zweier Sternlinien fahren die Linsenfasern wirbelähnlich auseinander (Fig. 162, 1, 1); man hat diese Figuren als Linsenwirbel (Vortex lentis) bezeichnet. Die ganze zierliche Erscheinung der Linsensterne und Faseranordnung ist das Ergebnis von Druckwirkungen zur Zeit großen Längenwachstumes der anfänglich wesentlich sagittal gerichteten Linsenfasermassen.

Die Linse entbehrt der Gefäße und Nerven. Zu einer bestimmten Zeit des fetalen Lebens jedoch, in der sie stark wächst und reicher Ernährung bedarf, ist sie von einem reichen Gefäßnetz umgeben, welches später schwindet. Diese Gefäßausstattung bringt lebhaft zur Erinnerung, daß die Linse ein Hautgebilde darstellt; der zur Linse bestimmte Hautteil erhält seine Gefäße so gut wie jeder andere Teil der Haut; ja er wird, da er sich von der Haut abschnürt und in größere Tiefe gelangt, von Gefäßen zeitweilig sogar völlig umwachsen. Über die embryonalen Gefäße der Linse siehe Gefäße des Augapfels.

Rabl, C., Bau und Entwicklung der Linse. I—III. Zeitschr. f. wiss. Zool. Bd. 63, 65 u. 67. 1900.

7. Der Glaskörper, Corpus vitreum. Fig. 163—169.

Der Glaskörper erfüllt den hinter der Linse und dem Corpus ciliare gelegenen, von der Netzhaut umschlossenen Raum, Glaskörperraum des Augapfels, und besitzt demgemäß die Form einer sagittal abgeplatteten Kugel (Fig. 113). Seine Vorderfläche ist zu einer Grube, Fossa hyaloidea, eingesunken, in welcher die Linse ruht. Er ist in seiner ganzen hinteren Ausdehnung, von der Papilla nervi optici bis zur Gegend der Ora serrata, von einer häutigen Hülle, Membrana hyaloidea, umgeben. Die Membrana hyaloidea setzt sich von der Ora serrata an als feine innere Wandschicht des Corpus ciliare und der Iris fort. Sie kann also im vorderen Gebiet des Bulbus den Glaskörper nicht mehr abschließen. In der Gegend des Corpus ciliare bis zur hinteren Fläche der Linse übernimmt diese Rolle die Membrana terminalis (vordere Grenzschicht), welche mit der hinteren Fläche der Linsenkapsel verschmilzt (Retzius). Der von dieser Hülle umschlossene klare Inhalt stellt die wasserreiche Glaskörpergallerte dar.

Fig. 163.
Teil der Membrana hyaloidea eines Erwachsenen mit anliegenden Innenzellen. (G. Retzius.)

1. Membrana hyaloidea, vordere Grenzschicht und Zonula ciliaris.

Die Hyaloidea ist eine glashelle, dünne, aber feste strukturlose Haut, welche mit ihrer Außenfläche der Membrana limitans interna der Retina dicht anliegt, während an ihrer Innenfläche die Glaskörpergallerte innig haftet.

An ihrer Innenfläche liegen zerstreute spindelförmige oder rundliche Zellen mit Fortsätzen, Bindegewebszellen (Fig. 163). Sie folgt der Membrana limitans interna bis zur Ora serrata und bekleidet auch die innere Fläche des Corpus ciliare und der Iris, als Membrana limitans corporis ciliaris et iridis (S. 117).

Aus den Untersuchungen von O. Schultze geht hervor, daß die Hyaloidea genetisch der Retina angehört, oder richtiger, daß sie eine Grenzschicht zwischen dem epithelialen Stützgewebe der Retina und der Bindesubstanz des Glaskörpers darstellt. Als solche umhüllt sie bis zur Ora serrata hin den Glaskörper.

Die Gegenwart der zwischen die vordere Augenkammer und den Glaskörper eingeschalteten Linse bedingt im vorderen Gebiet des Glaskörpers ganz eigentümliche Gestaltungen, welche teils der

Befestigung der Linse, teils der vorderen Abschließung des Glaskörpers dienen. Die Art der Befestigung der Linse schließt zugleich die Möglichkeit ihrer Ernährung ein.

Die vordere Abschließung des Glaskörpers gegen das Corpus ciliare, die Camera posterior und die Linse wird dadurch erreicht, daß das Fasergeflecht des Glaskörpers eine periphere Verdichtung erfährt. So wird eine zwar dünne, aber widerstandsfähige schalenförmige Platte, die vordere

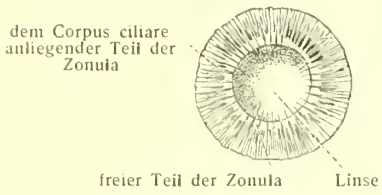

Fig. 164.

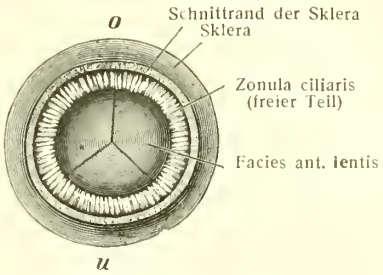

Fig. 165.

Fig. 164. **Linse mit Zonula und Glaskörper** (von vorn gesehen).

Fig. 165. **Linse mit Zonula ciliaris. Bulbus der Katze, von vorn, nach Entfernung von Cornea, Iris und Corona ciliaris.** 1:1.

Grenzschicht, Membrana terminalis von Retzius hergestellt, die sich von der hinteren Fläche der Linse aus, in vorn zuerst konkaver, dann konvexer Wölbung, bis zur Ora serrata erstreckt (siehe Fig. 166).

Zwischen dem Corpus ciliare, der Linse und der Membrana terminalis bleibt ein ansehnlicher Raum frei (Fig. 166), welcher den äußerst zierlichen Aufhängeapparat der Linse, die Zonula ciliaris, aufnimmt. Die Zonula ciliaris ist die

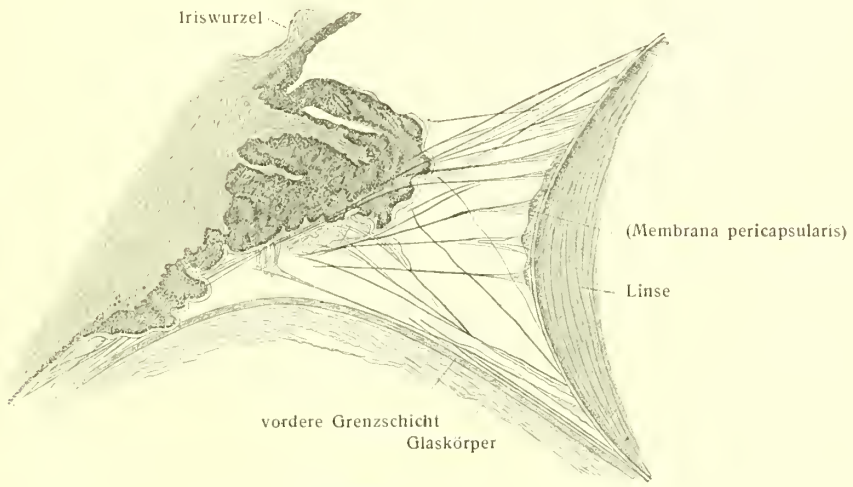

Fig 166.

Zonula ciliaris eines Erwachsenen. Medianschnitt. (G. Retzius, 1894.)

Gesamtheit zahlreicher Fasern, Fibrae zonulares, welche vom Corpus ciliare ringsum ausgehen und in besonderen Zügen zur äquatorialen Gegend der Linsenkapsel gelangen.

Der Raum, in welchem die Fasermassen der Zonula ciliaris gelegen sind, gehört, wie Fig. 166 leicht erkennen läßt, der Camera posterior an und ist gleich dieser von Lymphe eingenommen. Die zwischen den Zonulafasern befindlichen Spalten heißen Spatia zonularia.

Über den Verlauf der Zonulafasern im Ganzen belehrt Fig. 166. Die von hinten kommenden Züge streichen vor allem in den Faltentälern der Processus ciliares nach vorn und inserieren in einer Zone der Linse, welche vor deren Äquator liegt. Die von den Processus ciliares selbst kommenden vorderen Fasern hingegen ziehen unter Kreuzung der erstgenannten zu einer Zone der Linse, welche hinter deren Äquator sich befindet. Dazwischen liegen Fasern, mittlere, welche am Linsenäquator selbst angreifen. Das Insertionsfeld an der Linse ist also beträchtlich groß. Zugleich ist bemerkenswert, daß die Insertion an einer besonderen Hülle der eigentlichen Linsenkapsel statthat, an der Membrana pericapsularis von Retzius, die sich an einigen Stellen der Fig. 166 von der eigentlichen Linsenkapsel etwas abgehoben hat.

2. Die Glaskörpergallerte. Fig. 167.

Sie enthält bis 98 Proz. Wasser. Auf ein Filter gelegt entläßt sie die Hauptmasse ihres Gewichtes als Glaskörperflüssigkeit, Humor vitreus, welche Salze, Extraktivstoffe und Spuren von gelöstem Eiweiß enthält; es bleiben nur 0,21 Gewichtsteile als fester Rückstand.

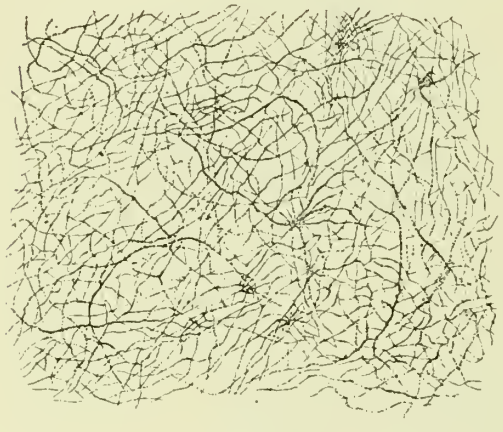

Fig. 167.

Glaskörperfasern eines erwachsenen (etwa 40 j.) Menschen, etwa 4 mm hinter der Linse und seitlich von ihr. (G. Retzius.)

Die Glaskörpergallerte ist nicht strukturlos. Sie enthält vielmehr in bedeutender Menge feine durchsichtige Fäden und Bindegewebszellen von verschiedener Form. Daß auch Wanderzellen (Leukocyten) im Glaskörper vorkommen, wurde schon erwähnt.

Die Fasern durchziehen den Glaskörperraum in Form eines feinen Geflechtes, an welchem besondere Züge nur in gewissen Gegenden unterschieden werden können. Sie bilden in ihrer Gesamtheit das Stroma vitreum.

Im allgemeinen kreuzen sich die feinen gekörnten Fasern in den verschiedensten Richtungen und laufen hier und dort zu besonderen Knotenpunkten zusammen; in ihrem übrigen Verlauf kreuzen sich die Fasern zwar vielfach, scheinen aber keine Verbindungen miteinander einzugehen. Ob sie alle von Zellen ausgehen, ist zweifelhaft, doch unwahrscheinlich. Auffallend ist die Körnelung der Fäden. Im mittleren Lebensalter ist das von den Glaskörperfasern gebildete Gerüst spärlicher als in früherer Zeit, infolge einer Art Auflösung. Membranöse Züge von Fasern kommen zwar vor, doch zeigen sie wenig Regelmäßigkeit; insbesondere sind in den peripheren Teilen konzentrische Züge wahrzunehmen. Konstante Verdichtungen des Gerüstes umscheiden den Canalis hyaloideus der fetalen Periode. Da dieser Kanal in der Gegend der Linse sich trichterförmig erweitert, so erklärt sich von hier aus leicht die Entstehung der vorderen Grenzschicht, die schon oben Erwähnung gefunden hat (S. 140). Sie ist nichts anderes, als ein verdichteter Teil der vorderen Zone des Glaskörpers (G. Retzius, l. c.).

Von der Papilla n. optici aus erstreckt sich ferner gegen die Fossa hyaloidea die Spur eines morphologisch bedeutsamen Ganges durch den Glaskörper, der schon erwähnte Zentralkanal des Glaskörpers oder Canalis hyaloideus (siehe Fig. 168, 169). Er beginnt an der Papilla nervi optici mit einer leichten Erweiterung und erstreckt sich zur hinteren Linsenfläche. Der etwa 2 mm weite Kanal schließt im fetalen Auge ein wichtiges Gefäß ein, die A. hyaloidea, welche zur Linse zieht, und ist im Übrigen von lockerem Glaskörpergewebe eingenommen. Im Auge des Neugeborenen sind

noch ansehnliche Gefäßreste vorhanden, welche bis in die Nähe der Linse reichen. Nach ihrer Rückbildung ist anfangs noch ein Rest des begleitenden Bindegewebes übrig, bis auch dieser verflüssigt und verschwunden ist. Nur an der Papille bleibt ein Rest des Gewebes zurück, ein Bindegewebslager, welches die Exkavation der Sehnervenpapille ausfüllt. Im Auge des Rindes ist der übrig bleibende Teil viel größer; er stellt einen bis 2 mm hohen, in den Canalis hyaloideus hineinragenden Zapfen, Conus hyaloideus, dar, welcher an seiner Basis gegen $^1/_2$ mm Durchmesser besitzt.

Nach Untersuchungen von Tornatola, welche inzwischen von zahlreichen Nachuntersuchern bestätigt worden sind, stammt der Glaskörper nicht aus dem Mesoderm, sondern aus dem retinalen Blatte der sekundären Augenblase (siehe C. Rabl, Zur Frage nach der Entwicklung des Glaskörpers. Anat. Anz. Bd. XXII, 1903).

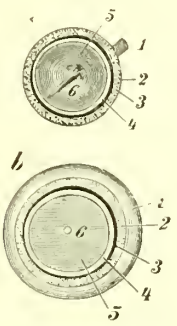

Fig. 168.

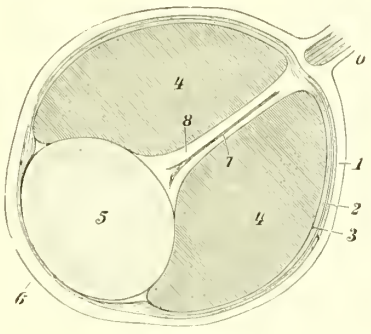

Fig. 169.

Fig. 168. **Auge des Neugeborenen, in ein kleines hinteres Segment (*a*) und ein großes vorderes Segment (*b*) geteilt.** 1:1.

a hinteres Segment von vorn. 1 N. opticus; 2 Schnittrand der Sklera; 3 Schnittrand der Chorioidea; 4 Schnittrand der Netzhaut; 5 Hohlfläche des hinteren Segmentes der Netzhaut, nach entferntem Glaskörper; 6 Rest der A. hyaloidea als lange Nadel von der Papilla n. optici aufsteigend.

b vorderes Segment von hinten, der gehärtete Glaskörper (5) ist erhalten. 1 Sklera; 2 Schnittrand derselben; 3 Chorioidea; 4 Netzhaut; 5 Schnittfläche des Glaskörpers; 6 Canalis hyaloideus nach herausgezogenem Gefäßrest.

Fig. 169. **Medianschnitt durch das Auge eines älteren menschlichen Fetus.** 5:1.

o Sehnerv; 1 Sklera; 2 Chorioidea; 3 Retina; 4 Glaskörper; 5 Linse; 6 Cornea; 7 A. hyaloidea; 8 Canalis hyaloideus s. centralis.

Bertacchini, P., Sviluppo e struttura del corpo vitreo in alcuni vertebrati. Internat. Monatsschrift f. Anat. u. Phys. XIX, 1902. — Retzius, G., Über den Bau des Glaskörpers und der Zonula Zinnii in dem Auge des Menschen und einiger Tiere. Biolog. Untersuchungen, N. F., Bd. VI, 1894. Schultze, O., Zur Entwicklungsgeschichte des Gefäßsystemes im Säugetierauge: in der Festschrift für Kölliker. Leipzig 1892. — Fr. Graf Spee, Der Bau der Zonulafasern usw Verhandl. anat. Ges. 1902. — Virchow, H, Fächer, Zapfen, Leisten, Polster, Gefäße im Glaskörperraume von Wirbeltieren, sowie damit in Verbindung stehende Fragen. In: Merkel u. Bonnet, Ergebnisse Bd. X, 1901.

8. Die Gefäße des Augapfels.

a. Blutgefäße.

Die Blutgefäße des Augapfels gehören zwei Systemen an und zwar

1. dem Netzhautgefäßsystem, und
2. dem Ciliarsystem.

An der Eintrittsstelle des Sehnerven gehen beide miteinander Verbindungen ein.

1. Die Netzhautgefäße, Vasa sanguinea retinae. Fig. 170.

Sie bestehen aus der A. und V. centralis retinae. Der Sehnerv enthält in seiner Piascheide die ihn ernährenden Gefäße, Scheidengefäße. Meist 15 bis 20 mm vom Augapfel entfernt treten die Zentralgefäße, A. und V. centralis retinae, in den Sehnerven ein (siehe S. 119), um in der Axe desselben

weiter zu ziehen und in der cerebralen Abteilung der Retina sich auszubreiten. Die Ausbreitung in der Retina folgt einem bestimmten Plan, welcher sich folgendermaßen verhält:

Aus dem zentralen Bindegewebsstrange hervortauchend, teilen sich beide Gefäße in der Papille oder schon im Opticus in die zwei Hauptäste, A. und V. papillaris superior und inferior (Magnus). Die Vene gabelt sich meist etwas früher. Auf der Papillenoberfläche teilen sich beide Hauptäste abermals in je zwei Zweige; auch diese Teilung kann schon im Sehnerven erfolgen. Von den beiden oberen und unteren Zweigen wendet sich je einer nasalwärts, die Arteriola und Venula nasalis retinae superior und inferior: der andere

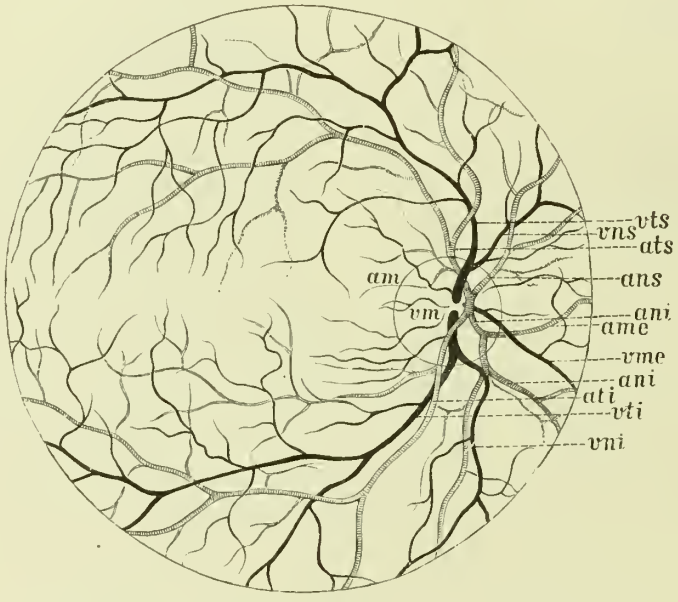

Fig. 170.

Gefäße der menschlichen Netzhaut. (E. Jäger und Leber.)
ans, vns A. u. V. nasalis retinae superior; *ats, vts* A. u. V. temporalis retinae superior; *ani, vni* A. u. V. nasalis retinae inferior; *ati, vti* A. u. V. temporalis retinae inferior; *ame, vme* A. u. V. retinae medialis; *am* und *vm* A u. V. macularis.

temporalwärts, Arteriola und Venula temporalis retinae superior und inferior. Erstere sind kürzer als letztere; die nasalen Gefäße laufen ferner radiär nach der Ora serrata, die temporalen in zu der Macula lutea konkaven Bögen. Außerdem ziehen von der Papille aus zwei kleine Arterien und Venen in radiärer Richtung zur Macula lutea. Arteriola und Venula macularis superior und inferior. Auf der medialen Seite sind meist ebenfalls zwei feine Gefäße von ähnlicher Verlaufsrichtung vorhanden, die Arteriola und Venula retinae medialis. Während die Macula lutea noch Gefäße enthält, fehlen dieselben im Grunde der Fovea centralis; doch enthält der Randteil der Fovea noch Gefäße (F. Dimmer, 1894).

Die größeren Gefäße liegen in der Nervenfaserschicht, meist dicht an der Limitans interna. Ihre Zweige gelangen nicht bis in die Schicht der Sehzellen, sondern hören an der äußeren retikulären Schicht auf; so erklärt sich der Gefäßmangel in der Fovea centralis leicht. Die Zweige der Netzhautarterien stehen nicht durch

stärkere Gefäße, sondern nur durch die Kapillaren miteinander in Verbindung; es sind sogenannte Endarterien. Die Kapillaren-Anordnung ist die, daß ein inneres grobmaschiges und ein äußeres engmaschiges Netz vorliegt (His, Hesse); letzteres erscheint als ein Anhängsel des ersteren, während das innere Kapillarnetz unmittelbar aus den Verzweigungen der Arterien hervorgeht. Aus dem inneren Kapillarnetze entwickeln sich die Venen. Arterien und Venen sind von adventitiellen Scheiden umgeben.

Dem Angegebenen zufolge entbehrt die ganze äußere Hauptschicht der Retina, d. i. die Schicht der Sehzellen, der Blutgefäße. An der Ernährung dieser Schicht ist das Ciliargefäßsystem, durch die Lamina choriocapillaris, beteiligt.

Das Netzhautgefäßsystem ist der bleibende Teil einer in fetaler Zeit ausgedehnteren Gefäßausbreitung. Der vergängliche Teil der letzteren durchsetzte früher den Glaskörper und war für die Linse bestimmt. Das Gefäß, welchem diese Rolle zufiel, ist die A. hyaloidea, eine Fortsetzung der A. centralis retinae von der Optikuspapille zur Linse. An der hinteren Linsenfläche sich verzweigend, treten die Äste des Gefäßes allmählich über den Linsenrand hinweg zur vorderen Linsenfläche. Sogar der Pupillarteil der vorderen Linsenfläche wird schließlich in die Gefäßausbreitung hineingezogen. Dieser Pupillarteil des Gefäßnetzes heißt Membrana pupillaris; der die Linse vom Äquator bis zum Pupillenrande umgebende Teil des Gefäßnetzes führt den Namen Membrana capsulopupillaris; der die hintere Linsenfläche umgebende Teil der Verzweigung wird Membrana capsularis genannt. Die Linse ist also zu gewisser Zeit in eine vollständige Gefäßhülle eingeschlossen, Tunica vasculosa lentis. In bestimmter Reihenfolge schwinden späterhin die einzelnen Abteilungen, am spätesten das Stämmchen der A. hyaloidea selbst, welches von einer Vene begleitet wird. (Siehe oben S. 142 und Fig. 168, 169).

Die Verbindungen der Netzhautgefäße mit den Bulbusgefäßen sind sehr spärlich (Leber); sie liegen ausschließlich in der Gegend der Eintrittstelle des Optikus.

1. An der Eintrittstelle des Optikus treten 2—3 Zweige der Aa. ciliares posteriores breves zur Sklera und bilden hier den Skleragefäßkranz, Circulus vasculosus n. optici (Halleri). Aus diesem treten zahlreiche Zweige zur Chorioidea, feinere zum Sehnerven und zu seinen Scheiden;
2. An der Durchtrittstelle des Sehnerven durch den Chorioidalring (Foramen opticum chorioideae) treten zahlreiche feine Gefäße aus der Chorioidea in den Sehnerven und verbinden sich mit dessen Kapillarnetz.

2. Das Ciliargefäßsystem.

Das Ciliargefäßsystem wird gebildet von den Aa. ciliares posteriores breves, den Aa. ciliares posteriores longae und den Aa. ciliares anteriores, nebst den zugehörigen Venen, den Vv. ciliares posteriores s. vorticosae und den Vv. ciliares anteriores. Siehe Fig. 125, 126, 128 und 171, 172.

a) Die Aa. ciliares posteriores breves entspringen aus der A. ophthalmica mit 4—6 Ästen, teilen sich auf ihrem Wege zum Augapfel und durchbrechen die Sklera in der Umgebung des Sehnerveneintrittes mit 18—20 Zweigen. Vor der Durchbohrung geben sie feine Zweige zur hinteren Hälfte der Sklera und zur Durascheide des Sehnerven. Nach geschehener Durchbohrung breiten sie sich in der Chorioidea aus und bilden dort das reiche Kapillarsystem der Lamina choriocapillaris (S. 111). An der Stelle des Sehnerveneintrittes verbinden sie sich mit dem Netzhautgefäßsystem durch den Zinnschen Skleragefäßkranz und durch Kapillaren der Choriocapillaris. Am vorderen Umfange der Chorioidea verbinden sie sich durch ungefähr 10 Aa. recurrentes mit den Stämmen dieser, nämlich mit den Aa. ciliares posteriores longae, den Aa. ciliares anteriores und dem Circulus arteriosus iridis major.

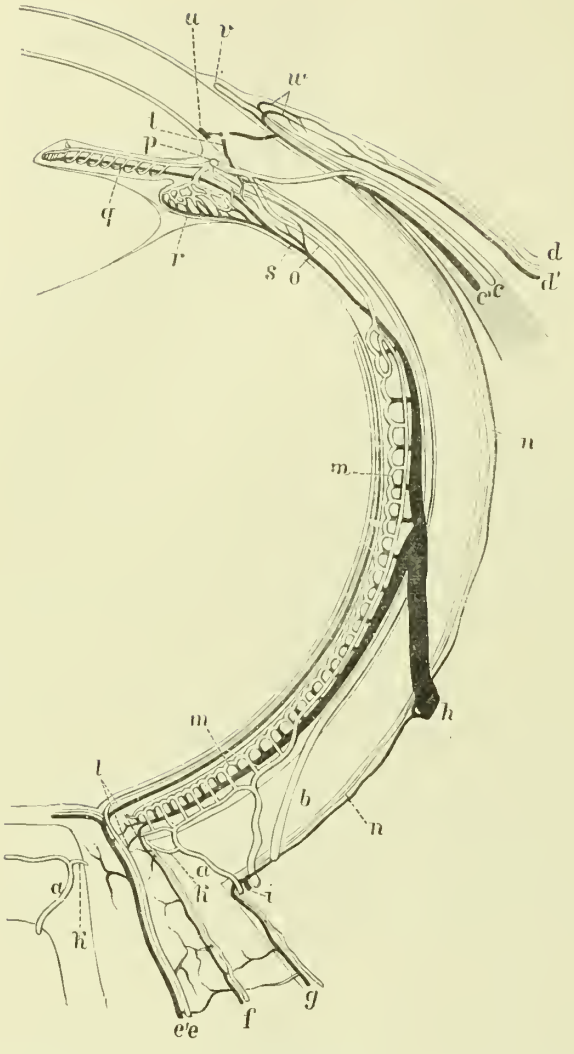

Fig. 171.

Schematische Darstellung der Blutgefäße des Auges. (Leber.)

Horizontalschnitt, Arterien hell, Venen schwarz.

a, a Aa. ciliares posteriores breves; *b* A. ciliaris posterior longa; *c, c'* A. und V. ciliaris anterior; *d, d'* A. und V. conjunctivalis posterior; *e, e* A. und V. centralis retinae; *f* Gefäße der Piascheide des Sehnerven; *g* Gefäße der Durascheide des Sehnerven; *h* V. vorticosa; *i* V. ciliaris posterior brevis; *k, k* Zweige der Aa. ciliares posteriores breves zum Sehnerven; *l* Anastomose der Chorioidea-Gefäße mit denen des Sehnerven; *m* Choriocapillaris; *n, n* episklerale Arterien und Venen; *o* A. recurrens; *p* Querschnitt des Circulus arteriosus iridis major; *q* Gefäße der Iris; *r* Ciliarfortsatz mit seinen Gefäßen; *s* Zweig der V. vorticosa aus der Iris und dem Ciliarfortsatze, in geringer Entfernung abwärts einen Zweig aus dem Ciliarmuskel aufnehmend; *t* Zweig der vorderen Ciliarvene aus dem Ciliarmuskel; *u* Sinus venosus (Schlemmi), in seinen Verbindungen mit den vorderen Ciliarnerven etwas abweichend von dem Leberschen Original dargestellt; *v* Randschlingennetz der Hornhaut; *w* A. und V. conjunctivalis anterior.

b) Die Aa. ciliares posteriores longae (Fig. 172) laufen, zwei an Zahl, die eine an der medialen, die andere an der lateralen Seite des Augapfels, zwischen Sklera und Chorioidea zum Corpus ciliare. Sie bilden hier den Circulus arteriosus iridis major und anastomosieren dabei mit den Aa. ciliares anteriores.

Ihre Zweige sind: Aa. recurrentes, Zweige für den M. ciliaris, Zweige zur Bildung des Circulus arteriosus iridis major. Der letztere gibt einzelne Aa. recurrentes ab, versorgt die Corona ciliaris und die Iris. Durch den Circulus arteriosus iridis major anastomosieren die langen Ciliararterien mit den vorderen; durch die Recurrentes mit den Ciliares posteriores breves.

c) Die Aa. ciliares anteriores entspringen (meist je zwei) aus den Arterien der vier geraden Augenmuskeln, verlaufen unter Teilung nach vorn, durchbohren hinter dem Cornearande die Sklera und dringen hinter dem Sinus venosus in den M. ciliaris. Vor der Durchbohrung senden sie dem vorderen Teil der Sklera, und der Conjunctiva bulbi, feine Zweige zu. Die durchbohrenden Zweige geben innerhalb des M. ciliaris Äste ab zum Circulus iridis major, zum M. ciliaris; auch einzelne Aa. recurrentes gehen von ihnen aus (Fig. 171, 172). Siehe ferner Gefäßlehre, A. ophthalmica.

Was die Venen betrifft, so sind

1. die Vv. vorticosae (oben S. 108) bereits geschildert worden. Sie sammeln das Blut aus der Iris, der Corona ciliaris, einem Teil des Ciliarmuskels, dem Orbiculus ciliaris, der Chorioidea, und nehmen nach Durchbohrung der Sklera noch episklerale Venen auf.

2. Die Vv. ciliares anteriores beziehen innerhalb des Augapfels nur aus dem M. ciliaris Zweige. Während ihres Laufes durch die Sklera nehmen sie die Verbindungsgefäße des Sinus venosus auf. Der letztere ist als ein offener, allseitig verbindender Ringsinus den perforierenden vorderen Ciliarvenen angesetzt. Auf der Außenseite entspringt aus ihm eine Anzahl von Gefäßen, die sich sklerawärts wenden, um in der Sklera mit den aus dem Ciliarmuskel kommenden Zweige der vorderen Ciliarvenen sich zu verbinden. Nach geschehener Durchbohrung empfangen die Vv. ciliares anteriores Zuflüsse aus dem schwachen episkleralen Gefäßnetz und aus der Conjunctiva bulbi. Sie münden in die Venen der geraden Augenmuskeln. Siehe ferner: Gefäßlehre, Vv. ophthalmicae.

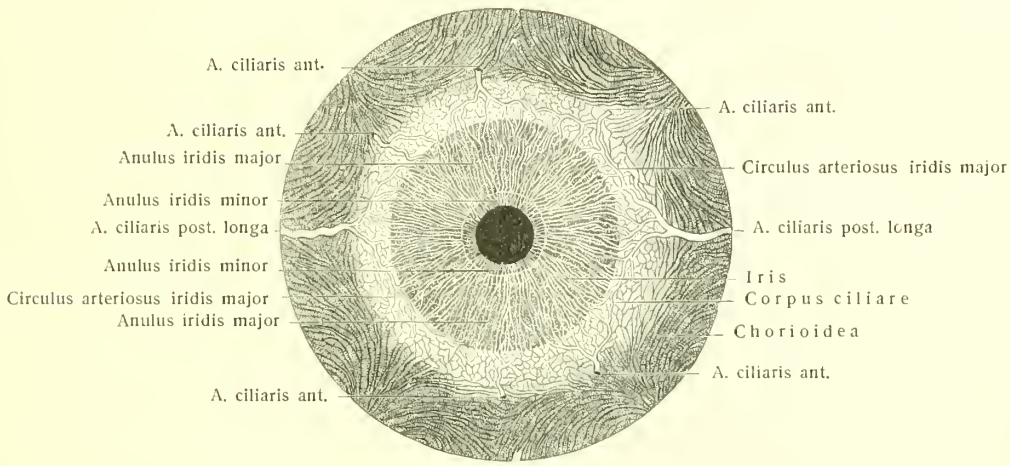

Fig. 172.

Blutgefäße der Iris und Chorioidea, von vorn. 5:2. (Arnold.)
Der helle Ring zwischen Anulus iridis minor und major ist der Circulus arteriosus iridis minor.

b. Lymphbahnen.

Die Lymphbahnen des Augapfels teilt G. Schwalbe in ein vorderes und ein hinteres Gebiet.

1. Das vordere Gebiet enthält vor allem die vordere Augenkammer, Camera oculi anterior, ferner die Saftkanälchen der Hornhaut und des angrenzenden Teiles der Sklera.

Die vordere Augenkammer ist von einer wasserhellen Flüssigkeit erfüllt, dem Humor aqueus, Kammerwasser, welches Spuren von Eiweiß und Zucker, in geringer Zahl auch Leukocyten enthält und in der Menge von 0,2—0,3 g vorhanden ist. Die vordere Kammer steht durch die kapillare Iris-Linsenspalte mit der hinteren Augenkammer in Verbindung, diese wieder mit den Spatia zonularia. Der Humor aqueus wird in der hinteren Augenkammer aus den Gefäßen der Corpus ciliare und der Iris abgesondert. Von hier aus zieht der Strom zur vorderen Kammer und zu den Spatia anguli iridis. Der Hauptabfluß des Kammerwassers findet an der Sklerocornealgrenze statt, durch das Lückenwerk des Ligamentum pectinatum iridis, die Spatia anguli iridis (Fontanae), und durch den Sinus venosus in die vorderen Ciliarvenen (Schwalbe). Nach der Cornea ist ein Abfluß nicht oder nur spurweise vorhanden. Auch die Ernährung der

Hornhaut geht nicht vom Kammerwasser aus, sondern von dem sie umgebenden Blutgefäßkranz, dem Randschlingennetz der Cornea.

Über die Lymphbahnen der Cornea und ihre Verbindungen siehe S. 104.

2. Das hintere Gebiet enthält die Lymphbahnen des Sehnerven, der Netzhaut und des Glaskörpers, sowie die perichorioidalen Räume.

Von den Lymphbahnen des Sehnerven war bereits S. 118 die Rede. Diejenigen der Retina sind teils perivaskulärer Art, also sehr reichlich vorhanden, teils folgen sie vom Sehnerven aus den Nervenfaserbündeln.

Über den als Lymphraum zu deutenden Canalis hyaloideus s. S. 142.

Das zwischen Sklera und Chorioidea gelegene reiche Spaltensystem, der Perichorioidalraum (S. 106), sammelt die in der Chorioidea gelieferte Lymphe. Der Abfluß geschieht teils in den die Vv. vorticosae umscheidenden Lymphgefäßen, welche zunächst in den Tenonschen Raum führen; dieser hängt seinerseits mit dem supravaginalen Raume zusammen (Schwalbe); teils ziehen die abführenden Lymphwege auf kürzerem Wege mit den Aa. ciliares posteriores (Key und Retzius) ebenfalls in den Tenonschen Raum, teils durch die Scheidenräume des Sehnerven in der Gegend des Foramen opticum (v. Michel). Über die Lymphkapillaren der Chorioidea s. A. Alexander, Arch. Anat. u. Phys. 1889.

II. Schutz- und Hilfsapparate des Auges.

1. Augenlider und Bindehaut.

Die Augenlider, Palpebrae, sind zwei dünne Hautfalten, eine obere und eine untere, Palpebra superior und inferior, welche vor dem Augapfel gelegen sind, vor ihm auf und nieder bewegt werden, das Auge öffnen und schließen können. Fig. 173.

Es ist eine vordere konvexe und eine hintere konkave Fläche, Facies ant., post. palpebrarum, ein freier und ein angewachsener Rand vorhanden. Die seitlichen Verbindungsteile der freien Ränder heißen Commissurae palpebrarum. Die äußere Platte des oberen Augenlides ist eine Fortsetzung der Stirnhaut, die des unteren Lides eine solche der Wangenhaut. Der freie Lidrand, Margo palpebralis, hat eine Breite von etwa 2 mm und eine äußere, sowie eine innere Kante, Limbus palpebralis anterior et posterior. An ihm erfolgt der Umschlag der äußeren in die innere Platte, welche die Eigenschaften einer Schleimhaut annimmt. Die innere Platte überzieht die hintere Lidfläche bis in die Nähe des Orbitalrandes, ändert darauf plötzlich ihre Richtung und tritt zum Augapfel über. Sie erreicht den letzteren in einer Zone der Sklera, welche oben und unten 8—9 mm, lateral und medial etwa 10 mm vom Cornealrande entfernt ist, bekleidet den vorderen Teil der Sklera bis zum Rande der Cornea, um sodann auf letztere überzugehen und daselbst eine modifizierte Form anzunehmen. Da diese Schleimhaut das Lid mit dem Augapfel verbindet, heißt sie Bindehaut, Tunica conjunctiva. Der die hintere Platte des Lides bildende Teil der Bindehaut wird Tunica conjunctiva palpebrarum, der den Bulbus bedeckende Teil Tunica conjunctiva bulbi genannt. Die Umschlagstelle der Conjunctiva palpebrarum in die Conjunctiva bulbi ist das Bindehautgewölbe, und zwar sind ein oberes und ein unteres zu unterscheiden, Fornix conjunctivae sup., inf. Die durch die gesamte Konjunktiva gebildete Schleimhauttasche führt

den Namen Konjunktivalsack, Saccus conjunctivae. Innerhalb des Konjunktivalsackes ist in der Gegend des inneren Augenwinkels eine kleine vertikal gestellte, lateral konkave Schleimhautfalte, Plica semilunaris conjunctivae sichtbar, die Andeutung eines dritten Augenlides, eine rudimentäre Palpebra tertia, welche bei vielen Tieren stark entwickelt und beweglich ist, die Nickhaut, Membrana nictitans, darstellend.

Die Grenze des oberen Lides gegen die Stirn ist durch die Augenbraue Supercilium, bezeichnet, einen oberhalb des Margo supraorbitalis gelegenen Hautwulst, welcher Fasern des M. frontalis und orbicularis oculi aufnimmt und dicht mit steifen kurzen lateral gerichteten Haaren bewachsen ist. Fig. 173, 174.

Unterhalb der Augenbraue liegt bei geöffnetem Auge eine tiefe, quer verlaufende Hautfurche, Sulcus orbitopalpebralis superior; ihm entspricht der bei gesenktem Blick deutlicher sichtbare Sulcus orbitopalpebralis inferior. Die Abgrenzung des unteren Lides gegen die Wange geschieht durch die Wangenlidfurche, Sulcus palpebromalaris.

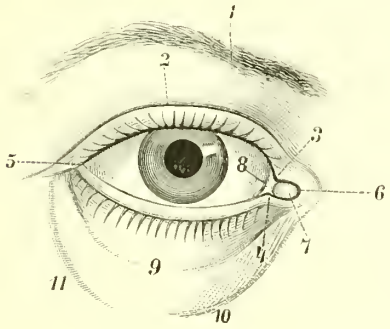

Fig. 173.

Fig. 173. **Rechtes Auge mit geöffneter Lidspalte und nächster Umgebung.**
1 Supercilium, Augenbraue; 2 Sulcus orbitopalpebralis superior; 3 Papilla lacrimalis superior; 4 Papilla lacrimalis inferior; 5 Angulus lateralis; 6 Angulus medialis; 7 Caruncula lacrimalis; 8 Plica semilunaris; 9 Sulcus orbitopalpebralis inferior; 10, 11 Sulcus palpebromalaris (Wangenlidfurche); 11 deren aufsteigender Teil.

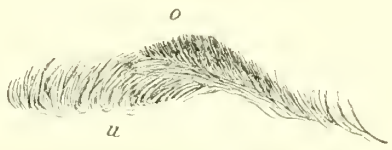

Fig. 174.

Fig. 174. **Richtung der Haare der Augenbrauen,** linke Seite.
o oberer, *u* unterer Augenbrauenstrom.

Die Lidspalte, Rima palpebrarum, gegen 30 mm lang, hat bei geöffnetem Auge mandelförmige Gestalt. Der laterale Augenwinkel, Angulus oculi lateralis, ist spitz; der mediale dagegen Angulus oculi medialis, ist abgerundet und kommt dadurch zustande, daß die Lidränder, nachdem sie sich schon nahe gekommen sind, plötzlich medianwärts abbiegen, um nach kurzem Verlaufe bogenförmig ineinander überzugehen. Dieser abgebogene mediale Teil des Lidrandes stellt die Pars lacrimalis, der große laterale Teil die Pars bulbosa des Lidrandes dar. Der von den Partes lacrimales umschlossene Teil der Lidspalte heißt Tränensee, Lacus lacrimalis. Auf seinem Grunde erhebt sich ein flacher Hügel von rötlicher Farbe, das Tränenwärzchen, Caruncula lacrimalis; sie hat die Plica semilunaris neben sich. An der winkeligen Übergangsstelle der Pars bulbosa in die Pars lacrimalis des Lidrandes findet sich an jedem Augenlide eine kleine kegelförmige Erhebung der hinteren Lidkante, die Tränenpapille, Papilla lacrimalis, auf deren Spitze der Tränenpunkt, Punctum lacrimale sichtbar ist: die äußere Mündung eines Kanälchens, des Tränenkanälchens, Ductus lacrimalis. Die untere Tränenpapille ist stärker ausgebildet als die obere und liegt etwas weiter lateral.

Längs der vorderen Lidkante, Limbus palpebralis anterior, sind die Augenwimpern, Cilia, eingepflanzt, in mehreren Reihen dichtgedrängte Haare, welche im oberen Lide zahlreicher, aufwärts gekrümmt und etwas länger, im unteren kürzer und abwärts gekrümmt sind. Sie sind wie die Supercilia Schutzvorrichtungen. Sie fehlen der Pars lacrimalis des Lidrandes; hier sind vielmehr nur feine Härchen vorhanden, wie sie auch an der vorderen Lidfläche vorkommen. Längs der hinteren Lidkante, Limbus palpebralis posterior, liegen in einer regelmäßigen Reihe die Mündungen modifizierter Talgdrüsen der Lider, der Glandulae tarsales (Meibomi). Die zwischen dem Limbus anterior und posterior gelegenen Flächen des oberen und unteren Lidrandes sind in der Regel so gestaltet, daß sie beim Schluß der Lidspalte vollständig aufeinander passen, ohne einen Raum zwischen sich und dem Augapfel zu lassen. Man glaubte früher einen solchen Raum von dreiseitigem Querschnitt annehmen zu müssen und nannte ihn Tränenbach, Rivus lacrimalis. Er ist indessen nur in einzelnen Fällen bei Abrundung der hinteren Lidkante entwickelt (Henle).

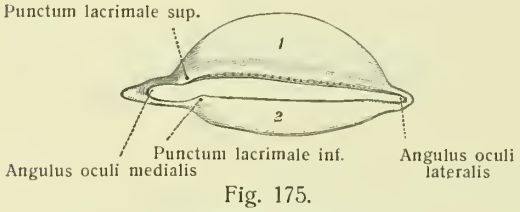

Fig. 175.

Die beiden Tarsalplatten

von hinten (innen) gesehen; sie sind künstlich herauspräpariert. 1 hintere Fläche des Tarsus superior, am Rande mit den punktförmigen Ausmündungen der Meibom schen Drüsen; 2 hintere Fläche des schmaleren unteren Tarsus.

Der laterale Augenwinkel liegt bei geöffneten Lidern ein wenig höher als der mediale. Bei geschlossenem Auge vermindert sich dieser Abstand, indem die ganze Lidspalte tiefer herabrückt. Sie bildet dabei eine unten leicht konvexe Linie, welche dem unteren Rande der Hornhaut gegenüberliegt. Bei offener Lidspalte ist der obere Lidrand aufwärts, der untere abwärts gekrümmt.

Das Augenlid erhält die erforderliche Festigkeit durch eine in der Hautfalte befindliche Faserplatte, die Lidfaserplatte, Tarsus, welche in ihrer Krümmung dem Augapfel entspricht, jedoch nur den dem freien Rande benachbarten Abschnitt des Lides einnimmt und der Conjunctiva palpebrarum angehört. Die innere Oberfläche des Lides wird dadurch glatt und faltenfrei erhalten und ein inniges Anschmiegen des Lides an den Augapfel gesichert. Entsprechend der größeren Höhe des oberen Lides ist auch der Tarsus superior desselben höher als der im unteren Lide befindliche Tarsus inferior (10 gegen 5). Fig. 175.

In der Mitte des Lides besitzen die Faserplatten ihre größte Höhe und verschmälern sich nach den beiden Seiten hin allmählich. Ihre Länge beträgt gegen 20 mm, ihre größte Dicke in der Mitte ihrer Länge 0,7 mm. Der Tarsus besteht nicht aus Knorpelgewebe, wie der häufig gebrauchte Name „Augenlidknorpel“ für die Faserspalte vermuten lassen könnte, sondern aus fest verfilzten Bindegewebsbündeln. Im medialen Augenwinkel tritt das Ligamentum palpebrale mediale mit ihnen in Verbindung und setzt sich in ihre Faserung fort. Das mediale Lidband erstreckt sich vom medialen Augenwinkel bis zum Stirnfortsatz des Oberkieferbeins, liegt unmittelbar hinter der Cutis vor dem blinden Ende des Tränensackes und kann bei geschlossenem Auge leicht gefühlt werden. Ein laterales Lidband dagegen ist nicht vorhanden; es ist nur eine Raphe, Raphe palpebralis lateralis, vorhanden.

Die äußere Haut des Augenlides besteht wie anderwärts aus Epidermis, Lederhaut und lockerem Unterhautbindegewebe, zeichnet sich aber durch Dünne

und Fettmangel aus. Die Papillen der Lederhaut sind gering ausgebildet, ausgenommen am Lidrande, wo sie an Höhe und Ausbreitung zunehmen. Kleine Härchen und Haarbalgdrüsen, kleine Schweißdrüsen finden sich über die ganze Oberfläche zerstreut. In der Lederhaut sind Pigment- und Plasmazellen regelmäßig wahrzunehmen. Fig. 176.

An das Unterhautbindegewebe des Lides schließt sich einwärts die Pars palpebralis des M. orbicularis oculi an. Seine das Augenlid in Querrichtung durchziehenden Bündel setzen sich bis nahe zum Lidende fort. Ein besonders

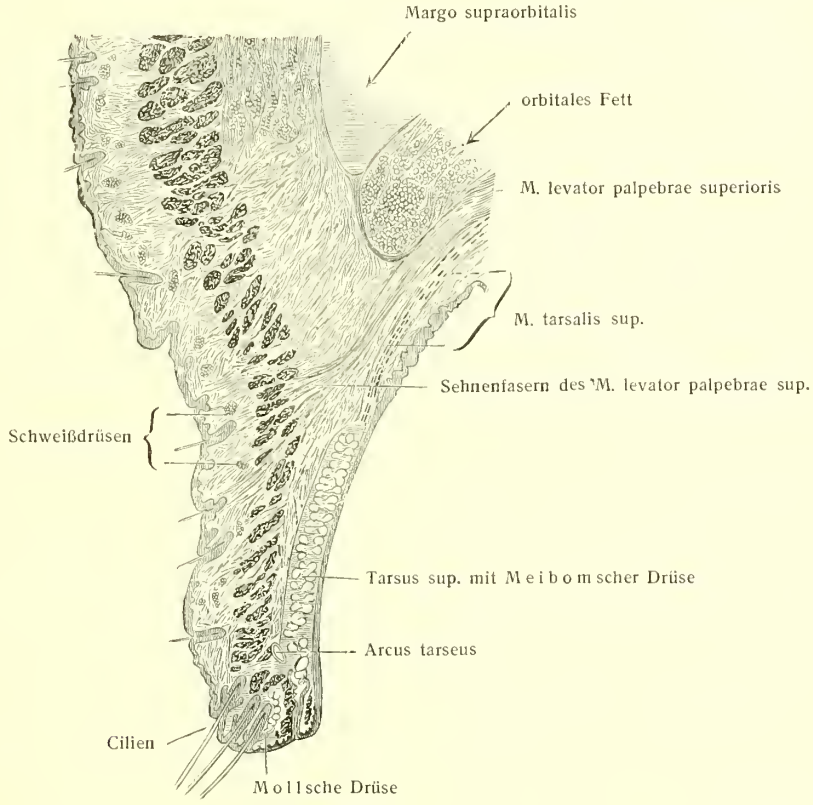

Fig. 176.

Sagittalschnitt des oberen Augenlides mit geringen Modifikationen. (Nach Merkel.) 4:1.

starkes Bündel, Pars ciliaris (Riolani), besonders wirksam bei dem Anschluß der hinteren Lidkante an den Bulbus, erreicht sogar die hintere Lidkante; der größere Teil seiner Fasern liegt vor, der kleinere hinter den Ausführungsgängen der Talgdrüsen.

Hinter dem Muskel folgt im oberen Lide die Sehnenausbreitung des M. levator palpebrae superioris. Aus dem fächerförmig verbreiterten Muskel hervorgehend, setzt sich die breite dünne Sehne mit ihrem hinteren (unteren) kräftigsten Teil am oberen Rande und an der vorderen Fläche des Tarsus an. Ein schwächeres vorderes Sehnenblatt blättert sich auf, dringt zwischen den Bündeln des Orbicularis hindurch und inseriert in der Lidhaut (Fig. 176, 186). Seitliche Sehnenbündel setzen sich medial hinter der Trochlea, lateral zwischen oberer und unterer Tränendrüse am Knochen fest (Merkel).

Am unteren Lide ist ein besonderer Zurückzieher, der dem Levator des oberen Lides entsprechen würde, nicht vorhanden. Fascienblätter, welche vom M. rectus inferior und obliquus inferior ausgehen und sich mit dem Septum orbitale sowie dem Tarsus verbinden, geben zugleich dem Lide größeren Halt und wirken bei der Kontraktion jener Muskeln in gewissem Grade antagonistisch zum Orbicularis. Fig. 186.

In beiden Lidern sind ferner auch Ausbreitungen glatter Muskulatur vorhanden, die Mm. tarsalis superior et inferior. Der obere Lidmuskel hängt mit der tarsalen Sehnenausbreitung des Levator palpebrae superioris zusammen, nimmt die hintere Fläche derselben ein und erstreckt sich vom vorderen Ende des Muskelfleisches des Levator bis zum Tarsus, an dem er inseriert. Der untere Lidmuskel liegt dicht unter der Konjunktiva und erstreckt sich vom Fornix conjunctivae zum Tarsalrande (Schwalbe, Merkel).

Hinter den genannten Lagen folgt nunmehr im Tarsalteil des Lides der Tarsus selbst, an dessen Hinterfläche die Conjunctiva palpebrarum straff und unverschieblich angeheftet ist. Im Orbitalteil des Lides dagegen verbindet lockeres subkonjunktivales Gewebe die Konjunktiva mit den äußeren Lagen. Ihre Oberfläche erscheint hier glatt, im Tarsalteil dagegen sammetartig infolge der Gegenwart zahlreicher Rinnen und Grübchen, die sich netzartig untereinander verbinden und dadurch das sogenannte Buchtensystem der Konjunktiva bilden, andererseits aber viele kleine Vorsprünge der Oberfläche bewirken und dadurch den Sammetkörper der Konjunktiva erzeugen. Nur der an die hintere Lidkante stoßende Abschnitt der Konjunktiva ist wieder glatt, ungeachtet der großen Papillen dieser Zone; es werden hier aber die von ihnen erzeugten Unebenheiten durch das bedeckende Epithel völlig ausgeglichen. Fig. 176.

Das Epithel der Konjunktiva ist am Lidrande und selbst noch ½—1 mm jenseits der hinteren Lidkante epidermisähnlich. Darauf verdünnt es sich und gestaltet sich zu einem geschichteten Zylinderepithel, welches mehrere Lagen rundlicher Zellen in der Tiefe und eine Lage kurzer (mit einem Kutikularsaum versehener?) Zylinderzellen an der Oberfläche enthält. Becherzellen (Cellulae calyciformes) finden sich in wechselnder Zahl.

Die bindegewebige Grundlage, d. i. die Lamina propria der Konjunktiva, besteht aus Bindegewebe, welches in einem großen Teil der tarsalen Konjunktiva retikuläre Beschaffenheit besitzt. Innerhalb desselben befinden sich Lymphzellen und Plasmazellen in wechselnder Menge.

An Drüsen ist die Conjunctiva palpebrarum und der Fornix conjunctivae sehr reich. Von epithelialen Drüsenformen kommen folgende vor:

1. Becherzellen;

2. Glandulae tarsales (Meibomi). Fig. 176, 177, 186.

Dies sind langgestreckte alveoläre Drüsen, welche innerhalb der Tarsalplatten der Lider gelegen sind, fast deren ganze Höhe einnehmen und an der hinteren Lidkante mit feinen Poren münden. Im oberen Lide sind etwa 30, im unteren etwas weniger enthalten. Jede Tarsaldrüse besteht aus einem langen Ausführungsgang, welcher senkrecht zum Lidrande zieht, und aus zahlreichen einfachen oder zusammengesetzten Alveolen, die dem Gange seitlich ansitzen, ohne die Dicke der Tarsalplatte zu überschreiten. Die Auskleidung der Drüsenbläschen besteht aus einem mehrschichtigen kubischen Epithel, dessen innere Zellen in fettiger

Umwandlung begriffen sind. Die Tarsaldrüsen sind eigentümlich gestaltete Talgdrüsen und liefern ein fettiges Sekret, das Sebum palpebrale.

3. Glandulae sebaceae, Talgdrüsen, Haarbalgdrüsen. Sie sind die Begleiter der Cilien, gehen von deren Haarbälgen aus und treten in kleineren Formen auf.

4. Glandulae ciliares (Molli), Mollsche Drüsen, modifizierte, einfacher gestaltete Knäueldrüsen des Lidrandes, die in die Haarbalghöhlen zu münden pflegen. Fig. 176.

5. Glandulae mucosae (Krausei). Das Vorkommen der Krauseschen Drüsen ist auf den Fornix sup. et inf. der Konjunktiva beschränkt. Sie liegen in kleinen Häufchen beisammen und sondern wahrscheinlich Tränenflüssigkeit ab.

6. Glandulae lacrimales accessoriae. Die kleinen Drüsen liegen zwischen den Fundi der Meibomschen Drüsen und dem orbitalen Rande der Tarsalplatten, in dem Gewebe der letzteren; ihr Bau gleicht dem der vorhergehenden Gruppe.

Das subkonjunktivale Bindegewebe hat lymphoiden Charakter. Vereinzelt kommen Lymphknötchen, Noduli lymphatici conjunctivales, vor.

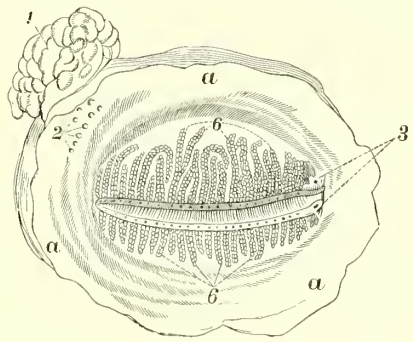

Fig. 177.

Die beiden Augenlider des linken Auges von der hinteren (Konjunktiva-) Fläche aus gesehen.

a, a, a Konjunktiva des Orbitalteiles der Lider und des Fornix; 1 Tränendrüsen (obere und untere Tränendrüse nicht gesondert dargestellt); 2 Mündungen der feinen Ausführungsgänge der Tränendrüsen, schematisiert; 3 Puncta lacrimalia; 6 Meibomsche Drüsen beider Augenlider.

Bei Tieren, besonders bei Wiederkäuern, ist das Vorkommen von Lymphknötchen eine normale Erscheinung. Von ihnen gelieferte Lymphzellen wandern beständig durch das konjunktivale Epithel in den Konjunktivalsack. Auch bei dem Menschen werden in der Mehrzahl der Fälle konjunktivale Lymphknötchen gefunden. Sie haben im Fornix ihre Lage und sind in bogigen Linien angeordnet (Henle, Stöhr). In einem Falle waren 30 kleine Knötchen zu zählen. Auch abgesehen von besonderen Lymphknötchen liefert die diffuse Infiltration beständig Wanderzellen für den Konjunktivalsack.

Plica semilunaris conjunctivae. Fig. 173.

Über den Bau der Plica semilunaris ist zu erwähnen, daß den Beobachtungen von Giacomini zufolge am Grunde der Plica in manchen Fällen ein kleines Plättchen hyalinen Knorpels vorkommt. Dies ist das Homologon einer ansehnlichen Knorpelplatte, welche bei verschiedenen Säugetieren dem dritten Lide zur Stütze dient. Eine kleine traubenförmige Drüse, die am Grunde der Falte am Menschen mehrfach beobachtet worden ist, wurde als Rudiment einer Harderschen Drüse gedeutet.

Caruncula lacrimalis.

Sie gleicht im Epithel ihrer Abhänge dem Epithel der Conjunctiva palpebrarum; auf dem Gipfel ist das Epithel reicher geschichtet (Waldeyer). Das subkutane Gewebe enthält Fetträubchen. Der Gipfel kann kleine Härchen tragen; um so ansehnlicher sind, auch wenn die Härchen fehlen, die Talgdrüsen. Auch modifizierte Knäueldrüsen kommen vor.

Conjunctiva bulbi.

Sie ist durch lockeres, an elastischen Fasern reiches Bindegewebe verschieblich an die Sklera befestigt. Papillen fehlen. Am Rande der Hornhaut angelangt, schiebt sich zwischen das Epithel und die Substantia propria corneae eine Schicht lockeren Bindegewebes ein, welche mit dem Beginn der vorderen Grundhaut ihr Ende findet (Fig. 124). Die Breite dieses Wulstes beträgt oben und unten 1—1½, seitlich nur ½—1 mm. Innerhalb desselben hat das S. 104 erwähnte wichtige Randschlingennetz der Cornea seine Lage; hier ist ferner ein günstiger Ort zur Auffindung der konjunktivalen Endkolben (W. Krause).

Das Epithel der Conjunctiva bulbi ist von dem der Lider durch größere Dicke und größere Schichtenzahl ausgezeichnet (Fig. 178, 179). Es ähnelt in seinem Bau bereits dem Epithel der Cornea und geht unter allmählicher Verdünnung

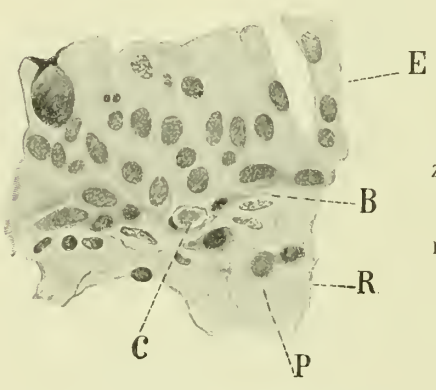

Fig. 178.

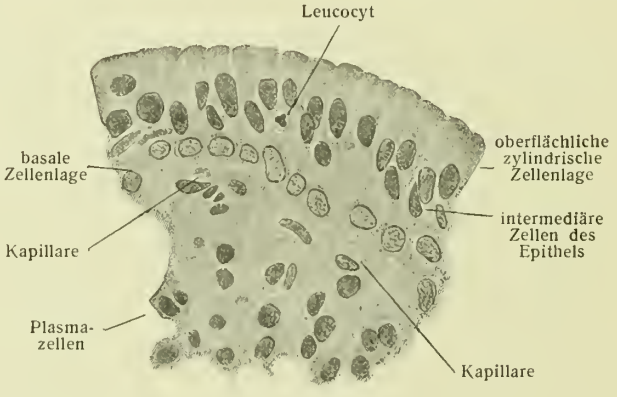

Fig. 179.

Fig. 178. **Durchschnitt durch die Conjunctiva des unteren Lides.** (H. Virchow.)
B Bindegewebszelle; *C* Kapillare; *E* Epithel; *P* Plasmazelle; *R* Retikulum.

Fig. 179. **Durchschnitt durch die Conjunctiva des oberen Lides;** obere Zone des Tarsalteils. (H. Virchow.)

ununterbrochen in dasselbe über. Bei den farbigen Rassen enthält das Epithel mehr oder weniger Pigment (Fischer). Bei Europäern habe ich (Kopsch) in ca. ⅓ der untersuchten Fälle ebenfalls eine Pigmentierung nachweisen können.

Gefäße und Nerven der Augenlider.

Der N. lacrimalis liefert stets auch Zweige für das obere und untere Lid. Am oberen Lide überkreuzen die Lacrimaliszweige die lateralen Lidzweige des N. supraorbitalis, so daß eine gewisse Zone des Lides von 2 Nerven zugleich versorgt wird. Es dringen ferner am medialen Lidwinkel Zweige des N. infraorbitalis in das obere Augenlid ein.

Auch der N. zygomaticofacialis ist wesentlich an der Innervation des Lides beteiligt. Die Nn. supra- und infratrochleares geben am medialen Augenwinkel Zweige für den medialen Teil des oberen und unteren Lides ab. — Zander, R., Über die sensiblen Nerven der Augenlider (Sitz.-Ber. der biolog. Sektion d. phys. ökon. Ges. zu Königsberg 1897, April). Fig. 180.

Im Lidrande befinden sich zahlreiche Endkolben in Papillen. In der Pars tarsalis sind sie in deren Falten enthalten, in der Pars orbitalis in der Lamina propria mucosae. Überall liegen die Körperchen oberflächlich. Ihre Form ist

rund oder oval. Ebensolche Endkolben kommen im Gefäßbezirk der Hornhaut, in der Conjunctiva bulbi vor. Ein anderer Teil der markhaltigen sensiblen

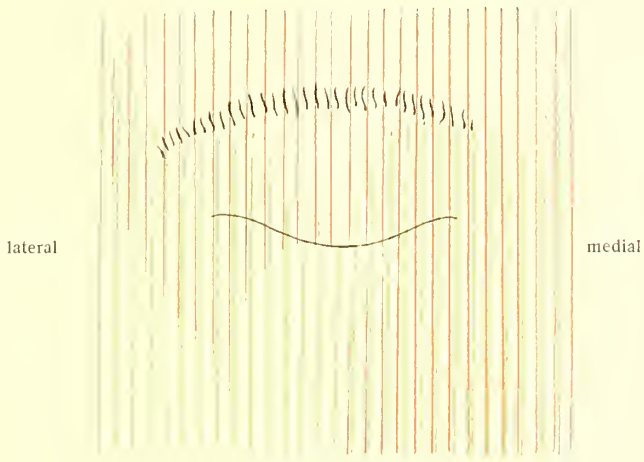

Fig. 180.

Schema der Innervation der Augenlider.

Die roten Linien bezeichnen das konstante, die roten Punkte das inkonstante Verbreitungsgebiet der Zweige des N. ophthalmicus, die grünen Linien und Punkte das des N. maxillaris. Zugleich tritt das Ineinandergreifen der Versorgungsgebiete beider Nerven zu Tage. (R. Zander, 1897.)

Nervenfasern endigt nicht in Endkolben, sondern frei im Epithel. Auch markhaltige Fasern kommen in der Konjunktiva vor; sie treten zu den Meibomschen Drüsen und zu den Blutgefäßen.

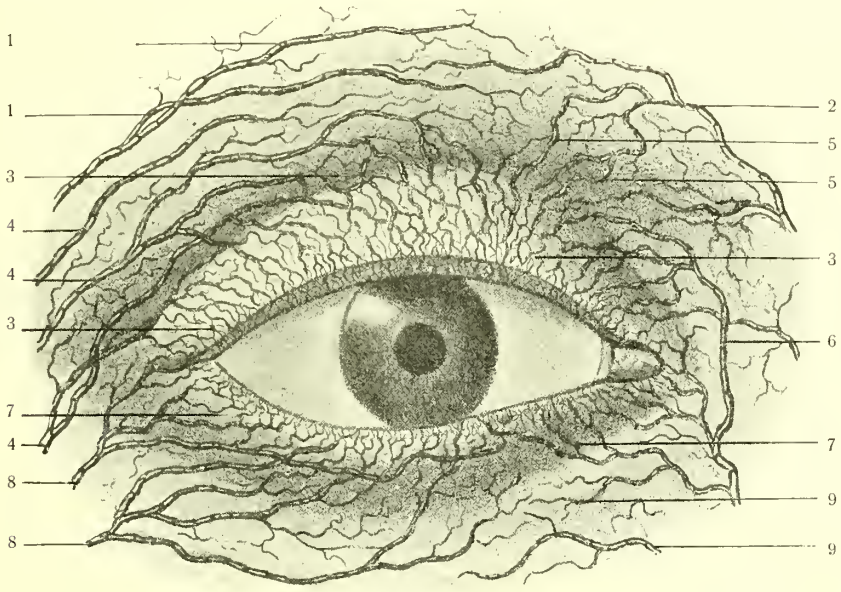

Fig. 181.

Lymphgefäße der Brauen und Lider. Außenfläche.

1, 4, 8 Stämmchen der temporalen Seite; 2, 5, 6, 9 Stämmchen der nasalen Seite; 3 Netz des oberen, 7 Netz des unteren Augenlides. (Ph. C. Sappey.) 2:1.

A. S. Dogiel, Die Nervenendigungen am Lidrande und in der Conjunctiva palpebrarum des Menschen. Arch. f. mikr. Anat., Bd. 44, 1894.

Lymphbahnen s. Fig. 181.

2. Tränenapparat, Apparatus lacrimalis.

Der Tränenapparat besteht aus der die Tränenflüssigkeit, Lacrimae, absondernden Tränendrüse und den für die Weiterleitung bestimmten Abzugskanälen. Die Tränendrüse liegt in der Fossa glandulae lacrimalis des Stirnbeins. Die Abzugskanäle bestehen aus zwei sehr verschiedenen Abteilungen. Die eine, die Tränen von den Ausführungsgängen zunächst aufnehmende laterale Abteilung ist der Konjunktivalsack und zwar das Gewölbe desselben. Durch letzteres werden die Tränen von der Gegend der Tränendrüse zum medialen Augenwinkel übergeleitet. Die zweite, mediale Abteilung beginnt mit den Tränenpunkten. Sie saugen die in den Tränensee des medialen Augenwinkels geführte Flüssigkeit auf; durch die Tränenkanälchen gelangt dieselbe in den Tränensack; der letztere aber ist der obere Abschnitt des Tränennasenganges, welcher im unteren Nasengange mündet. Fig. 182.

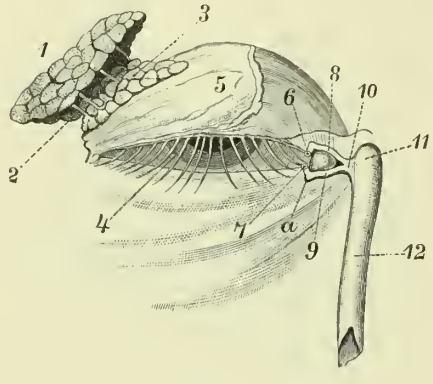

Fig. 182.

Tränenapparat.

1 obere Tränendrüse; 2 deren Ausführungsgänge; 3 Läppchen der unteren Tränendrüse; 4 Lidspalte; 5 oberes Lid, teilweise von Haut entblößt; 6, 7 Tränenpunkte; 8, 9 Tränenkanälchen; *a* Ampulle des unteren Tränenkanälchens; 10 Sammelrohr; 11 Tränensack; 12 Tränennasengang mit unterer Mündung.

In den unteren Nasengang fließen also die Tränen ab, so viel davon durch die Tränenpunkte aufgesaugt werden kann. Bei heftiger Absonderung vermag der zweite, mit den Tränenpunkten beginnende Abschnitt des Abzugskanals die Tränen nicht mehr zu fassen; sie stürzen daher aus der Lidspalte hervor. Die Tränenflüssigkeit dient in erster Linie zur Waschung des Konjunktivalsackes und der Hornhaut.

a. Die Tränendrüse, *Glandula lacrimalis.* Fig. 182.

Die Tränendrüse wird durch die sehnige Ausbreitung des M. levator palpebrae superioris unvollständig in zwei ungleich große Teile geschieden:

a) eine größere kompaktere obere: die obere Tränendrüse, Glandula lacrimalis superior, und

b) eine aus locker zusammengefügten Läppchen gebildete untere Tränendrüse, Glandula lacrimalis inferior, welche unmittelbar über dem Fornix conjunctivae gelegen ist.

Die obere Tränendrüse besitzt eine obere konvexe und eine untere konkave Fläche, einen vorderen, dem Margo supraorbitalis entsprechenden und einen hinteren, die Grenze des 1. und 2. Viertels der Länge der Orbita erreichenden Rand. In querer Richtung ist sie ausgedehnter als in sagittaler und mißt in ersterer 20, in letzterer 12 mm.

Die untere Tränendrüse besitzt lockerer geordnete Läppchen, welche über dem lateralen Rande des Konjunktivalgewölbes gelegen sind und bis zum lateralen Augenwinkel herabreichen. Während die obere Tränendrüse sich hinter dem oberen Augenhöhlenrande verbirgt, ragt die untere unter ihm hervor; sie ist dem oberen Rande des Tarsus superior parallel und von ihm durch einen Zwischenraum von 4—5 mm getrennt.

Die obere Tränendrüse besitzt 3–5 Ausführungsgänge, Ductuli excretorii (glandulae lacrimalis), welche zwischen den Läppchen der unteren Drüse zum Fornix conjunctivae gelangen und hier, 4—5 mm vom Tarsalrande entfernt, in unregelmäßigen Abständen voneinander münden. Der am weitesten lateral gelegene Ductulus excretorius hat das größte Kaliber (0,45 mm) und liegt in der Sagittalebene des äußeren Augenwinkels. Während ihres Verlaufes durch die untere Drüse nehmen die Gänge der oberen zahlreiche kleine Gänge der Läppchen der unteren Drüse auf. Letztere hat außerdem noch 3—9 besondere Ausführgänge, die sich unregelmäßig, besonders aber medial neben denjenigen der oberen Drüse verteilen.

Zu den Tränendrüsen gehören ferner noch die Glandulae lacrimales accessoriae und die Glandulae mucosae (Krausei); sie haben mit den vorhergehend beschriebenen nicht allein die gleiche entwicklungsgeschichtliche Grundlage, sondern auch den gleichen Bau. S. über beide oben S. 153.

Der feinere Bau der Tränendrüse ähnelt sehr demjenigen der Parotis. Sie ist eine zusammengesetzte tubuläre Drüse, deren Ausführungsgänge mit einem zweischichtigen zylindrischen Epithel ausgekleidet sind. Die Ausführungsgänge setzen sich in lange Schaltstücke fort, d. i. enge, mit niedrigem Epithel bedeckte Gänge. An letztere schließen sich die absondernden dickwandigen Tubuli lacrimales, welche mit Eiweißdrüsenzellen ausgekleidet sind. Letztere sind granulierte zylindrische Zellen, welche nach längerer Absonderung kleiner, körniger, trüber werden und ihre scharfen Grenzen verlieren (Heidenhain, Reichel). Die Basalmembran ist mit sternförmigen, anastomosierenden, kernführenden Verdickungen versehen, welche eine Art Korbgerüst bilden; die Maschenräume desselben werden von den dünnen Stellen der Basalmembran vollständig ausgefüllt. Das in den Ausführungsgängen der Speicheldrüsen so auffallende Stäbchenepithel fehlt hier gänzlich. In der Parotis schließen sich an die secernierenden Tubuli zunächst Schaltstücke mit niedrigem Epithel an, darauf ein Abschnitt mit Stäbchenepithel, endlich gewöhnliches Zylinderepithel; in den Tränendrüsen aber folgt auf lange Schaltstücke sofort das erwähnte Zylinderepithel. Die bindegewebige Grundlage der größeren Ausführungsgänge besteht aus äußeren zirkulären und inneren longitudinalen Fasern; Muskelfasern fehlen.

Die Nerven der Tränendrüse sind größtenteils marklos. Auf der Basalmembran der Drüsenschläuche bilden sie ein Geflecht, von welchem sehr feine Ästchen und Fäden ausgehen, welche die Membran durchbohren und ein Überzellennetz bilden. Von diesem dringen Fäden zwischen die Tränenzellen und bilden ein Zwischenzellennetz, so daß also eine sehr innige Berührung der Nerven mit den Drüsenzellen vorhanden ist. (A. S. Dogiel, Nerven der Tränendrüse. Arch. f. mikr. Anat., Bd. 42, 1893.)

b. Tränenkanälchen, Ductus lacrimales. Fig. 182.

Der Verlauf der beiden Tränenkanälchen entspricht wesentlich der Richtung der Pars lacrimalis der Lidränder; sie ziehen konvergierend nasalwärts. Die Einmündung in den Tränensack geschieht entweder durch ein kurzes gemeinsames Sammelrohr von 0,8—2,2 mm Länge, zu welchem sich die medialen Enden der Tränenkanälchen verbinden, oder sie erfolgt getrennt in einer kleinen lateralen Ausbuchtung des Tränensackes, dem Sinus sacci lacrimalis superior (Maieri), der nichts anderes ist, als ein weites kurzes Sammelrohr. Dieser Sinus

liegt hinter dem Lig. palpebrale mediale, unterhalb der Kuppel des Saccus lacrimalis. Fig. 182.

Die Anfangsstücke der Tränenkanälchen haben eigentümlicherweise vertikalen Verlauf: das obere zieht abwärts, das untere aufwärts. Vertikaler und horizontaler Schenkel gehen darauf beim Erwachsenen bogig ineinander über, während bei Embryonen eine scharfe Knickung beide Teile trennt. Der vertikale Schenkel führt den Namen Pars papillaris des Tränenkanälchens. Die Pars papillaris beginnt im Punctum lacrimale mit weiter Mündung und verengert sich darauf bedeutend, ist also trichterförmig gestaltet. Jenseits der Trichterenge, Angustiae, an der Vereinigungsstelle beider Schenkel, folgt eine ansehnliche Erweiterung mit Divertikelbildung an der konvexen Seite, die Ampulla ductus lacrimalis, welche 1 mm Weite besitzt. Der nun folgende horizontale Schenkel von 6—7 mm Länge verengert sich allmählich bis zur Einmündung in den Sinus auf 0,3 mm. Die Entfernung der unteren Tränenpapille vom medialen Augenwinkel beträgt 6,5, die der oberen nur 6 mm; das untere Tränenkanälchen ist etwas länger. Bei geschlossenen Lidern befindet sich die untere Papille lateral von der oberen. Die Spitze beider Papillen ist etwas nach hinten gerichtet, die der oberen zugleich abwärts, die der unteren aufwärts.

Das Epithel der Tränenkanälchen ist geschichtetes Plattenepithel von 120 μ Dicke und 10—12 Zellenlagen; die untere hat zylindrische, die oberen haben abgeplattete Zellen. Die Lamina propria besteht aus Bindegewebe mit reichlichen, vorwiegend zirkulären elastischen Fasernetzen. Zwischen Epithel und Propria liegt eine feingezähnelte Basalhaut. Die Propria der Pars papillaris ist dichter und stimmt mit dem tarsalen Gewebe überein, mit welchem sie zusammenhängt. Die Propria ist im horizontralen Schenkel des Kanälchens von längsverlaufenden oder spiraligziehenden quergestreiften Muskelbündeln begleitet, im vertikalen dagegen von zirkulären; beides sind Teile des M. orbicularis. Die Muskulatur der Umgebung der Tränenkanälchen ist ein Teil desjenigen Abschnitts des M. orbicularis oculi, welcher in wechselnder Stärke von der Crista lacrimalis posterior und hinter derselben am Tränenbein in zwei Schichten entspringt (Krebiehl) uud als Pars lacrimalis des M. orbicularis oculi (Hornerscher Muskel) bezeichnet wird (siehe Abt. III, Fig. 78.)

c. Der Tränensack, Saccus lacrimalis und der Tränennasengang, Ductus nasolacrimalis.

Der Tränensack, Saccus lacrimalis, liegt in der Fossa sacci lacrimalis der Orbita, welche von einem dünneren Blatte der Periorbita (Periost) ausgekleidet wird, während ein stärkeres Blatt zwischen der Crista lacrimalis anterior und posterior sich ausspannt, so daß die Fossa sacci lacrimalis von der Orbita aus ohne weiteres gar nicht gesehen wird.

Mit dieser fibrösen Auskleidung der Fossa sacci lacrimalis ist die Schleimhaut des Tränensackes meist nur durch lockeres Bindegewebe verbunden. Die von der Periorbita umschlossene Fossa sacci lacrimalis ist etwa 15 mm lang, 7 mm tief, 4—5 mm breit. Die Form des Tränensackes entspricht der Form der Fossa sacci lacrimalis und verjüngt sich an beiden Enden, besonders am oberen, welches den Namen Fornix sacci lacrimalis führt. Das obere Ende des Sackes ragt etwas über das Lig. palpebrale mediale hinaus, welches den Sack und seine fibröse Decke kreuzt und zum Teil von letzterer entspringt. Über den M. sacci lacrimalis s. Tränenkanälchen.

Die innere Oberfläche der Schleimhaut des Tränensackes zeigt individuell wechselnde Ausbuchtungen und Faltenbildungen. Der wichtigsten Ausbuchtung, Sinus sacci lacrimalis superior (Maieri), wurde schon bei den Tränenkanälchen gedacht. Auch am unteren Ende kommt zuweilen eine lateral vorwärts gerichtete Ausbuchtung vor, Sinus sacci lacrimalis inferior (Arltii).

Von Schleimhautfalten ist insbesondere ein Ringwulst zu erwähnen, welcher die Mündung des Sinus Maieri mehr oder weniger vollständig umgibt: Valvula lacrimalis superior (Merkeli). Zuweilen ist auch am unteren Ende des Tränensackes eine kleine Falte vorhanden, Valvula lacrimalis inferior (Krausei). Auch zwischen beiden Falten können Faltenspuren vorkommen, welche mit der Valvula Krausei von Hyrtl als Teile eines Spiralfalte gedeutet wurden. Zuweilen werden Schleimhauttrabekel gefunden, welche frei von einer zur anderen Wand ziehen.

Der Tränennasengang, Ductus nasolacrimalis, überragt den knöchernen Canalis nasolacrimalis unten verschieden weit, indem seine mediale Wand auf eine längere Strecke hin von der Nasenschleimhaut gedeckt werden kann. Die Länge des Ductus ist darum individuell beträchtlich verschieden und schwankt zwischen 12 und 24 mm. Die Mündung befindet sich im unteren Nasengange, 30—35 mm hinter dem hinteren Rande des äußeren Nasenloches.

Erfolgt die Mündung in der Höhe derjenigen des knöchernen Kanals, so kann sie weit und scharfrandig sein; erfolgt sie tiefer, so stellt sie in der Regel einen vertikalen Schlitz dar. Das untere Ende des Ganges kann blind endigen, dagegen eine seitliche Öffnung vorkommen; oder es sind beiderlei Öffnungen vorhanden. Unterhalb der Mündung zieht sich nicht selten noch auf längere Strecken eine Schleimhautfurche fort. Das die Mündung medial deckende Schleimhautblatt hat, wenn es ansehnlich entwickelt ist, den Namen Plica lacrimalis (Hasneri). Bei der Exspiration schließt sich die Klappe, durch die Inspiration wird sie geöffnet.

Während die Schleimhaut des Tränensackes nur locker an das Periost geheftet wird, ist die Verbindung des Ductus nasolacrimalis mit dem Periost inniger; doch sind beide Wände durch ein dichtes Venengeflecht voneinander getrennt, welches eine Fortsetzung des Venengeflechts der unteren Muschel darstellt.

Die Schleimhaut wird in ihrem bindegewebigen Teil sowohl im Saccus als im Ductus nasolacrimalis in wechselnd ausgedehnter Weise von retikulärem Bindegewebe mit vielen Lymphzellen gebildet. Vom Tränensack bis zur Mündung ist das Epithel ein hohes zylindrisches, welches Ersatzzellen zwischen seinen Basen Platz läßt. Becherzellen sind ein häufiges Vorkommnis. Bei einigen Tieren sind Flimmerzellen zwischen flimmerlose Epithelien eingestreut. Im unteren Teil des Ductus nasolacrimalis sind Schleimdrüsen vorhanden; im oberen Teil ist ihr Vorkommen individuell verschieden.

Über die Drüsen im Tränensack s. Werncke, Ätiologie der Dakryocystitis, Dorpat 1900.

3. Der Bewegungsapparat des Bulbus und der Lider. Fig. 183—186.

Die Bewegung des Augapfels in der Orbita wird durch eine Gruppe von Muskeln ausgeführt, welche ihrer Verlaufsrichtung gemäß eingeteilt werden in gerade und in schräge. Gerade Augenmuskeln, Musculi recti, sind vier; schräge, Musculi obliqui, sind zwei vorhanden.

Die Bewegung des Bulbus erfolgt in Richtungen, welche sich um die sagittale, die quere und die vertikale Axe des Augapfels drehen. Der Bewegung in jeder dieser Richtungen dienen je zwei Muskeln, welche sich an zwei entsprechenden, aber entgegengesetzten Punkten des Auges ansetzen. Natürlicherweise gestattet diese Anordnung auch Zwischenbewegungen mannigfaltiger Art, Alle Bewegungen aber erfüllen in erster Linie die Aufgabe, den Endpunkt der Sehaxe in der Retina so einzustellen, daß das von den sichtbaren Gegenständen zu entwerfende Bild auf der Retina am reinsten und klarsten sich ausprägen kann. Jene Muskeln verändern daher die Stellung des Augapfels in der Weise, daß die Vorderfläche der Hornhaut und die Pupille nach dem zu betrachtenden Gegenstande hingewendet werden.

Die Orbita enthält außer diesen am Augapfel angreifenden Muskeln noch einen anderen, welcher zur Hebung des oberen Augenlides bestimmt ist und in diesem seine Insertion findet; es ist dies der M. levator palpebrae superioris.

Die Augenlider sind ferner mit der Pars palpebralis des M. orbicularis oculi ausgestattet, deren Tätigkeit die Lidspalte schließt. Sie enthalten endlich eine Schicht glatter Muskulatur, den M. tarsalis superior und inferior. An dieser Stelle hat auch einer Ausbreitung glatter Muskulatur Erwähnung zu geschehen, die den Namen M. orbitalis führt und die Fissura orbitalis inferior schließen hilft.

a. Die Muskeln des Augapfels, Musculi oculi.

1. Mm. recti oculi. Fig. 183, 184.

Die vier geraden Augenmuskeln sind in der Art um den Sehnerven und den Augapfel gruppiert, daß je einer an der oberen, M. rectus sup. und unteren,

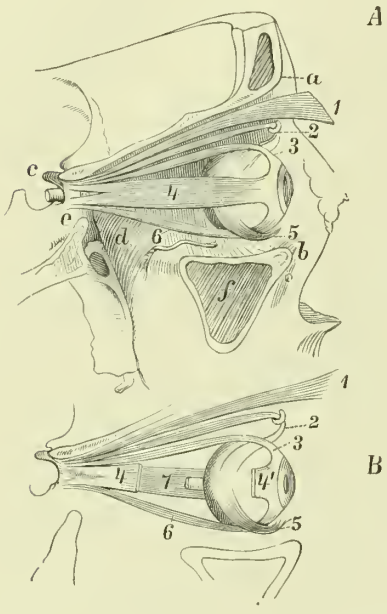

Fig. 183.

Fig. 183. **Muskeln der rechten Augenhöhle.** 1 : 2.
A Die Augenhöhle durch Entfernung der lateralen Wand eröffnet.
B Skizze der Muskeln nach Entfernung des M. rectus oculi lateralis und des Sehnerven.
a Margo supraorbitalis; *b* Margo infraorbitalis; *c* Processus clinoideus anterior; *d* unterer Rand der Fissura orbitalis inferior; *e* Keilbeinkörper; *f* Oberkieferhöhle; 1 M. levator palpebrae superioris, beim Übergange in das obere Augenlid durchschnitten; 2 Trochlea und Sehne des M. obliquus oculi superior; 3 Sehne des M. rectus oculi superior; 4 M. rectus oculi lateralis; 4' dessen Ansatzsehne; 5 M. obliquus oculi inferior; 6 M. rectus oculi inferior; 7 M. rectus oculi medialis.

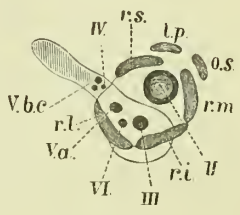

Fig. 184.

Schema der Verteilung der Ursprünge der Augenmuskeln im Hintergrunde der rechten Orbita (von vorn gesehen).
Die Umrisse der Fissura orbitalis superior und der Öffnung des Canalis opticus sind angedeutet; letztere umschließt den Sehnerven *II*, erstere zerfällt in drei Abschnitte, 1. einen oberen, lateralen (schraffiert) mit der Durchtrittsstelle des N. trochlearis (*IV*), des N. lacrimalis und N. frontalis (*V.b.c*) hart am äußeren Umfange des Augenmuskelkegels; 2. einen mittleren, innerhalb des Augenmuskelkegels gelegenen mit den eintretenden Nerven: N. nasociliaris (*V.a*), N. oculomotorius (*III*) und N. abducens (*VI*); 3. einen unteren, wieder außerhalb des Augenmuskelkegels gelegenen Abschnitt: *l.p.* M. levator palpebrae superioris; *o. s.* M. obliquus oculi superior; *r. s.* M. rectus oculi superior; *r. m.* M. rectus oculi medialis; *r. i.* M. rectus oculi inferior; *r. l.* M. rectus oculi lateralis.

M. rectus inf., an der medialen, R. rectus medialis, und lateralen Seite, M. rectus lat., derselben verläuft. Sie ziehen von der Spitze der Orbita in der Umgebung des Sehnerven nach vorn und erreichen den Augapfel vor dem Äquator. Ihre Länge beträgt ca. 4 cm.

Am schwersten von ihnen ist der Rectus medialis (0,747 g); doch kann er vom Rectus lateralis übertroffen werden. Der schwächste, aber längste, ist der Rectus superior. Die vier geraden Augenmuskeln umschreiben durch ihre Richtung einen Kegel, dessen Basis dem Augapfel, dessen Spitze der Spitze der Orbita entspricht; sie bilden, wie man sich ausdrückt, den Hauptbestandteil des Augenmuskelkegels, an dessen Vervollständigung noch der M. levator palpebrae superioris und der Obliquus superior teilnehmen.

Die vier geraden Augenmuskeln entspringen mit kurzen Sehnen an der Spitze der Orbita, in der Umgebung des Foramen opticum und des angrenzenden Teiles der Fissura orbitalis superior. Über das Lageverhältnis der einzelnen Sehnen zu

ihrer Umgebung gibt Fig. 184 Aufschluß, welche besonders auch deutlich macht, daß der Rectus lateralis und inferior teils von den Rändern der Fissur entspringen, teils von einem Sehnenblatt, welches die Fissur überbrückt. Der Rectus superior und medialis, der Levator palpebrae superioris und Obliquus superior entspringen dorsal von der Fissur; der Rectus superior und Levator palpebrae zugleich dorsal vom Foramen opticum: der Rectus medialis und Obliquus superior nasal von demselben. Letztere beiden Muskeln hängen mit ihren Ursprungssehnen auch mit der duralen Sehnervenscheide zusammen. Im übrigen umgeben die Sehnenursprünge der geraden Augenmuskeln den Sehnerven ringförmig, doch so, daß der letztere eine exzentrische Lage einnimmt und dorso-medial gelegen ist. Die gemeinsame Bindegewebsmasse, von welcher die Sehnen ausgehen, führt den Namen Sehnenring, Anulus tendineus communis (Zinni). Der Rectus lateralis entspringt in der Regel mit zwei sehnigen Schenkeln, einem größeren unteren vom Sehnenringe, einem schwächeren oberen von der unteren Wurzel der Ala parva. Zwischen beiden Schenkeln befindet sich eine Spalte, durch welche der Ill., Vl. und der Ramus nasociliaris des V. Hirnnerven ihren Weg zur Peripherie nehmen.

Von ihren Ursprungsstellen ziehen die Recti nach vorn zu ihrer vor dem Äquator des Augapfels gelegenen Insertionszone. Der Übergang des Muskelfleisches in die Endsehnen erfolgt in 4—8 mm Entfernung von der Ansatzstelle. Die Sehnenfasern verweben sich innig mit den fibrösen Bündeln der Sklera und treten auch in deren Inneres ein. Die Ansatzstellen sind vom Hornhautrand 7—8 mm entfernt. Am breitesten ist die Sehne des Rectus medialis, am weitesten stehen voneinander ab die Sehnen des Rectus medialis und superior; am meisten benachbart sind die Sehnen des Rectus superior und lateralis. Die Sklera erfährt infolge der Verwebung der Sehnen eine beträchtliche vordere Verdickung.

Die bindegewebigen Scheiden der Augenmuskeln stehen mit einer Fascie in Verbindung, die schon oben erwähnt wurde, mit der Fascia bulbi. Sie stehen aber auch mit der Periorbita und dem Fornix conjunctivae, zwei von ihnen auch noch mit den Augenlidern durch Faserstränge in Verbindung, welche den Namen Fascienzipfel, Lacerti fibrosi, erhalten haben. Eine solche Insertionsstelle ist die Gegend der Sutura zygomaticofrontalis; eine andere liegt unterhalb der Trochlea; ihnen entspricht ein lateraler und ein medialer Fascienzipfel. Durch die vereinigten medialen und lateralen Fascienzipfel wird der Bulbus in seiner Lage gesichert und vor allzugroßen Bewegungen geschützt. Die zum Fornix conjunctivae ziehenden Fascienzipfel wirken gleich Spannmuskeln der Gelenkkapseln und bewahren die Conjunctiva vor Einklemmungen. Der Rectus superior geht zugleich bindegewebige Verbindungen mit dem Levator palpebrae sup. ein, so daß eine Hebung des Blickes zugleich auch das Augenlid heben hilft. Von der Scheide des Rectus inferior zieht ein ansehnliches Bündel zum unteren Lide. Dem zum Tarsus ziehenden Teile dieses Bündels sind glatte Muskelfasern eingewebt. Es ist diese Muskelplatte der glatte M. tarsalis inferior, während der M. tarsalis superior der Endsehne des Levator palpebrae superioris folgt (S. 162).

2. Mm. obliqui.

1. M. obliquus superior. Fig. 183—186.

Er entspringt außerhalb des Sehnenringes der Recti, vor und medial vom Foramen opticum, von der Periorbita und der Durascheide des Sehnerven. Er

zieht über dem Rectus medialis im oberen medialen Winkel der Orbita vorwärts, wird in der Nähe der Fovea trochlearis sehnig, gelangt zur Rolle, Trochlea, durchzieht sie mit runder Sehne und wendet sich darauf unter spitzem Winkel rückwärts und lateralwärts zum Augapfel. Die abgeplattete und verbreiterte Sehne erreicht den Augapfel, indem sie zwischen diesem und dem Rectus superior eindringt, auf der oberen Hälfte, hinter dem Äquator, 18 mm vom Hornhautrande entfernt. Die Sehne hat jenseits der Trochlea eine Länge von 19,5 mm; die Ansatzlinie ist schief gestellt.

Die Trochlea ist ein hyaliner, halbrinnenförmig gehöhlter Knorpel von etwa 6 mm Länge und 4 mm Breite, welcher durch kurze Faserzüge, Lig. suspensorium trochleae, an der Fovea (oder an der Spina) trochlearis sowie am Periost des Margo supraorbitalis befestigt wird. In die Rinne dieses Knorpels tritt von hinten die Obliquussehne und verläßt sie in abgelenkter Richtung. Weder die Trochlea noch die sie verlassende Sehne haben eine synoviale Auskleidung; es ist nur leicht verschiebliches Bindegewebe zwischen Sehne und Rolle vorhanden (Schwalbe). Jenseits der Rolle wird die Sehne von einer besonders starken bindegewebigen Scheide umgeben.

2. M. obliquus inferior.

Er nimmt von der Orbitalplatte des Oberkieferbeines, am Margo infraorbitalis, lateral vom unteren Ende der Crista lacrimalis des Tränenbeines seinen Ursprung. Der Muskelbauch wendet sich zwischen dem Boden der Orbita und dem Rectus inferior bogenförmig lateralwärts sowie aufwärts und gelangt zur lateralen Seite des Augapfels. Seine platte Sehne setzt sich ebenfalls hinter dem Äquator an der Sklera fest.

b. Die Muskeln der Augenlider.

1. und 2. M. levator palpebrae superioris; M. tarsalis superior et inferior. Fig. 176, 183—186.

Der Heber des oberen Lides entspringt kurzsehnig vom oberen Umfange des Foramen opticum und von der Durascheide des Sehnerven, hängt mit der Ursprungssehne des Rectus superior zusammen, liegt aber jenseits des gemeinsamen Sehnenringes. Mit seinem schmalen dünnen Muskelbauche zieht er unter dem Dach der Orbita, unter dem N. frontalis und über dem Rectus superior nach vorn und geht in der Gegend des Margo supraorbitalis in eine gelblich-weiße sehnige Ausbreitung über. Ein anderer Sehnenzug durchbricht in mehreren Abteilungen den M. orbicularis oculi und zieht zur Lidhaut, ein hinterer zum oberen Rande und zur oberen Fläche des Tarsus superior. Der hinteren Fläche des letzteren ist eine ansehnliche Schicht glatter Muskulatur eingewebt und aufgelagert, welche von der Fleischgrenze des Levator bis zum oberen Tarsus reicht und an letzterem inseriert. Tiefere Bindegewebszüge stellen eine Verbindung mit der Scheide des Rectus superior her; seitliche Faserstreifen treten zur medialen und lateralen Orbitalwand. Die vorwiegend aus glatten Muskelfasern bestehende Schicht bildet den M. tarsalis superior. Ihm entspricht im unteren Augenlide der M. tarsalis inferior (siehe S. 161). Vom M. tarsalis superior zweigt sich oft ein dünnes Muskelbündel ab, welches in die Gegend der Trochlea zieht: der M. tensor trochleae von Budge.

Von der Scheide des Rectus inferior ziehen bindegewebige Streifen zum unteren Augenlide und zur hinteren Fläche des M. orbicularis oculi. Sie ent-

sprechen der selbständigen Levatorsehne. Der Levator hat aber die Bedeutung eines vom Rectus superior abgelösten Bündels. Der Rectus inferior erfährt keine solche durchgreifende Spaltung; er entspricht dem Rectus superior + Levator.

3. M. orbicularis oculi. S. Antlitzmuskeln Abt. III, S. 82, und Augenlid S. 151.

c. Der Muskel der Orbitalwand.

Die Fissura orbitalis inferior wird durch die sogenannte Membrana orbitalis, einen Teil der Periorbita, geschlossen. Ihr sind glatte Muskelfasern in wechselnder Menge eingewebt und bilden den M. orbitalis (H. Müller). Besonders reichlich sind die glatten Muskelfasern im mittleren Drittel der Membrana orbitalis.

Bei manchen Säugetieren ist dieser Muskel mächtiger entwickelt. Er wird vom N. sympathicus versorgt.

Nußbaum, H., Die Entwickelung der Binnenmuskeln des Auges der Wirbeltiere. Arch. f. mikr. Anat., Bd. 58, 1901. Nicht allein glatte Muskelfasern, wie bei den Fischen, Amphibien und Säugetieren, entstehen aus der epithelialen Augenblase, sondern auch die quergestreiften des Vogelauges. Der M. retractor lentis der Knochenfische entsteht aus der Augenblase (Metamer I, van Wijhe) und wird vom N. oculomotorius (Metamer III) innerviert.

4. Inhalt der Orbita.

Augapfel und Sehnerv, nebst dem Bewegungsapparate des Augapfels und der Tränendrüse werden umgeben von der mit einer Beinhaut ausgekleideten knöchernen Wandung der Orbita, sowie von reichlichem Fettgewebe, welches in der Orbita enthalten ist und Corpus adiposum orbitae genannt wird. Der Augapfel wird ferner in einem großen Teil seines Umfanges umgeben von einer besonderen Fascie, welche auch zu dem Sehnerven und den Augenmuskeln in Beziehung tritt; dies ist die Fascia bulbi (Tenoni). Der Inhalt der Augenhöhle wird vorn abgeschlossen durch eine von der Periorbita im Umfange des Margo orbitalis ausgehende Fascie, Septum orbitale.

a. Orbita und Periorbita.

Die knöcherne Augenhöhle, Orbita, ist bereits in der Knochenlehre beschrieben worden; Abt. II, S. 112.

Die Periorbita ist die Knochenhaut der Augenhöhle; sie bekleidet die Knochenwände der Augenhöhle und bietet eine Reihe von Besonderheiten dar.

Sie steht durch das Foramen opticum, die Fissura orbitalis superior und das Foramen ethmoidale anterius mit der Dura cerebri in Zusammenhang, geht durch die Fissura orbitalis inferior in die Beinhaut des Oberkiefers, durch die Apertura orbitalis in die Beinhaut der benachbarten Knochen, durch den Canalis nasolacrimalis und das Foramen ethmoidale posterius in die Beinhaut der Nasenhöhle über und schließt sich am vorderen Rande des Foramen opticum an die Durascheide des Opticus in der Weise an, daß beide innig verschmelzen. Von der Dura cerebri aus verfolgt, spaltet sich letztere am Foramen opticum in zwei Blätter, in das die Periorbita liefernde und in das die Durascheide des Opticus liefernde Blatt. In der Orbita verhält sich demnach die Dura ähnlich wie im Canalis spinalis; sie spaltet sich in ihre beiden Bestandteile, den periostalen und den neuralen.

Die Befestigung der Periorbita an der glatten Fläche der Knochen ist nur locker, sie wird inniger an den verschiedenen Ausgängen. Von der inneren Oberfläche der Periorbita lösen sich zerstreute bindegewebige Züge ab, welche sich in das Orbitalfett einsenken. Ein stärkerer Faserzug entwickelt sich in der Gegend der Glandula lacrimalis, gelangt zum hinteren Rande der oberen Tränendrüse und dient als Lig. suspensorium zur Befestigung der Drüse. Ein stärkeres fibröses Blatt tritt zu dem M. obliquus superior und bildet eine Scheide um den Muskel. In der Fortsetzung dieses

Blattes gelangt das Lig. suspensorium trochleae von der Periorbita zur Trochlea. Unterhalb der letzteren überbrückt die Periorbita mit einem stärkeren lateralen Blatte, Diaphragma lacrimale, die Tränensackgrube und bedeckt den Tränensack; mit dem schwächeren medialen Blatte bildet sie die periostale Auskleidung der genannten Grube. Das laterale der beiden Blätter wird etwa von der Grenze seines oberen und mittleren Drittels durch einen horizontalen fibrösen Streifen verstärkt, eine Fortsetzung des Lig. palpebrale mediale.

b. Fettkörper der Augenhöhle, *Corpus adiposum orbitae.* Fig. 185.

Der Fettkörper der Augenhöhle oder das Orbitalfett füllt die Zwischenräume zwischen den in der Augenhöhle enthaltenen Organen aus und bildet ein geeignetes Polster für dieselben. Das Orbitalfett wird durch den Augenmuskelkegel in zwei unvollständig geschiedene Lagen getrennt, eine innere und eine äußere. Fig. 185.

Die innere Lage ist bedeutend massiger und erfüllt den trichterförmigen Raum zwischen den Augenmuskeln, dem Sehnerven und der hinteren Fläche des Augapfels. Die äußere Lage ist dünner, umgibt den Augenmuskelkegel, wird im hinteren Teil der Orbita schwächer, im vorderen stärker. Abnahme des Orbitalfetts hat ein Zurücksinken des Augapfels und eine stärkere Schlängelung des Sehnerven im Gefolge.

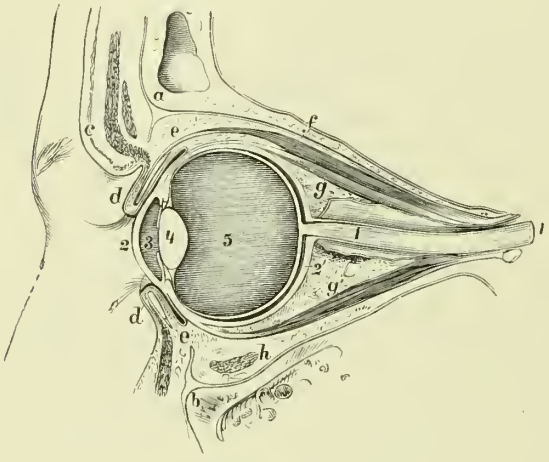

Fig. 185.

Vertikaler Durchschnitt durch die linke Augenhöhle und ihren Inhalt in der Richtung der Orbitalaxe, bei geöffneter Lidspalte.

a Stirnbein mit Stirnhöhle; *b* Oberkiefer; *c* Augenbrauenwulst; *d* oberes, *d'* unteres Augenlid mit Cilien; *e, e* Fornix conjunctivae; *f* M. levator palpebrae superioris; *g* M. rectus oculi superior; *g'* M. rectus oculi inferior; *h* Durchschnitt des M. obliquus oculi inferior; 1 Sehnerv; 2 Hornhaut; 3 vordere Augenkammer; 4 Linse; 5 Glaskörper.

c. Augapfelbinde,
Fascia bulbi (Tenoni). Fig. 185.

Der Augapfel ist in seinem mittleren und hinteren Teil von einer fibrösen Kapsel, der Augapfelbinde, locker umhüllt und durch sie von der unmittelbaren Verbindung mit dem Corpus adiposum orbitae geschieden. Außen steht die Binde durch Bindegewebsblätter vielfach in Zusammenhang mit dem die Fettläppchen durchsetzenden Bindegewebe. Ebenso ist sie mit dem Augapfel durch zahlreiche feine Fädchen (H. Virchow) verbunden. Doch ist diese Verbindung so locker, daß die Bewegungen des Augapfels mit derselben Leichtigkeit erfolgen, mit welcher sich ein Gelenkkopf in seiner Pfanne bewegt. Der von den Bindegewebsbälkchen durchsetzte Raum ist ein Lymphraum, Spatium interfasciale (Tenoni).

Vorn erstreckt sich die Binde bis zur Conjunctiva bulbi und verliert sich in deren Bindegewebe entlang einer Kreislinie, welche einige Millimeter vom Konjunktivalgewölbe entfernt ist. In der Umgebung des hinteren Poles des Augapfels verdünnt sich die Fascie, erreicht nicht die Einmündungsstelle des Sehnerven in den Augapfel, sondern hört bereits in einiger Entfernung von dieser Stelle auf. Hier steht sie im Zusammenhang mit der äußeren Wand des supravaginalen Raumes des Sehnerven, mit der Scheide des Sehnerven. Der supravaginale Raum ist durchzogen von den Ciliargefäßen, Ciliarnerven und von lockerem Bindegewebe. Durch ihn wird zugleich der N. opticus in derselben Weise von dem inneren Fettpolster getrennt, wie der Augapfel durch die Tenonsche Binde.

Zu der Tenonschen Binde stehen die Augenmuskeln in wichtigen Beziehungen. Ihre Sehnen durchsetzen nämlich den Tenonschen Raum in der Weise, daß die bindegewebigen Scheiden

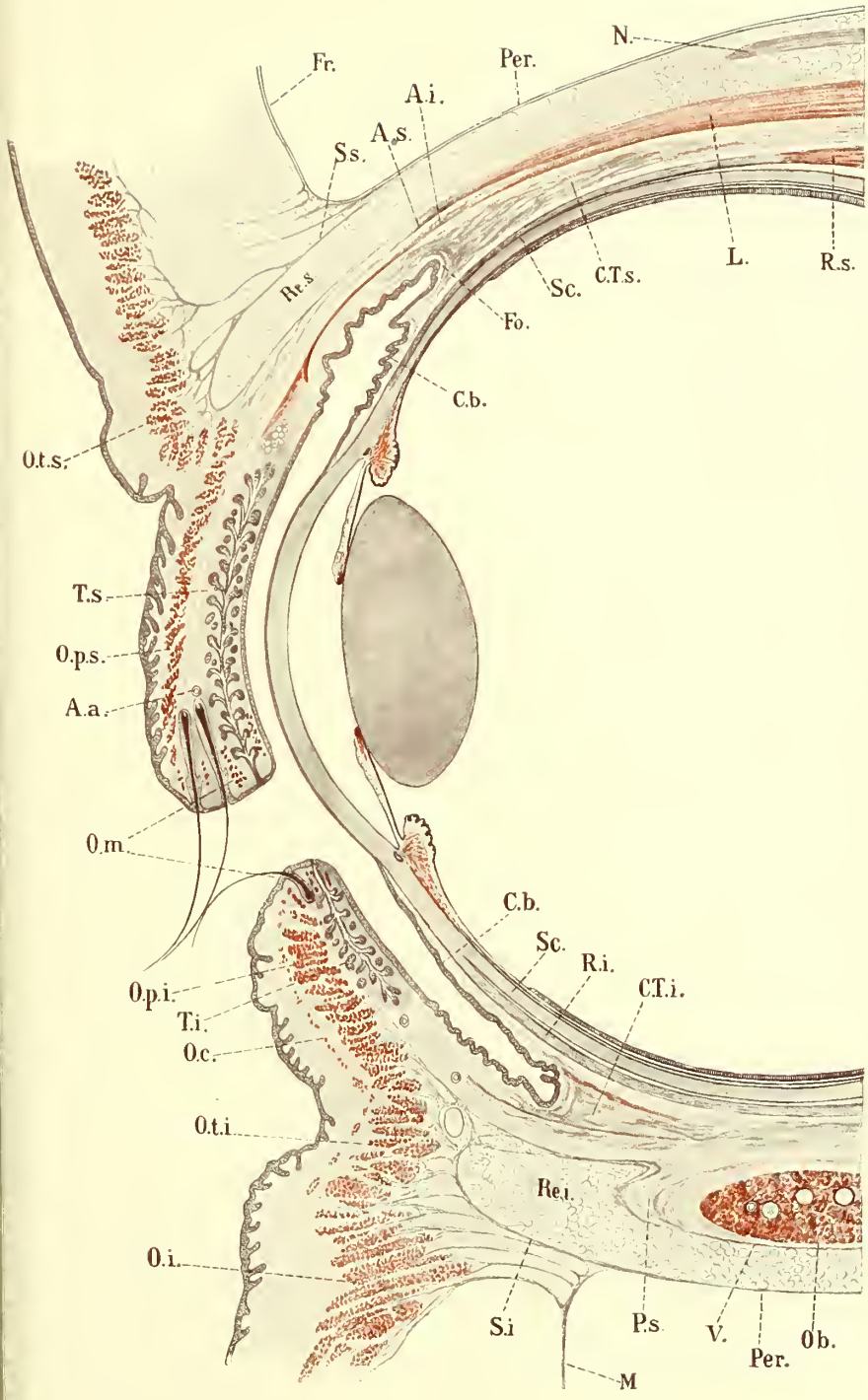

A. a. Arcus tarseus
A. i. untere (hintere) } Sehnenausbreitung des M. levator palpebrae sup.
A. s. obere (vordere) }
C. b. Conjunctiva bulbi
C. T. i., C. T. s. Tenon'sche Kapsel
Fo. Fornix conjunctivae
Fr. Periost d. Os frontale
L. M. levator palpebrae sup.
M. Periost der Maxilla
N. N. supraorbitalis
Ob. M. obliquus inf.
O. c., O. i. M. orbicularis oculi
O. m. Randteil des M. orbicularis oculi
O. p. i., O. p. s. Pars palpebralis des M. orbicularis oculi
O. t. i., O. t. s. M. orbicularis oculi
Per. Periorbita
P. s. Scheide des M. obliquus oculi inf.
Rei., Res. orbitales Fettpolster
R. i. Sehne des M. rectus inf.
R. s. Sehne des M. rectus sup.
S. i., S. s. Septum orbitale
Sc. Sclera
T. i. Tarsus inf.
T. s. Tarsus sup.
V. Scheide des M. obliquus inf.

Fig. 186. Mittelschnitt durch den Lidapparat und das vordere Segment des Auges vom Menschen (nach H. Virchow). Maßstab 5,3 : 1.

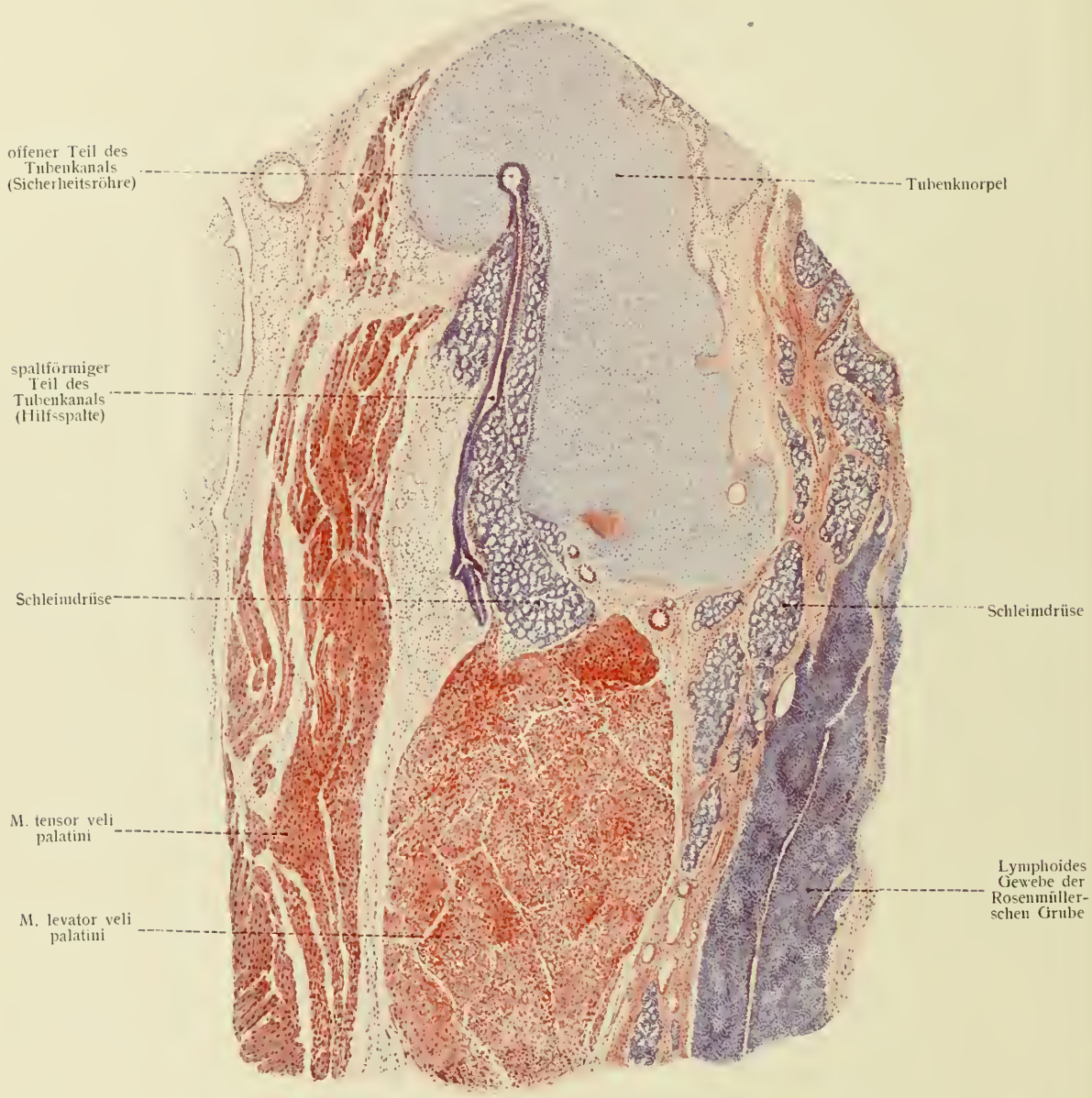

Fig. 187. Ohrtrompete des Menschen und benachbarte Teile.

Querschnitt nahe dem Ostium pharyngeum.

der Augenmuskeln, welche näher dem Augapfel immer fester werden, in die Tenonsche Binde umbiegen und übergehen. Man kann dies auch so ausdrücken, daß man sagt, die Tenonsche Binde gibt den Muskeln, während die Sehnen sie durchbohren, zurücklaufende Scheiden, welche über die Muskeln sich ausbreiten und gegen deren Ursprungsstellen sich verdünnen. Man nennt diese bindegewebigen Muskelhüllen, welche ein starkes Perimysium externum darstellen, Muskelscheiden, Fasciae musculares. Der Tenonsche Raum läßt sich eine kurze Strecke weit an den Sehnen gegen die Augenmuskeln zurückverfolgen, besonders an ihrer Außenfläche. Die durchtretenden Sehnen aber sind durch bindegewebige Züge, Adminicula, die von ihren seitlichen Kanten ausgehen, mit den Kanten der Muskelscheiden verwachsen und werden durch sie auf ihrer Bahn zur Sklera gesichert und festgehalten. Die Anzahl der die Tenonsche Binde durchbohrenden Sehnen beträgt nach dem Obigen sechs.

H. Virchow: Über Tenonschen Raum und Tenonsche Kapsel. Abh. Akad. Wiss. Berlin 1902.

d. Septum orbitale. Fig. 186.

Das Septum orbitale oder Ligamentum palpebrale superius et inferius ist eine dünne fibröse Platte, welche den Inhalt der Augenhöhle nach vorn abschließt, dicht hinter dem M. orbicularis oculi sich befindet und mit ihm durch Bindegewebe zusammenhängt.

Die beiden Bänder entspringen vom Margo orbitalis, sind hier mit der Periorbita und dem Periost der Gesichtsflächen der betreffenden Knochen verbunden und erstrecken sich unter allmählicher Verdünnung gegen den äußeren Rand der Tarsalplatten der beiden Lider, an welchen sie sich befestigen. Von der vorderen Fläche ziehen Bindegewebszüge zwischen die Muskelbündel des M. orbicularis oculi. Deshalb ist das Septum von vorn präparatorisch schwerer darstellbar, als von der Orbita (von hinten) her, denn durch Wegnahme des Orbitalfettes mittels Pincette ist die hintere Fläche des Septum orbitale leicht freizulegen.

5. Lage des Augapfels in der Augenhöhle.

Der Augapfel liegt in der Orbita nicht genau axial, sondern der lateralen und oberen Wand um 1—2 mm näher als der medialen und unteren. Der Scheitel der Hornhaut pflegt die Ebene der vorderen Orbitalöffnung zu berühren.

Oben und unten wird der Augapfel infolgedessen durch den knöchernen Orbitalrand geschützt. Auf der medialen Seite wirkt in derselben Weise die knöcherne Nase schützend. Auf der temporalen Seite dagegen ist dieser Schutz sehr unvollständig und ein großer Teil der lateralen Fläche des Augapfels von dieser Gegend aus frei zugängig. Wird an einem horizontalen Längsschnitte der Augenhöhle der mediale und laterale Orbitalrand durch eine gerade Linie verbunden, so durchschneidet die Linie die laterale Fläche des Augapfels hinter der Ora serrata, die mediale aber am Sklerocornealrande (Merkel).

V. Das Raum- und Gehörorgan, Organon spatii et auditus.

Einleitung.

Die äußere Haut hat verschiedene wichtige Aufgaben zu erfüllen (s. oben S. 3). Sie dient als Schutzhülle, Aufspeicherungs- und Absonderungsorgan, Wärmeregulator und Sinnesorgan. Nimmt man die Haut in ihrer ganzen morphologischen Ausdehnung, welche größer ist als die äußere Körperoberfläche, so wächst die Zahl und Bedeutung ihrer Aufgaben noch beträchtlich, insbesondere in der Richtung ihrer Sinnestätigkeit. Denn sie ist alsdann nicht allein das Organ des Tast- und Temperatursinnes, sondern auch der Geruchswahrnehmung; sie greift ferner tief in die Organisation des Auges ein und bildet auch noch das spezifische Sinnesorgan der Gleichgewichtserhaltung und des Gehöres. Das Ohr nämlich hat zweierlei große Leistungen auszuführen; die eine bezieht sich auf die Erhaltung des Körpergleichgewichtes, die andere auf das Hören.

Im ersten Augenblick erscheint diese Kombination zweier Funktionen und zweier Organe auffallend und sonderbar. Wenn man aber an den übrigen Reichtum der Funktionen der Haut sich erinnert und in Erwägung zieht, daß für die Ausbildung eines Gleichgewichtsorganes in erster Linie notwendigerweise die Haut und das zentrale Nervensystem in Frage kommen müssen, so verliert die vorhandene Einrichtung schon bedeutend an Seltsamkeit. Gleichgewichtsorgan und Gehörorgan müssen trotzdem nicht in zwingender Weise innig miteinander verkettet sein; sie könnten an weit entfernten Stellen des Hautgebietes sich entwickeln. In Wirklichkeit aber sind sie bei allen Wirbeltieren innig miteinander verbunden.

Sieht man sich weiter um, so ergibt sich, daß das Gleichgewichtsorgan zeitlich früher in der individuellen Entwicklungsgeschichte sich anlegt, als das Gehörorgan; auch erhalten die Nerven des ersteren früher ihre Markscheiden als die des letzteren. Noch viel deutlicher zeigt sich bei der Untersuchung der Tierreihe, daß das Gleichgewichtsorgan dem Gehörorgan vorangeht und zunächst auch viel größere Wichtigkeit für das Tier besitzt. Jenes tritt nämlich zuerst auf im Stamm der Cölenteraten, bei welchen es zwar Gehörorgan genannt zu werden pflegt, aber als Gleichgewichts-

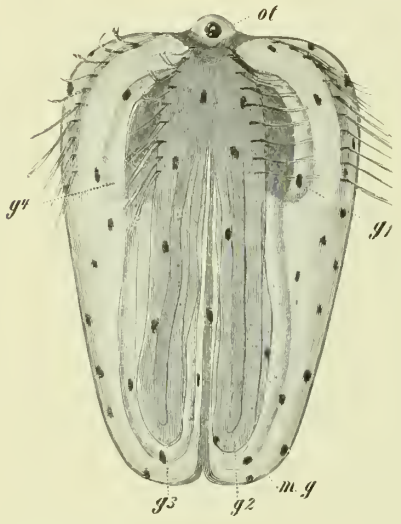

Fig. 188.

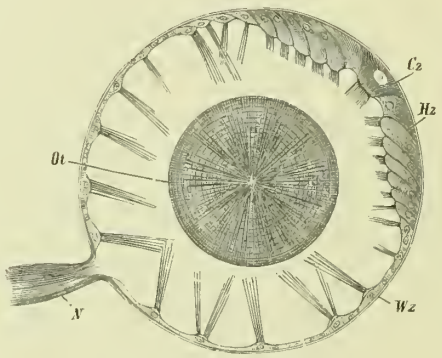

Fig. 189.

Gehörblase eines Heteropoden (Pterotrachea). (K. Claus.)
N Acusticus; *ot* Statolith im Inneren der mit Flüssigkeit erfüllten Blase (Statocyste); *Wz* Wimperzellen an der Innenfläche der Blasenwand; *Hz* sog. Hörzellen; *Cz* Zentralzelle.

Fig. 188. **Embryo einer geschlechtsreifen Larve von Beroë Forskalii.** 60:1. Von der Trichterebene. (K. Chun.)
g^1—g^4 Meridionalgefäße; *mg* Magengefäße; *ot* Statolith (= Otolith.)

organ funktioniert und auch als solches betrachtet wird. Am einfachsten liegen die Verhältnisse vielleicht bei den Ktenophoren, welche als Vertreter der Cölenteraten nach der fraglichen Richtung hin schon vielfach untersucht worden sind. So empfindlich diese Tiere gegen die leisesten Erschütterungen des Wassers sind, auf akustische Reize reagieren sie in keiner Weise. Ihr prachtvoll ausgestatteter „Otolithenapparat" hat mit dem Hören nichts zu tun. Wird einer Ktenophore dieser Apparat ohne Nervenverletzung entfernt, so ist die einzige und sichere Folge der Entfernung eine vollständige Gleichgültigkeit des Tieres gegen seine Haltung im Wasser. Unverletzte Tiere hingegen halten durch den geordneten Schlag ihrer Schwimmplättchen ganz bestimmte Stellungen fest, selbst den Verhältnissen des spezifischen Gewichts entgegen, und nehmen die frühere Lage wieder ein, wenn sie daraus entfernt worden waren. Das Otolithenorgan ist bei ihnen statisches Organ, es dient nur dieser Tätigkeit und ist auch das einzige Organ bei ihnen, welches dieser Tätigkeit dient. Eine besondere Beachtung bedarf dabei der merkwürdige Umstand, daß das erste Auftreten eines zentralen Nervensystemes gerade an die Ausbildung eines Gleichgewichtsorganes anknüpft, d. i. eines Organes, welchem die Regulierung der Ortsbewegung zukommt; mit anderen Worten, daß das zuerst auftretende zentralisierte Nervensystem den zentralen Teil des Gleichgewichtsorganes darstellt [1]). Man darf schon von der Berücksichtigung dieses Umstandes aus erwarten, daß bei den höher ausgebildeten

1) Vergl. K. Chun, Monographie der Ktenophoren. Leipzig 1880, W. Engelmann. - B. Solger, Zur Kenntnis des Gehörorganes von Pterotrachea. Schriften der Naturforsch. Ges. in Danzig, 1899.

Tieren große Massen von Nervensubstanz in den Dienst der Gleichgewichtserhaltung und Bewegungsregulierung gestellt sein werden. So verhält es sich in der Tat. Das gesamte Kleinhirn mit allen in dasselbe einstrahlenden und von ihm ausgehenden Fasermassen ist im wesentlichen ein nervöses Zentralorgan für die Erhaltung des Körpergleichgewichtes. Aber noch viele andere graue Lager im Gehirn und Rückenmark sind bei der gleichen Funktion beteiligt; von peripheren Nerven ein Teil der sensiblen Hautnerven, ein Teil der sensiblen Nerven der Muskulatur und der Gelenke[1]). Die statische Funktion des Ohres vollzieht sich dabei unterhalb der Bewußtseinsschwelle; Störungen der normalen Funktion dagegen können sofort in das Bewußtsein aufgenommen und von ihm gedeutet werden.

Seit den grundlegenden Untersuchungen von Flourens sind unzählige Experimentaluntersuchungen über die Bedeutung der häutigen Bogengänge des Labyrinthes ausgeführt worden. Aus der neueren Zeit stammen wichtige Versuche von A. Kreidl[2]).

An Haifischen, welchen die Otolithen beiderseits entfernt waren, konnte schon kurz nach der Operation beobachtet worden, daß die Tiere zwar wieder schwammen, doch nicht in normaler Weise. Sie wechseln nämlich oft die Bauchlage mit der Rückenlage, besonders auffällig bei eiligem Schwimmen. Operierte Haie können, vorsichtig mit gebogenem Glasstabe umgekehrt, lange Zeit, bis zu einer halben Stunde in Rückenlage verharren; ein Ergebnis, das bei einem normalen Tiere niemas zutage tritt. Durch eine Reihe derartiger Versuche konnte festgestellt werden, daß die operierten Tiere über ihre Lage im Raume desorientiert sind.

Haifische, welchen die Bogengänge zerstört worden waren, zeigten Rollbewegungen im Kreise.

Von besonderem Interesse sind die an Krebsen gewonnenen Ergebnisse. Von V. Hensen ist festgestellt, daß gewisse Krebse bei der Häutung ihre Otolithen verlieren und sich diese nach der Häutung aus dem umgebenden Materiale ergänzen, indem sie Körnchen in die Otocysten einführen.

Auf den Rat von E. Exner versuchte Kreidl, Eisen in die Otocysten zu bringen, um daran Versuche mit einem Magneten anzustellen. Dies gelang tatsächlich.

Zur Nachtzeit nämlich konnten die Tiere — es waren Exemplare von Palaemon xiphios und squilla — sogleich nach der Häutung überrascht werden. Nun wurden sie in weite Glasschalen gesetzt, welche mit reinem Seewasser gefüllt waren; in letzteres wurde jetzt eine Menge fein gepulverten metallischen Eisens gebracht. Alsbald ließ sich wahrnehmen, daß die Tiere sich feine Eisenkörnchen in die Otocysten einführten. Die Tiere, welche nunmehr eiserne Otholithen hatten, zeigten dem Elektromagneten gegenüber folgendes Verhalten: Wenn man den Magnetpol einer Otocyste von der Seite und oben her nähert, so bleibt das Tier, so lange kein Strom durch den Elektromagneten geht, vollkommen ruhig. In dem Momente aber, da der Strom geschlossen und der Stab zu einem Magneten wird, dreht sich das Tier vom Magneten weg, so daß die Medianebene seines Leibes geneigt ist; diese entfernt sich um so stärker vom Magneten, je näher man an das Tier herankommt. Bei dieser Seitwärtsneigung führen die Tiere Augenbewegungen aus, in der Weise, daß sich die Augen bei einer Drehung nach rechts um die Längsaxe des Tieres nach links zurückdrehen.

Nähert man den Magnetpol von unten seitlich, so neigt sich das Tier mit dem Rücken nach der Seite des Magneten.

Exemplare von Palaemon, welchen die Otholithen entfernt und die Tätigkeit der Augen durch Bestreichen mit Asphaltlack ausgeschaltet war, zeigten sich im Raume vollständig desorientiert, überkugelten sich, blieben auf dem Rücken liegen usw.

Wird ein normaler Palaemon in einer flachen Glasschale rotiert, so läuft er stets gegen die Richtung der Drehung, ebenso wie Ameisen und Fliegen. Ein Palaemon hingegen, dem die Otolithen herausgenommen worden sind, hält keine konstante Richtung ein, sondern läuft bald in der Richtung der Drehung, bald gegen die Mitte der Schale vor. Die Ergebnisse seiner Untersuchung faßt Kreidl in die Sätze zusammen:

I. Die Otolithenapparate der Wirbellosen und Wirbeltiere sind Organe, bestimmt zur Empfindung von Lage und Bewegung; da, wo sich in der Tierwelt Bogengänge befinden, dienen diese speziell zur Wahrnehmung von Drehungen.

2. Die ausgelösten Empfindungen regen, unabhängig davon, ob sie zu bewußten Wahrnehmungen führen, zweckentsprechende Reflexbewegungen an.

---

1) Vergl. hierüber die ausführlichen Auseinandersetzungen von W. v. Bechterew: Die Leitungsbahnen im Gehirn und Rückenmark. Leipzig.

2) Weitere Beiträge zur Physiologie des Ohrlabyrinthes. I. u. II. Mitteilung. Sitzungsber. d. k. Akad. d. Wissensch. in Wien. Mathem.-naturw. Klasse CI, Abt. III; CII, Abt. III.

Ein Gleichgewichtsorgan tritt in der Tierreihe gleich bei den Cölenteraten auf. Bei welchen Tieren zeigen sich die ersten Anlagen von echten Gehörorganen? Ein einfaches in das Wasser ragendes starres Härchen kann ausreichend sein, um Schallbewegungen des Wassers aufzunehmen und auf Nerven zu übertragen. Vielfach sind solche Haare an verschiedenen wirbellosen Wassertieren beschrieben und als Hörhaare gedeutet worden. Hensen fand z. B. an Crustaceen solche Sinneshärchen auf, brachte die Tiere unter ein Mikroskop, konstruierte einen schalleitenden Apparat und ließ nun eine Trompete anblasen; es ergab sich, daß bei verschiedenen Tönen auch verschiedene dieser Härchen in Schwingungen gerieten. Statt an der freien Oberfläche zu liegen, können sich Hörzellen in die Tiefe zurückziehen und als Auskleidung eines Bläschens auftreten. Von einem Otolithensäckchen kann ein kleiner hohler Fortsatz auswachsen und sich zu einer Lagena gestalten (siehe unten). Eine Fortsetzung dieser Lagena gestaltet sich zum Ductus cochlearis, d. h. zu dem mit der Aufnahme und Umsetzung von Schallwellen betrauten inneren Gehörorgan.

Es ist hier nicht der Platz, auf die sehr umfangreiche Masse von Tatsachen und auf die noch ganz im Fluß befindliche literarische Bewegung auf diesem Felde genauer einzugehen. Doch sei noch der Ansicht von E. v. Cyon (Bogengänge und Raumsinn, Pflügers Archiv 1897; Arch. Anat. u. Phys. 1897, S. 29—111) kurz gedacht:

Die halbzirkelförmigen Gänge sind nach Cyon zu betrachten als die peripheren Organe des Raumsinnes, d. h. die Empfindungen, welche durch die Erregung der in den Ampullen dieser Gänge sich verbreitenden Nervenendigungen hervorgerufen werden, dienen dazu, unsere Vorstellungen von dem dreidimensionalen Raume zu konstruieren; mit Hilfe dieser Empfindungen kann in unserem Hirn die Vorstellung von einem idealen Raume zustande kommen, auf welchen unsere sämtlichen übrigen Sinneseindrücke, soweit sie auf die Anordnung der uns umgebenden Gegenstände und auf die Stellung unseres eigenen Körpers inmitten derselben Bezug haben, sich beziehen lassen.

Die Empfindungen des Raumorganes sind die der 3 Richtungen, der sagittalen, der transversalen und der vertikalen. Auf diesen 3 Richtungsempfindungen beruhen unsere Vorstellungen und Begriffe des Raumes. Tiere, die nur zwei oder einen Bogengang haben, können sich nur in zwei oder in einer Richtung orientieren. Die geläufige Lehre, der Ursprung dieser Vorstellung liege in den Bewegungs- und Innervationsempfindungen, ist falsch. Es ist verfehlt, die Bogengänge als ein Sinnesorgan zur Erhaltung des Gleichgewichtes oder Wahrnehmung der Stellung des Kopfes zu betrachten: E. v. Cyon, Die physiologischen Grundlagen der Geometrie von Euklid. Eine Lösung des Raumproblemes. (Pflügers Archiv, LXXXV, 11/12.)

Vergl. auch V. Hensen, Gegen die Statocystenhypothese. Pflügers Archiv Bd. 74, 1899 und Th. Beer, Vergleichend physiologische Studien zur Statocystenfunktion. Pflügers Archiv Bd. 74. — Ach, N. Über die Otolithenfunktion und den Labyrinthtonus. Pflügers Archiv LXXXVI, Die Otolithen dienen besonders der Reizübermittelung von Progressivbewegungen und nur in geringerem Grade für jene von Drehbewegungen, für welche die Ampullen als das einflußreichere Sinnesorgan angesprochen werden. — Biel, K., Über die intrakranielle Durchtrennung des N. vestibuli und deren Folgen. Sitz.-Ber. d. K. Akad. d. Wiss., math.-naturw. Kl. Bd. CI., Abt. III, S. 324. — Hartmann, Fr., Die Orientierung, Leipzig 1902. — Rosenthal, Werner, Neue Beiträge zur Musik- und Hörtheorie. Biol. Zentralbl. XXII, 1902.

Einteilung.

Der reizempfindliche Teil des Raumsinn- und Gehörorganes besteht aus einem in die Tiefe hinabgesenkten Bezirk der äußeren Körperhülle, zunächst der Epidermis; an ihm finden die Fasermassen des achten Hirnnerven ihr peripheres Ende. Dieses Stückchen Epidermis, auffallend klein für die Mächtigkeit des zugehörigen Nerven, liegt ursprünglich an der Grenze des Kleinhirnes und des verlängerten Markes, senkt sich in früher Embryonalzeit unter die umgebende Epidermis des Kopfes hinab und stellt alsdann ein einfaches, birnförmig gestaltetes epitheliales Bläschen dar, welches seine Verbindung mit der übrigen Epidermis bald gänzlich aufgibt. Durch eine Reihe von Wachstumsvorgängen wandelt sich das Bläschen in der Folge in eine verwickelte Endform um, von deren Verhältnissen Fig. 190 eine Vorstellung gibt. Im Inneren des Apparates ist Flüssigkeit enthalten, man nennt sie Endolymphe. Die Wand des Apparates besteht aus dem weiter entwickelten Epithel, aus dem er hervorging. Mit dem Epithel sind bindegewebige Elemente in Verbindung getreten, wie es auch an der äußeren Körperhülle der Fall ist; sie dienen dem Ganzen zum Halt und führen die Gefäße und Nerven zu. Man nennt den Apparat seiner verwickelten Form wegen das häutige Labyrinth. Der hintere Teil desselben (*s, u, ds, de, di, se*) gehört dem Raumsinnapparat an; der vordere (*v—k*) dem Gehörapparat.

Das häutige Labyrinth ruht in einer ähnlich, doch etwas einfacher gestalteten und größeren knöchernen Kapsel, dem knöchernen Labyrinth, welches in der Pars petrosa ossis temporalis enthalten ist. Nur ein kleiner Teil des häutigen Labyrinthes überschreitet die Knochenkapsel, es ist der Saccus endolymphaticus oder Recessus labyrinthi, welcher bei manchen Wirbeltieren eine enorme Ausbildung gewinnt und ansehnliche Räume der Schädelhöhle und des Wirbelkanales ausfüllt.

An das aus diesen beiden Teilen bestehende Labyrinth oder innere Ohr findet sich lateral ein zweites größeres Säckchen, eine weite Schleimhauttasche angelagert, welche vom Kopfdarm ihren Ausgang nimmt, mit dem einen Ende dauernd offen in die Schlundhöhle ausmündet, während das andere erweiterte Endstück einen Blindsack darstellt. Das ganze Gebilde stellt das Tuben-Paukensäckchen dar, welches die Bedeutung eines Darmdivertikels hat Einige Zeit nach der Geburt nimmt

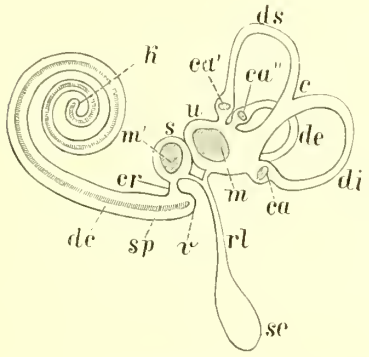

Fig. 190.

Fig. 190. **Häutiges Labyrinth mit den Nervenendstellen.** (Schema.) 2 : 1.

u Utriculus; *s* Sacculus; *cs*, *cl*, *ci* Ductus semicirculares superior, lateralis und posterior; *rl* Ductus endolymphaticus, mit je einem Schenkel aus dem Sacculus und Utriculus hervorgehend; *se* Saccus endolymphaticus; *dc* Ductus cochlearis; *v* Vorhofsblindsack, am entgegengesetzten Ende des Ductus cochlearis, entsprechend der Schneckenspitze, der Kuppelblindsack (*k*); *cr* Ductus reuniens; *m* Macula utriculi; *m'* Macula sacculi; *ca* Crista acustica der Ampulle des Ductus semicircularis posterior; *ca'* und *ca''* die Cristae acusticae der beiden anderen Ampullen; *sp* Stria acustica des Ductus cochlearis, das Cortische Organ enthaltend.

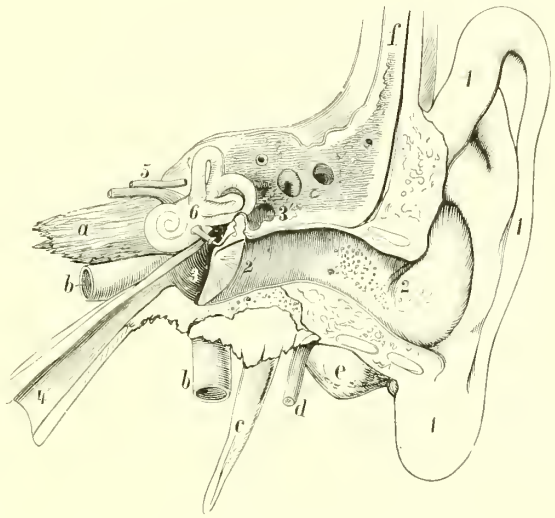

Fig. 191.

Fig. 191. **Das Gehörorgan der linken Seite, dessen einzelne Teile zur besseren Übersicht freigelegt und eröffnet sind.** (Arnold.)

Das linke Schläfenbein ist mit einigen anhängenden Gebilden aus dem Schädel herausgenommen, seine vordere Abteilung ist entfernt; dadurch sind der äußere Gehörgang, die Ohrtrompete und die Paukenhöhle eröffnet; ein Teil des Trommelfelles ist weggenommen; außerdem sind die Teile des inneren Ohres freigelegt. 1, 1, 1 Ohrmuschel und Ohrläppchen; 2 knorpeliger Teil, 2' knöcherner Teil des äußeren Gehörganges; nach innen von 2' Trommelfell; 3 Paukenhöhle; 3' Eingang zu den Zellen des Warzenfortsatzes; zwischen 3, 3' und 6 die Kette der Gehörknöchelchen; 4 Ohrtrompete; 5 eröffneter innerer Gehörgang mit dem querdurchschnittenen N. facialis und dem N. acusticus; knöchernes inneres Ohr, zusammengesetzt aus Schnecke, Vorhof und halbkreisförmigen Kanälen. — *a* Spitze des Felsenbeines; *b*, *b* A. carotis int.; *c* Griffelfortsatz; *d* Austrittsstelle des N. facialis aus dem Foramen stylomastoideum; *e* Warzenfortsatz; *f* Schuppe des Schläfenbeines.

der Tuben-Paukensack Luft auf, welche ihm von der Nasen- und Schlundhöhle zuströmt. Die nunmehr lufthaltige Höhle ist die Paukenhöhle; sie mündet durch den Tubenkanal oder die Ohrtrompete in die Schlundhöhle. Paukenhöhle und Ohrtrompete machen das mittlere Ohr aus. Von seiner Anordnung und Lage gibt Fig. 191 ein deutliches Bild. Bei 4 liegt die Schlundmündung des Tubenkanales. Der letztere ist eröffnet und führt bei 3 in die ebenfalls freigelegte Paukenhöhle, welche an der lateralen Seite des knöchernen Labyrinthes (6) gelegen ist. Anscheinend innerhalb der Paukenhöhle, in Wirklichkeit aber nur in sie hineingestülpt und von ihrer Schleimhaut überkleidet, befinden sich drei kleine Knochen, die dem Kiemenbogenskelet angehören, die Gehörknöchelchen.

An die Außenwand der Paukenhöhle (rechts von 3, Fig. 191) tritt ein ansehnlicher Gang heran, welcher an der Außenfläche der Kopfwand beginnt; es ist der äußere Gehörgang. Er macht mit dem an sein äußeres Ende angefügten Schallbecher, der Ohrmuschel, ein trichter-

förmiges Gebilde aus, das äußere Ohr. Die dünne Platte, welche die Höhlen des äußeren und mittleren Ohres trennt, ist das Trommelfell, ein dünner Teil der Kopfwand. Während das innere Ohr die Endausbreitung des achten Hirnnerven enthält, sind das äußere und mittlere Ohr mit der wichtigen Aufgabe der Aufnahme, Leitung und Übertragung der Schallwellen betraut.

1. Hilfsapparate des Gehörorganes.

A. Äußeres Ohr, Auris externa.

Das äußere Ohr besteht:

1. aus dem an der Seite des Kopfes hervorragenden Teil, der Ohrmuschel, Auricula, und
2. aus einem mit diesem zusammenhängenden Gange, dem äußeren Gehörgang, Meatus acusticus externus, welcher an seinem inneren Ende durch das Trommelfell, Membrana tympani, abgeschlossen ist.

1. Die Ohrmuschel, Auricula. Fig. 192—194.

Form: Die Ohrmuschel ist eine von einer ausgedehnten Knorpelplatte, Cartilago auriculae, gestützte Hautfalte von der allgemeinen Form einer Muschel oder eines Hohlkegels, welche den Zugang zum äußeren Gehörgang gleich einem Wall umschließt und nur am vorderen Rand einen Ausschnitt besitzt.

Die äußere Oberfläche der Ohrmuschel ist im ganzen konvex, die innere konkav, doch sind beide mit besonderen Erhebungen und Vertiefungen versehen. Ihre Länge wechselt zwischen 5 und 7, die Breite zwischen 3 und 3,5 cm. Auch die Stellung am Kopfe zeigt manche Verschiedenheiten; so wechselt ihr Abstand vom Kopfe und die Richtung der Längsaxe.

Der Rand der Ohrmuschel ist in dem größten Teil seiner Länge nach der konkaven inneren Fläche umgebogen. So entsteht eine, die oberen drei Viertel der Muschel umgebende Leiste, die Ohrleiste oder Ohrkrempe, Helix. Ihr Anfangsteil über dem äußeren Gehörgang heißt Leistenschenkel, Crus helicis. Einwärts von der Ohrleiste läuft eine andere Erhebung, die Gegenleiste, Anthelix. Sie beginnt oberhalb der Ohröffnung mit zwei Schenkeln, Crura anthelicis, welche nach kurzem Verlauf zusammenfließen, um die Anthelix zu bilden. Am vorderen Rande der Ohrmuschel ragt ein, die Ohröffnung vorn teilweise deckender Vorsprung nach hinten, die Ecke, Tragus. Hinter ihr, durch einen tiefen unteren Einschnitt, Ohreinschnitt, Incisura intertragica, von ihr getrennt, liegt ein von hinten-unten nach vorn-oben strebender Fortsatz, die Gegenecke, Antitragus, in welche die Gegenleiste unten ausläuft. Unterhalb der Gegenecke und der Incisura intertragica hat die Hautfalte keine knorpelige Stütze mehr, sondern schließt Fettgewebe ein. Dieser Teil des äußeren Ohres ist das Ohrläppchen, Lobulus auriculae. Nur der hintere Teil der Basis des Ohrläppchens ist knorpelgestützt durch einen freien Fortsatz des Ohrknorpels, die Cauda helicis.

Zwischen der Leiste und der Gegenleiste liegt eine dem Ohrrande gleichlaufende gekrümmte Furche, die kahnförmige Grube, Scapha, welche gegen das Ohrläppchen hin flach wird und in dessen vordere Fläche übergeht. Oben und vorn läuft diese Furche in eine breitere, zwischen den Crura anthelicis befindliche Grube aus, die dreieckige Grube, Fossa triangularis (auriculae). Von der Gegenleiste, Ecke und Gegenecke begrenzt, dehnt sich die Hauptvertiefung

der Ohrmuschel aus, die Muschelhöhle, Concha auriculae. Sie wird durch das Crus helicis in eine kleinere obere Abteilung, Cymba conchae, und eine größere untere Abteilung, Cavum conchae, geteilt. Jene Furche, welche von der seitlichen Gesichtswand, zwischen Leiste und Ecke, zur Fossa conchae führt, wird Ohrfurche, Incisura ant. (auris) genannt.

An der dem Kopf zugewendeten äußeren oder inneren Fläche der Ohrmuschel sind die Vertiefungen der inneren oder vorderen Fläche als Erhabenheiten ausgeprägt. Man hat hier also eine Eminentia scaphae, Eminentia fossae triangularis, Eminentia conchae zu unterscheiden. Der Gegenleiste dagegen entspricht die Fossa anthelicis, die sich ebenfalls in zwei Schenkel teilt. Aus dieser Eigentümlichkeit der Form des äußeren Ohres nahm man Veranlassung, dasselbe passend mit Werken getriebener Arbeit zu vergleichen (Henle).

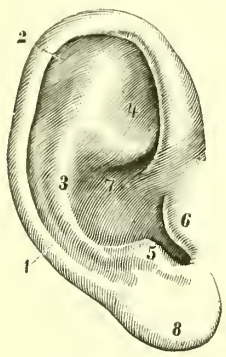

Fig. 192.

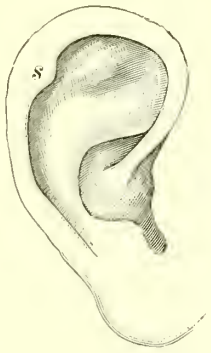

Fig. 193.

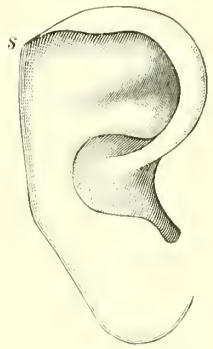

Fig. 194.

Fig. 192. **Äußere Fläche der Ohrmuschel der rechten Seite.** 2:3.
1 Helix; 2 Scapha; 3 Anthelix; 4 Fossa anthelicis; 5 Antitragus; 6 Tragus; zwischen 5 und 6 Incisura intertragica; 7 Concha; zwischen 6 und 7 Incisura anterior auris; 8 Lobulus auriculae.

Fig. 193. **Ohrmuschel mit ausgebildeter, nach vorn umgerollter Darwinscher Ohrspitze.**

Fig. 194. **Ohrmuschel mit nichtumgerollter Darwinscher Ohrspitze und fehlender Umrollung des absteigenden Helixteiles.**

Der umgeschlagene freie Rand der Helix ist zugeschärft und nicht selten mit Vorsprüngen und Einkerbungen versehen. Ein Vorsprung hat besonderes Interesse, das Tuberculum auriculae (Darwini), welches an dem oberen Abschnitt des absteigenden Helixteiles vorgefunden wird und bei Säugetieren mit gespitzten Ohren genau der Stelle der Ohrspitze entspricht. Bei unvollständiger Helixbildung des menschlichen Ohres kann das Tuberculum Darwini nach hinten vorspringen (Apex auriculae [Darwini]). Fälle dieser Art, unter dem Namen „Darwinsches Spitzohr“ bekannt, werden daher als Rückschläge (atavistische Bildungen) aufgefaßt.

Nicht selten zeigt der Tragus sich aus zwei Höckern gebildet, einem stärkeren unteren, dem Tragus im engeren Sinne, und einem schwächeren oberen, Tuberculum supratragicum (His).

Ohr-Index nennt man das Verhältnis der Breite zur Länge des Ohres, letztere zu 100 genommen (Index auricularis $= \frac{B \times 100}{L}$). Der Ohrindex ist am kleinsten bei den gelben Rassen, ein mittlerer bei den Europäern, am größten bei den Negern. Es folgen darauf die Breitohren der Primaten.

Der hintere, selbst der obere Teil der Helix-Einrollung kann fehlen (Form der vollständig oder unvollständig aufgerollten Helix). Das Crus helicis kann mit der Anthelix zusammenfließen, aber auch

in zwei oder drei Zweige geteilt sein. Die Anthelix kann sehr klein sein oder ganz fehlen; der hintere Schenkel kann fehlen, aber auch doppelt sein. Tragus und Antitragus können sich verkleinern oder fehlen. Das Ohrläppchen kann sehr klein oder sehr groß ausgebildet, sein vorderer Rand frei oder angewachsen (sessil) sein; eine Furche kann es in einen vorderen und hinteren Abschnitt zerlegen. Wohl ausgebildetes äußeres Ohr gilt als Zeichen geistiger Gesundheit; großes, schön geformtes Ohr als Zeichen musikalischer Veranlagung; verkümmerte Ohrform als Zeichen geistigen Mangels. Die Ohrmuschel geht hervor aus einem im Gebiet der ersten Kiemenspalte sich ausbildenden Hügelkranze.

Holl, H., Die Lage des Ohres, Mitteilungen der Anthropol. Ges. in Wien, XIX, 1899. — Derselbe, Mozarts Ohr. Wien 1901. Anatomische Studie an dem Aquarelle der linken Ohrmuschel von Mozarts Sohn. Aus Bd. 31 der „Mitteilungen der anthropologischen Gesellschaft in Wien". — Schaffer, O., Über fetale Ohrformen bei Erwachsenen; Archiv für Anthropologie, Bd. 21. — Über die Vererbung fetaler Ohrformen usw., Sitzungsber. der Ges. f. Morphol. u. Phys. in München, VIII, 1892. — Über die Formen des Ohres siehe G. Schwalbe, Beiträge usw., in der Festschrift für Virchow, Berlin 1891.

Die Bestandteile der Ohrmuschel sind:

a) die Haut;
b) der Ohrknorpel;
c) die Ohrbänder, und
d) die eigenen kleinen Muskeln der Ohrmuschel.

a. Die Haut.

Die Haut der Ohrmuschel überkleidet den Ohrknorpel mit seinen Muskeln und ist, mit Ausnahme der hinteren Fläche, straff an jenen geheftet. Teils fettlos, teils fettarm, nimmt sie nur im Ohrläppchen Fett in ihre subkutane Schicht auf. Sie besitzt an zerstreuten Stellen Schweißdrüsen und zahlreiche kleine Talgdrüsen, welche in der Concha und Fossa triangularis besonders dicht stehen, hier auch eine bedeutende Größe gewinnen, an den hervorragenden Teilen dagegen weniger entwickelt sind. In der Umgebung der äußeren Ohröffnung finden sich zarte und kurze, bei älteren Leuten feste und dicke Haare, Tragi, welche als ein den Augenbrauen, den Cilien des Lidrandes, der Behaarung der Mund- und Nasenöffnung entsprechendes Schutzmittel aufzufassen sind, am Tragus oft eine ansehnliche Länge erreichen, dicht stehen und dadurch das sogenannte Eckenbärtchen, Barbula tragi, hervorbringen. Die Haare des Einganges setzen sich in solche des Gehörganges unmittelbar fort, welchen die gleiche Bedeutung zukommt.

Gefäße der Ohrmuschel: Die A. auricularis posterior verzweigt sich besonders an der hinteren Wand, sendet jedoch auch Zweige um den Ohrmuschelrand und durch den Knorpel hindurch zur vorderen Wand. Zu letzterer gelangt außerdem noch die A. auricularis anterior aus der A. temporalis superficialis. Zur hinteren Wand dringen meist auch kleine Zweige der A. occipitalis. Die Venen entsprechen in ihrem Verlaufe den Arterien; sie ziehen zur Schläfen- und Gesichtsvene. Über die Lymphgefäße siehe Fig. 195 und 196.

Nerven der Ohrmuschel: Der N. auricularis magnus des Plexus cervicalis versorgt den größeren Teil der hinteren Fläche der Ohrmuschel und sendet feine Äste mit den Zweigen der hinteren Ohrarterie zur vorderen Fläche. Der N. auricularis posterior des N. facialis verbindet sich mit dem R. auricularis vagi und gibt dem M. auricularis posterior, dem M. transversus und obliquus auriculae, sowie dem M. antitragicus Zweige. Der N. auriculotemporalis sendet seine Ohrzweige zur vorderen Wand der Ohrmuschel.

Stahr, H., Über den Lymphapparat des äußeren Ohres. Anat. Anz. XV, 1899.

b. Der Ohrknorpel. Fig. 197, 198.

Der Ohrknorpel besteht aus dem größeren Muschelknorpel, Cartilago auriculae, und dem kleineren Gehörgangknorpel, Cartilago meatus

acustici, welche durch den Isthmus cartilaginis auris miteinander verbunden sind.

Der das Skelet der Ohrmuschel bildende Muschelknorpel hat im ganzen zwar die Form der Ohrmuschel und zeigt deren Erhebungen und Vertiefungen; allein seine Ausdehnung nach unten ist eine geringere; außerdem besitzt er einige Besonderheiten der Form, welche durch den Hautüberzug verdeckt werden.

Am Übergangsteil des Crus helicis in den aufsteigenden Teil der Helix, oberhalb und vor dem Tragus, findet sich am Ohrknorpel ein zugespitzter Vorsprung, der Dorn der Leiste, Spina helicis. Das untere Endstück der Leiste ist

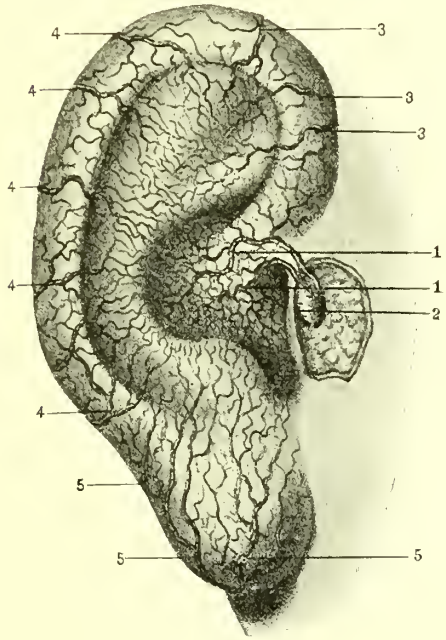

Fig. 195.

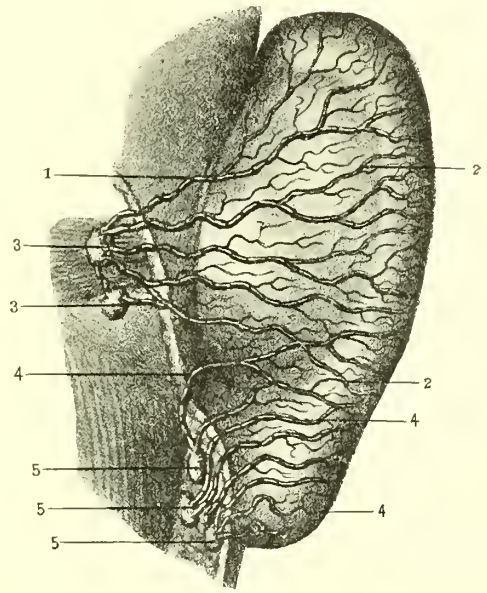

Fig. 196.

Fig. 195. **Lymphgefäße der vorderen Fläche der Ohrmuschel.** (C. Sappey.)
1 zwei Stämmchen, die aus dem Netze der Muschelgrube und des äußeren Gehörganges hervorgehen; 2 Drüse, zu der sie sich begeben; 3, 4 Lymphgefäße von der Gegend der Helix und Anthelix; 5 Lymphgefäße des Lobulus auriculae.

Fig. 196. **Lymphgefäße der hinteren Fläche der Ohrmuschel.** (C. Sappey.)
1, 2 Lymphgefäße vom oberen und mittleren Teile der Ohrmuschel; 3 Lymphoglandulae mastoideae; 4 Lymphgefäße des Lobulus auriculae; 5 Lymphoglandulae parotideae.

durch einen Einschnitt vom Antitragus getrennt und erscheint darum als ein Fortsatz der Leiste, Cauda helicis; er stützt die Basis des Ohrläppchens. An der Eminentia conchae (der Außenfläche des Muschelknorpels) ist die Ansatzlinie des M. auricularis posterior durch einen senkrechten Vorsprung bezeichnet, Agger perpendicularis. Dieser erstreckt sich von der Wölbung der oberen zu derjenigen der unteren Abteilung der Concha. Die Vertiefung zwischen beiden Abteilungen der Conchawölbung wird Grube des Leistenschenkels, Sulcus cruris helicis genannt, da sie der Lage des Crus helicis entspricht.

Ein tiefer Einschnitt dringt zwischen dem Anfangsteil der Helix und der hinteren Wand des Gehörgangknorpels ein: Incisura terminalis auris (Schwalbe). Zwischen dem Grund dieser Incisur und dem Grunde der Incisura intertragica hat der Isthmus des Ohrknorpels seine Lage. Der dem Tragus entsprechende Teil

des Ohrknorpels, Lamina tragi, gehört bereits dem Gehörgangknorpel an. Zwischen dem unteren Ende der Helix und dem Antitragus dringt eine vertikale Fissur, Fissura antitragohelicina, verschieden tief ein und trennt das untere Ende der Helix als Cauda helicis ab.

Der Gehörgangknorpel, mit dem Muschelknorpel vereinigt den Ohrknorpel ausmachend, hängt mit dem Muschelknorpel durch den bereits genannten Isthmus zusammen, bildet aber keine geschlossene Knorpelröhre, sondern eine Rinne, welche die untere und die vordere Wand des knorpeligen äußeren Gehörganges einnimmt.

Die äußere Ecke des rinnenförmig aufgebogenen Gehörgangknorpels bildet den Tragus. Man kann den vom knöchernen Gehörgange abgetrennten Gehör-

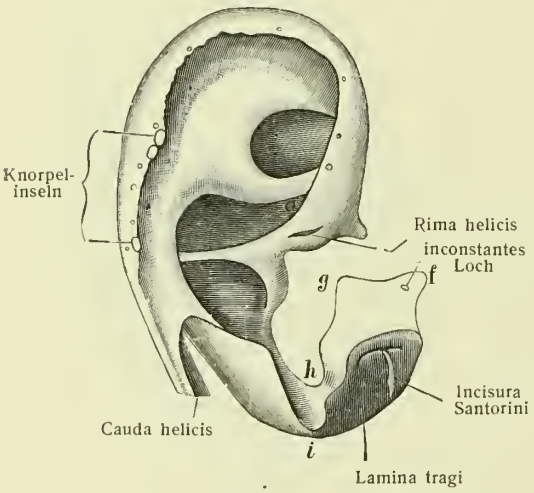

Fig. 197.

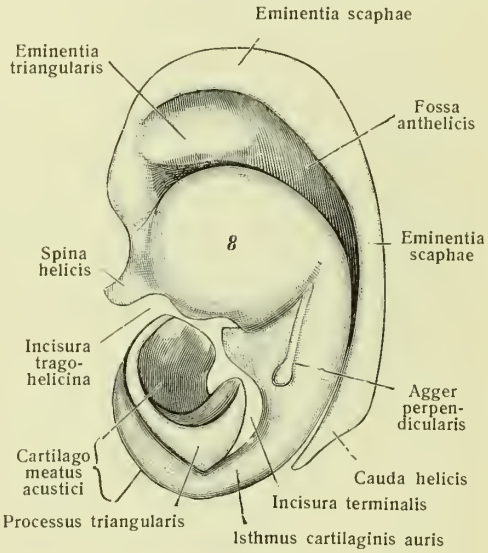

Fig. 198.

Fig. 197. **Knorpel der rechten Ohrmuschel.** (Schwalbe und Tataroff.)
f Processus triangularis; *g* Processus posterior; zwischen *h* und *i* Isthmus des Ohrknorpels.

Fig. 198. **Hintere Fläche des Ohrknorpels.** 8 Eminentia conchae.

gangknorpel leicht in die Ebene ausbreiten. In dieser Form stellt er eine unregelmäßig vierseitige Platte dar. An zwei Stellen ist sie von Spalten fensterartig durchbrochen, welche den Namen Incisurae cartilaginis meatus acustici externi (Santorini) führen. Die laterale größere Spalte hat an der vorderen, die mediale kleinere an der unteren Wand des Ganges ihre Lage. Durch diese Spalten erfährt die Knorpelplatte eine Gliederung in drei Abschnitte, in einen lateralen, die Lamina tragi, in einen mittleren, zwischen den Incisuren gelegenen, und einen medialen. Der gewulstete Rand des letzteren verbindet sich mit dem rauhen Porus acusticus externus des Schläfenbeines. Die oben offene Rinne des in natürlicher Lage befindlichen Gehörgangknorpels wird durch elastisch-fibröses Gewebe geschlossen.

An gewissen Stellen des Ohrknorpels befinden sich kleine Knorpelinseln, d. h. mit dem Ohrknorpel durch das Perichondrium verbundene Knorpelchen. Sie sitzen gewöhnlich am freien Rande der absteigenden Helix. Die größte Insel entspricht dem Tuberculum auriculae (Darwini). Fig. 197.

Am Crus helicis findet sich die Rima helicis, ein Einschnitt, welcher zu dem Ursprunge des M. helicis minor in Beziehung steht.

Ferner ist der Ohrknorpel von einer größeren Anzahl von Gefäßlöchern durchbohrt; Helix und Tragusplatte sind bevorzugte Stellen für dieselben (Tataroff).

An verschiedenen Stellen besitzt der Ohrknorpel eine verschiedene Dicke, welche zwischen 0,9 und 2,8 mm schwankt, im Mittel aber 2 mm beträgt. Seiner histologischen Beschaffenheit nach gehört der Ohrknorpel zu der Gruppe des Netzknorpels; an einigen Stellen nimmt er die Beschaffenheit von Faserknorpel an. Seiner Festigkeit wegen erscheint der Knorpel leicht als das Bestimmende in der Gestaltung des äußeren Ohres; dennoch ist er der bestimmte Teil, indem alle wesentlichen Hautfalten schon zu einer Zeit vorhanden sind, in welcher zwischen ihnen noch keine Spur von Knorpel enthalten ist.

c. Bänder der Ohrmuschel.

Die Befestigung der Ohrmuschel am Kopf wird vermittelt durch die Haut, durch den Zusammenhang des Muschelknorpels mit dem Gehörgangknorpel, sowie durch fibrös-elastische Bänder.

Die Bänder der Ohrmuschel gehen vom Processus zygomaticus des Os temporale, von der Fascia temporalis, sowie vom Processus mastoideus aus und setzen sich am Perichondrium des Ohrknorpels fest. Sie heißen Ligamenta auricularia (Valsalvae) und können ihrem Ursprunge entsprechend in ein anterius, ein superius, ein posterius getrennt werden. Sämtliche Faserzüge hängen aber durch zwischenliegende Bandmassen oftmals so zusammen, daß man Arnold nicht Unrecht geben kann, wenn er nur ein einziges Ligamentum auriculare unterscheidet, welches sich an der Wölbung der Schädelfläche des Ohrknorpels befestigt. Diese Befestigung ist nicht sehr straff, so daß die Ohrmuschel durch die Mm. auriculares anterior, superior und posterior nach verschiedenen Richtungen bewegt werden kann, während ihre gleichzeitige Wirkung die Ohrmuschel mindestens zu spannen, wenn auch kaum ihr Lumen zu erweitern vermag.

d. Die Muskeln der Ohrmuschel.

Die Ohrmuschel führt eine Anzahl von Muskeln, welche als große und als kleine unterschieden werden können. Jene entspringen in der Nachbarschaft, diese an der Muschel selbst.

Die großen Muskeln sind der M. auricularis anterior, superior und posterior.

Die beiden ersteren sind dünne, flächenhaft ausgebreitete Platten, welche von der Galea ausgehen und sich am Ohrknorpel befestigen. (Abt. III Fig. 68). Der Auricularis anterior inseriert an der Spina helicis und vor der Kopffläche des Crus helicis; der Auricularis superior findet seine Insertion an der Eminentia fossae triangularis. Der Auricularis posterior ist kürzer, dicker, zerfällt in einige Stränge, entspringt vom Warzenfortsatze und heftet sich am Agger perpendicularis an.

Die kleinen Muskeln sind: der M. helicis major und minor, M. tragicus und antitragicus, M. transversus und obliquus auriculae. Dazu kommen einige inkonstante Muskeln: M. incisurae helicis (Santorini), M. pyramidalis auriculae (Jungi) und der M. styloauricularis (Hyrtl). Fig. 199—201.

a) Der M. helicis major entspringt von der Spina helicis, steigt am vorderen Helixrande aufwärts und wendet sich darauf bogenförmig zu der auf der Außenfläche befindlichen Eminentia fossae triangularis.

b) Der M. helicis minor beginnt in der Rima helicis und endet in der Höhe des Ursprunges des vorigen, teils am freien Knorpelrande, teils in der Haut. Der M. helicis major und minor sind getrennte Teile eines und desselben Muskellagers.

c) Der M. obliquus auriculae besteht aus einer mehr oder minder spärlichen Gruppe platter kurzer Bündel, welche von der Eminentia fossae triangularis zur Eminentia conchae überspringen. Er ist als ein abseits liegender Teil des Transversus auriculae zu betrachten und kann mit diesem zusammenfließen.

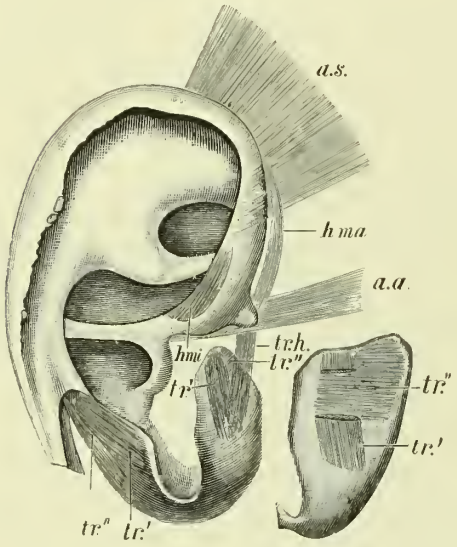

Fig. 199.

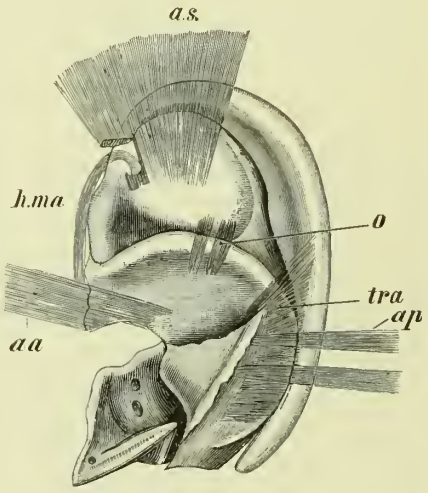

Fig. 200. Fig. 201.

Fig. 199. **Ohrknorpel mit Ohrmuskeln, von der lateralen (vorderen) Seite gesehen.** (Tataroff und Schwalbe.)
a.s M. auricularis superior, mit seinen unteren Fasern auf der lateralen Helixfläche inserierend; *a.a* M. auricularis anterior; *h.ma* M. helicis major; *h.mi* M. helicis minor; *atr'* M. antitragicus; *atr''* sogenannter zweiter M. antitragicus; *tr'* vertikale, *tr''* sagittale Fasern des M. tragicus; *tr.h* M. tragohelicinus.

Fig. 200. **Die Tragusplatte der vorigen Zeichnung etwas vergrößert dargestellt.**
Die vertikalen Fasern *tr'* des M. tragicus sind durchschnitten, um die sagittale Faserung *tr''* deutlich zu zeigen.

Fig. 201. **Muskeln der medialen Fläche der Ohrmuschel.** (Tataroff und Schwalbe.)
a.s M. auricularis superior; *a.a* M. auricularis anterior; *a.p* Bündel des M. auricularis posterior; *h.ma* M. helicis major; *o* M. obliquus auriculae; *tra* M. transversus auriculae.

d) M. Der transversus auriculae entspringt von der Eminentia conchae in langer Linie, welche sich vom oberen Ende des Agger bis zur Abgangsstelle der Cauda helicis erstreckt. Die Fossa anthelicis überbrückend, setzen sich seine zahlreichen kurzen Bündel an der Eminentia scaphae an. Er nähert die Helix der Concha.

e) Der M. antitragicus liegt zwischen der Cauda helicis und der Außenfläche des Antitragus und kann sich bis zur Incisura intertragica erstrecken. Nicht selten zerfällt er in zwei sich kreuzende Abteilungen. Einzelne Bündel können die Spitze der Cauda helicis erreichen und so einen M. caudae helicis bilden.

f) Der M. tragicus liegt auf der lateralen Fläche des Tragus, steht in genetischem Zusammenhange mit dem M. antitragicus und besteht aus einem aufsteigenden, sagittalen und frontalen Faserzug; von ihnen ist der erstere der mächtigere.

g) Der M. pyramidalis auriculae (Jungi) besteht aus selten vorkommenden Bündeln, die sich vom Tragicus ablösen und zur Spina helicis begeben.

h) Der M. incisurae helicis (Santorini) gehört zum Systeme des Tragicus, ist konstant und besteht aus sagittalen und vertikalen Fasern. Die sagittalen Fasern entspringen von der inneren Fläche des knorpeligen Gehörganges, ziehen quer durch die Santorinische Incisur zur lateralen Fläche des Tragus und enden in der Haut. Sie werden gekreuzt durch die aufsteigenden Fasern, welche von dem Knorpelrande der Incisur entspringen, den Fasern des M. tragicus entgegen ziehen, meist aber schon am Perichondrium des an die Incisur grenzenden Tragusrandes enden.

i) Der M. styloauricularis, Hyrtlscher Muskel, entspringt vom Processus styloideus, steigt an der Außenfläche des Fortsatzes senkrecht empor und inseriert unterhalb des Agger perpendicularis mit strahlenförmiger Sehne.

Die Nervenzweige der Muskeln des Ohres stammen vom Facialis.

Die eigenen Muskeln des Ohres, beim Menschen so klein, finden sich bei Säugetieren nicht allein mächtiger ausgebildet, sondern lassen auch deutlicher, oft in sehr ausgesprochener Weise, bestimmte Funktionen erkennen. Sie gehören zu derselben Gruppe von Muskeln, wie die mimischen Gesichtsmuskeln. Dasselbe gilt von den Muskeln, die das Ohr als Ganzes bewegen.

Man erkennt leicht, daß die eigenen Muskeln des Ohres sich fast unmittelbar aneinanderreihen. So schließt sich der M. helicis minor an den major, dieser an den Obliquus, der einen Teil des Transversus darstellt; der letztere hängt wieder mit dem Antitragicus, dieser mit dem Tragicus zusammen; der Tragicus endlich verbindet sich durch den Tragohelicinus mit dem M. helicis major (Tataroff und Schwalbe, 1887). So erhält man den Eindruck, als habe man zersprengte Teile eines Sphincter auriculae vor sich. Hieraus ist nicht zu folgern, daß alle genannten Muskeln nur gleichzeitig funktionieren können; mit der räumlichen Sonderung kann sich eine zeitlich gesonderte verschiedene Funktion verbinden.

Die auf der hinteren (medialen) Fläche der Ohrmuschel gelegenen Mm. transversus und obliquus auriculae gehören nach Ruges vergleichenden Untersuchungen an Halbaffen und Primaten dem System des M. auriculooccipitalis bez. M auricularis posterior an. Die M. tragicus und antitragicus dagegen sind Abkömmlinge eines M. auriculolabialis inferior; die Helixmuskeln, einschließlich des Tragohelicinus, sind Abkömmlinge des M. auriculolabialis superior. Mit dem M. auricularis superior und anterior ist kein unmittelbarer morphologischer Zusammenhang vorhanden.

2. Der äußere Gehörgang, Meatus acusticus externus. Fig. 191, 202, 203.

Der äußere Gehörgang erstreckt sich vom Grunde der Fossa conchae bis zum Trommelfell und besteht aus einem knorpeligen und einem knöchernen Teil. Der knorpelige Teil, Meatus acusticus externus cartilagineus, ist die unmittelbare Fortsetzung der Ohrmuschel nach innen und nimmt etwa ein Drittel, der knöcherne zwei Drittel der Länge des Ganges in Anspruch.

Während seines Verlaufes nach innen erfährt der Gang eine winkelige Ausbiegung nach vorn, wie Horizontalschnitte am besten zeigen (Fig. 202). An Frontalschnitten dagegen (Fig. 191) erscheint der Gang dorsal gewölbt. Der Gipfel der Wölbung liegt weiter innen als die Stelle der stärksten vorderen Ausbiegung; letztere nämlich kommt dem knorpeligen, erstere dem knöchernen Teil zu. Der Abschluß des Gehörganges durch das Trommelfell erfolgt, wie gesagt, in schräger Richtung, indem dasselbe zur Medianebene des Schädels in einem oben und hinten offenen Winkel gestellt ist.

Nach v. Tröltsch beträgt die in gerader Linie gemessene Länge an der vorderen Wand 2,7, an der unteren 2,6, an der hinteren 2,2, an der oberen 2,1 cm. Der Tragus ist dabei als Grenze der vorderen Wand nicht angenommen, sondern es ist als äußeres Ende des Gehörganges eine durch die Grenze der hinteren Wand gelegte Sagittalebene zugrunde gelegt.

Die Weite des Gehörganges ist in der Mitte, also am Anfangsteil des knöchernen Kanales am geringsten. Der größte Durchmesser des Querschnittes beträgt am Eingange 8—9, in der Tiefe dagegen 6—7 mm. Doch kommen beträchtliche individuelle Schwankungen vor.

Über den Knorpel des äußeren Gehörganges siehe S. 176.

Der knöcherne Gehörgang hat im vertikalen Durchschnitt ovale Form. In der äußeren Abteilung steht die lange Axe des Ovales senkrecht, in der inneren

schräg. Dabei verläuft der Kanal schräg nach innen und vorn (Fig. 202). Vorzüglich ist es die Pars tympanica des Schläfenbeines, welche ihn bildet; zu einem kleineren (oberen) Teil dient die Pars squamosa dieses Knochens zur Begrenzung. Der Kanal endigt mit einer Furche, Sulcus tympanicus, in welchem das Trommelfell befestigt ist. Nur am oberen Teil des Umfanges fehlt die Furche; an dieser Stelle befindet sich ein Ausschnitt der Schuppe, die Incisura tympanica (Rivini).

Der Gehörgang wird von einem dünnen Perichondrium und Periost, sowie von einer Fortsetzung der äußeren Haut bekleidet, welche bei tieferem Eindringen weicher und feiner wird und fest mit dem Periost verbunden ist. Eine Fortsetzung dieser Haut geht auf das Trommelfell über und bildet dessen äußere Platte.

Die Verbindung des knorpeligen mit dem knöchernen Teil des Gehörganges wird durch eine derbe fibröse Masse bewirkt, welche zwischen das verbreiterte Ende der knorpeligen Röhre und den rauhen äußeren Rand des Porus acusticus externus eingeschaltet ist. Dieses Band, Ligamentum anulare meatus acustici externi, gestattet immerhin einige Beweglichkeit des knorpeligen

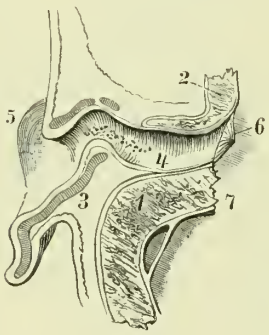

Fig. 202.

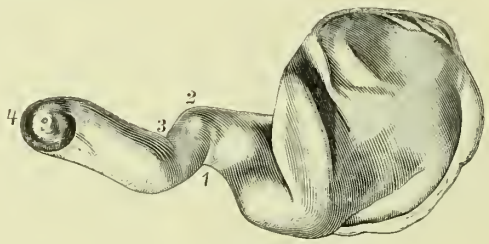

Fig. 203.

Fig. 203. **Ausguß des äußeren Gehörganges und der Ohrmuschel des rechten Ohres, von oben gesehen.** (Bezold.)
Die von 1 aufsteigende Rinne entspricht dem vorspringenden Rande des Cavum conchae; 2 entspricht der ersten, 3 der zweiten Umbiegung der vorderen Wand des äußeren Gehörganges; 4 Abguß des Trommelfelles.

Fig. 202. **Der Gehörgang der linken Seite durch einen Horizontalschnitt geteilt, untere Hälfte.** (Sömmerring.)
1 hinterer Teil, 2 vorderer Teil der knöchernen Wand; 3 Schnittfläche der Ohrmuschel; 4 untere Wand des Gehörganges mit zahlreichen Öffnungen von Ohrschmalzdrüsen; 5 Ohrläppchen; 6 Trommelfell; 7 harte Hirnhaut.

gegen den knöchernen Teil. Wie nämlich Henle gezeigt hat, ist der Porus acusticus externus von einer derben, von elastischen Fasern durchzogenen Bindegewebsmasse bedeckt, welche der fibrösen Lippe von Gelenkpfannen ähnelt und den knöchernen Gang um fast 2 mm verlängert. An diese fibröse Lippe sind die Faserzüge des Ringbandes befestigt, welches eine mehr lockere Beschaffenheit besitzt.

Die Haut des äußeren Gehörganges besitzt ein starkes Plattenepithel. Die Ausstattung des Einganges mit Haaren wurde schon oben hervorgehoben; sie setzt sich über den ganzen knorpeligen Teil fort; im knöchernen Teil werden die Haare kleiner, spärlicher und fehlen endlich ganz. Wie anderwärts, so sind auch hier die Haare mit Talgdrüsen versehen. Außer den letzteren kommen in großer Anzahl tubuläre Drüsen vor, die Glandulae ceruminosae, Ohrschmalzdrüsen. Die größten beherbergt der knorpelige Gehörgang: sie erstrecken sich jedoch in verminderter Größe bis zum Grunde des Gehörganges. Der kugelige oder ovale Knäuel von 0,5—1 mm Dicke liegt bis 2 mm unter der Oberfläche, im Bereich des subkutanen Fettgewebes. Der Drüsenkanal mündet wenig gewunden bei Kindern in die Haarbalglichtung, bei Erwachsenen dicht neben den Haarbälgen auf die Oberfläche. Er ist mit mehreren Lagen von Epi-

thelzellen ausgekleidet. Die Kanäle des Knäuels selbst sind weit und haben eine einfache Lage meist kubischer Drüsenzellen, welchen glatte Muskelfasern und jenseits derselben eine ansehnliche Basalmembran anliegen. Die Drüsenzellen enthalten viele Pigmentkörncheu und Fetttröpfchen und tragen häufig einen deutlichen Kutikularsaum.

Das Ohrschmalz, Cerumen, ist ein zum Teil fettiges, halbflüssiges, gelbliches, bitteres Sekret, welches wesentlich von den Glandulae ceruminosae erzeugt wird und Pigmentkörnchen, Fetttropfen, selbst fetterfüllte Zellen enthält; letztere stammen wahrscheinlich aus den Glandulae sebaceae.

Gefäße und Nerven. Die Arterien des äußeren Gehörganges stammen von den Aa. auricularis posterior, maxillaris interna und temporalis superficialis. Die Venen ergießen sich besonders in die untere Ohrblutader. Die Nerven stammen vom N. auriculotemporalis (Ramus meatus auditorii externi) und aus dem Ramus auricularis n. vagi.

3. Das Trommelfell, Membrana tympani. Fig. 191, 202, 204.

Das Trommelfell ist ein dünner, zwischen dem Schlunde (Paukenhöhle) und dem äußeren Gehörgang gelegener Teil der seitlichen Kopfwand, welcher in seiner Beschaffenheit Umwandlungen erfahren hat, die seiner akustischen Aufgabe entsprechen. Ihrer Form nach stellt diese Scheidewand zwischen äußerem und mittlerem Ohr eine nahezu kreisförmige, leicht elliptische Scheibe dar, welche von hinten-oben nach vorn-unten 10—11 mm, in der darauf senkrechten Richtung, aber nur 9 mm Durchmesser besitzt.

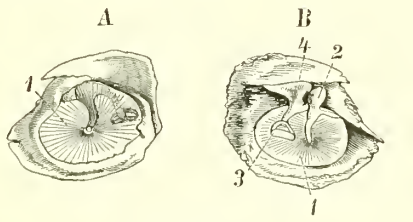

Fig. 204.

Das linke Trommelfell in seiner Lage.
A äußere Fläche, *B* innere Fläche. An der äußeren Fläche ist die Lage der Gehörknöchelchen durch Schraffierung angedeutet; an der inneren Fläche sieht man diese selbst in ihrer Lage.
1 Trommelfell; 2 Hammer; 3 Steigbügel; 4 Amboß.

Obwohl die Dicke der Membran nur etwa $^1/_{10}$ mm beträgt, so besitzt sie doch eine ansehnliche Festigkeit und kann den Druck einer Quecksilbersäule von über 100 cm Höhe ertragen. Die elastische Ausdehnbarkeit ist dagegen nur sehr gering. Auch in natürlicher Lage befindet sich das fast unausdehnbare Trommelfell nicht im Zustande starker elastischer Spannung. Seine Farbe ist im Lebenden rauch- oder neutralgrau. Es besitzt einen zarten Glanz und ist durchscheinend. An der Leiche verlieren sich Glanz und Durchsichtigkeit infolge Auflockerung und Trübung der Epidermisschicht.

Das Trommelfell ist im größeren Teil seines Umfanges mit seinem verdickten Rande, Randwulst, Anulus fibrocartilagineus (Fig. 205), in den Sulcus tympanicus der Pars tympanica eingefalzt. Oben, im Rivinischen Ausschnitte (Incisura tympanica), nimmt die Pars squamosa den Rand des Trommelfelles auf. Soweit letzteres im Sulcus tympanicus befestigt ist, stellt es eine straffe Membran dar und wird Pars tensa genannt; jenes kleine obere Gebiet jedoch, welches vom Rivinischen Ausschnitt aufgenommen wird, ist schlaff und bildet die Pars flaccida des Trommelfelles. Dieser schlaffe Teil kann durch Lufteinblasen leicht nach der einen oder anderen Seite vorgetrieben werden. Die Grenze beider Gebiete wird durch zwei äußere niedrige Faltenzüge, die äußeren Trommelfellfalten, Plica malleolaris ant., Plica malleolaris post., bezeichnet.

Von verschiedenen Autoren ist als eine Eigentümlichkeit der Pars flaccida eine Öffnung beschrieben worden, Foramen membranae flaccidae (Rivini), welches z. B. einzelnen Personen

mit normalem Gehör es ermöglicht, Tabaksrauch aus dem Schlunde durch das Ohr zu blasen. Man hat das Loch teils als Rest der 1. Kiemenspalte, teils als sekundäre Durchbohrung erklärt; die Mehrzahl der neueren Beobachter leugnet das Loch als normales Vorkommnis.

Flächenform des Trommelfelles. Das Trommelfell ist nicht in Form einer ebenen Platte in seinem Befestigungsrahmen ausgespannt, sondern seine Fläche wird durch den an ihm befestigten Handgriff des Hammers und durch den kurzen Fortsatz des Hammers wesentlich beeinflußt. Der Handgriff bedingt die Stria malleolaris, der Processus brevis bewirkt an der Grenze der Pars flaccida gegen die Pars tensa eine äußere Hervorragung des Trommelfelles, Prominentia malleolaris. Umgekehrt zieht die leicht spatelförmig verbreiterte Spitze des Manubrium das Trommelfell einwärts und bewirkt dadurch eine trichterförmige äußere Vertiefung, den Nabel, Umbo membranae tympani. Derselbe liegt exzentrisch, näher dem unteren, vorderen Rande.

Das Trommelfell ist vom Nabel aus lateralwärts ausgebogen; es kehrt daher den ankommenden Schallwellen trotz der Gegenwart des Umbo eine äußere konvexe Fläche zu (Helmholtz). So verhält es sich übrigens, wie unter Raubers Leitung angestellte Untersuchungen von W. Moldenhauer ergeben haben, nicht bei allen mit einem Trommelfelle versehenen Tieren. Bei Vögeln bildet der Umbo einen äußeren Vorsprung und die Gehörgangsflächen des Trommelfelles sind konkav. Bei Batrachiern stellt das Trommelfell eine dünne ebene Platte dar. Bei der einen Form also spielen die auftreffenden Wellen auf konvexen, bei der anderen auf konkaven, bei der dritten Form auf ebenen Flächen.

Neigung des Trommelfelles. Man unterscheidet eine Gesamtneigung des Trommelfelles von den Neigungen seiner einzelnen Quadranten. Die Gesamtneigung ist die Neigung der durch den Insertionsrand des Trommelfelles gelegten Ebene, d. i. der sogenannten Trommelfellebene. Die Neigung der letzteren gegen die Medianebene ist so bedeutend, daß das Trommelfell die unmittelbare Fortsetzung der hinteren und oberen Wand des Gehörganges zu sein scheint, während es mit dessen unterer Wand einen spitzen Winkel bildet. Genauer betrachtet ist die Neigung eine doppelte; die eine bezieht sich auf die Horizontalebene, die andere auf die Medianebene. Die Trommelfellebene bildet, wie Frontalschnitte zeigen (Fig. 191), mit der Horizontalebene einen außen offenen Winkel von 45—50°. Bei Neugeborenen liegt das Trommelfell fast horizontal. Verlängert man die Durchschnittslinien beider Trommelfellebenen nach unten, so schneiden sie sich hiernach unter einem oben offenen Winkel von 90—80°. Horizontalschnitte (Fig. 202) zeigen, daß die Trommelfellebene mit der Medianebene einen hinten offenen Winkel von etwa 50° bildet. Die nach vorn verlängerten Durchschnittslinien beider Trommelfelle schneiden sich also in einem hinten offenen Winkel von etwa 100°.

Das Trommelfell ist hiernach im äußeren Gehörgange so aufgestellt, daß es eine nach unten und nach vorn geneigte Lage besitzt. Es ist folglich an verschiedenen Stellen nicht gleich weit von der Eingangsebene des äußeren Gehörganges entfernt (siehe S. 179). Sein unterer und vorderer Rand liegen 7, bez. 5 mm weiter medial, als der obere und hintere.

Bei der Untersuchung vom äußeren Gehörgange aus sieht man am Lebenden den im Trommelfell befestigten Hammergriff als einen rötlich- oder gelblichweißen oder fast rein weißen Streifen durchschimmern, welcher etwas schief von vorn nach hinten geneigt bis unter die Mitte desselben herabsteigt. Am oberen Ende springt die stumpfe Spitze des kurzen Fortsatzes des Hammers als ein weißes Knötchen in die Lichtung des Gehörganges vor. Unter günstigen Verhältnissen

schimmern sogar der lange Schenkel des Ambosses, die hintere Trommelfelltasche mit der Chorda tympani, der hintere Schenkel des Steigbügels, das Promontorium und die Nische für das runde Fenster der Paukenhöhle durch. Im vorderen unteren Quadranten des künstlich beleuchteten Trommelfelles des Lebenden erscheint ein charakteristisch gestalteter heller Fleck, der auf Lichtreflex beruht, der von Wilde zuerst beschriebene Lichtkegel. Er besitzt die Form eines gleichschenkligen Dreieckes von 2,5 mm Höhe und 1,5—2 mm breiter Basis; seine Basis liegt nahe dem Rande, seine Spitze im Nabel des Trommelfells.

Schichten (Fig. 205, 206). Das Trommelfell besteht aus drei verschiedenen Schichten. Die feste Grundlage bildet eine fibröse Haut, Lamina propria, welche

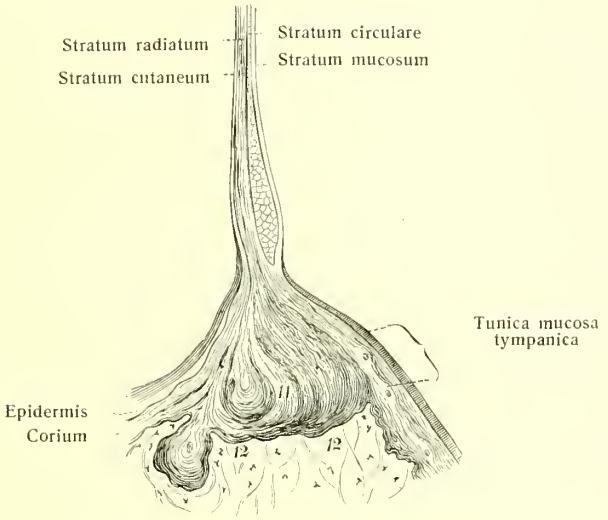

Fig. 205.

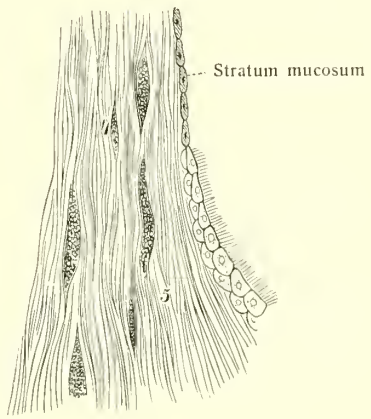

Fig. 206.

Fig. 205. **Radiärer Durchschnitt durch den unteren Trommelfellrand mit den angrenzenden Teilen.** (Brunner.) 35:1.
11 Anulus fibrocartilaginens; 12, 12 Sulcus tympanicus.

Fig. 206. **Radiärer Durchschnitt durch die Grenze des Randwulstes am unteren Trommelfellrande.** (Brunner.) 350:1.
Die Figur stellt einen kleinen Abschnitt der Fig. 205 bei stärkerer Vergrößerung dar; 4 durchschnittene zirkuläre Fasern; 5 radiäre Fasern des Randwulstes.

mit einem ansehnlich verdickten Saume, dem schon erwähnten Randwulst, Anulus fibrocartilagineus, im Sulcus tympanicus befestigt ist. Der Lamina propria folgt außen die Hautschicht, Stratum cutaneum; innen die Schleimhautschicht, Stratum mucosum.

a) Die Hautschicht ist eine dünne Fortsetzung der Haut des äußeren Gehörganges von 50—60 μ Mächtigkeit; nur an der Stria malleolaris steigt dieselbe bis zu 0,4 mm. In diesem verdickten Streifen, dem Kutisstrange, welcher von der oberen Wand des Gehörganges auf das Trommelfell übertritt, ziehen die Hauptgefäße und Nerven des Trommelfelles bis zum Umbo herab. Die Epidermis ist ein mehrschichtiges Plattenepithel von etwa 10 Zellenlagen, das an der Oberfläche von Fett durchtränkt wird und am Kutisstrange eine Verdickung erfährt. Nach dem, was über die Nervenendigungen der Haut bekannt ist, darf man im Trommelfellepithel reichlich freie Endigungen sensibler Nervenfibrillen erwarten. Die Lederhaut ist im durchscheinenden Teil sehr dünn (bis 20 μ dick), nimmt aber im

Kutisstrange beträchtlich zu (bis zu 1/3 mm) und besitzt hier auch Papillen. Haare und Drüsen fehlen dem menschlichen Trommelfelle gänzlich. Abgesehen vom Kutisstreifen desselben fehlen ihm auch Papillen; letztere, in der Haut des äußeren Gehörganges wohl ausgebildet, erstrecken sich, den Kutisstreifen ausgenommen, nur bis zum Randwulste.

b) Die Lamina propria besteht aus straffen, platten, sich spitzwinkelig verbindenden Bindegewebsfibrillenbündeln und zeigt zwei Lagen:

α) eine äußere Radiärfaserschicht, Stratum radiatum, und

β) eine innere Kreisfaserschicht, Stratum circulare.

Die Radiärfaserschicht geht vom Randwulste aus. Ihre feinen Fibrillenbündel, Trommelfellfasern genannt, bilden mehrere Lagen mit spitzwinkligen Teilungen und Verbindungen der Bündel. Ihre Verlaufsrichtung zieht vom Umfange zum Umbo und in einer Art von Nahtlinie zur unteren Hälfte des Hammergriffes. Nicht allein in der Ausdehnung der Pars flaccida fehlt die Radiärschicht, sondern auch in einem gleichschenkligen Dreiecke der Pars tensa, welches seine Basis der Pars flaccida zuwendet (Trigonum interradiale).

Die Kreisfaserschicht besteht aus ähnlichen „Trommelfellfasern" in zirkulärer Anordnung, beginnt am Randwulste auf der inneren Fläche der Radiärschicht und besitzt hier ihre größte Dicke. Einwärts vom äußeren Drittel des Trommelfelles nimmt sie rasch an Mächtigkeit ab und ist in den zentralen Teilen nur noch spurweise vorhanden. Beide Schichten sind durch ein lockeres Geflecht von Bindegewebsbündeln nicht sehr fest miteinander verbunden. Auch die Verbindung mit der Hautschicht ist eine lockere und wird durch Auflösung von Radiärfasern in feine Fibrillenzüge der Lederhaut zustande gebracht. Ähnlich ist die Verbindung mit dem Stratum mucosum. Nur im hinteren oberen Quadranten wird die Verbindung durch ein eigentümlich gestaltetes Flechtwerk vermittelt, das dendritische Fasergebilde (Gruber), welches aus Fasern der Radiär- und Kreisfaserschicht sich aufbaut. Die Kreisfaserschicht bedingt durch ihre konzentrische Spannung und Auflagerung auf die Innenfläche der Radiärschicht die außen konvexe Wölbung des Trommelfelltrichters. Auf der Außenfläche fehlen Kreisfasern nicht gänzlich, doch sind sie auf eine dünne Lage in einiger Entfernung vom Randwulste beschränkt.

Eigentümlicher Art ist die Verbindung des Hammers mit der Lamina propria des Trommelfelles. Faserzüge der letzteren gehen unmittelbar in das Periost des Hammergriffes über. Vom Umbo bis in die Nähe des Processus brevis beteiligt sich vor allem die Radiärfaserschicht an der Verbindung. Im Gebiet des unteren Griffendes treten die ankommenden Radiärfasern auf beide periostale Flächen des Knochens über und schließen ihn ein. Im oberhalb gelegenen Teil des Griffes gelangen die Fasern an dessen laterale Kante und bilden sich kreuzende Schleifen um den Griff. Im Gebiet des Processus brevis sind es die Kreisfasern, welche zu der lateralen Fläche des Knochens ziehen und die Verbindung bewirken.

Der Randwulst entspricht einer Periostverdickung und besteht aus fest verfilzten Bündeln fibrillären Bindegewebes, elastischen Fasern und zerstreuten Knorpelzellen. Die Lamina propria entspricht gleichfalls einem festen Periost ohne Knochen. In den Fasern des Randwulstes treten an beiden Flächen dichte Radiärfaserzüge hervor, welche in die Radiärfasern der Pars tensa sich fortsetzen. Es

fehlt im Randwulste auch nicht an Kreisfasern, welche als die am weitesten in die Peripherie vorgeschobenen Kreisfasern der Pars tensa zu beurteilen sind.

c) Das Stratum mucosum ist viel zarter als die Hautschicht, fest mit der Lamina propria verbunden und besteht aus einem einfachen, nicht flimmernden Plattenepithel nebst einer dünnen retikulären Propria, in deren Lücken auch Leukocyten vorkommen. Die Schleimhaut setzt sich auf den Hammergriff ununterbrochen fort, bildet also eine Hülle des letzteren und hängt mit dem Periost zusammen. Am Randwulst geht die Schleimhaut in die der Paukenhöhle über. Der Übergangsrand enthält zottige, papilläre Schleimhauterhebungen, welche Gefäßschlingen enthalten. Sie können sich auch weiter einwärts erstrecken und selbst am Hammergriff vorkommen.

An der Pars flaccida des Trommelfelles ist eine Haut- und eine Schleimhautschicht, aber keine Lamina propria vorhanden. Wo der Kutisstreifen von der oberen Wand des Gehörganges über die Pars flaccida zieht, um in die Pars tensa einzutreten, erfährt die Pars flaccida eine Verdickung.

Blutgefäße des Trommelfelles.

Man unterscheidet ein äußeres und ein innerer Gefäßnetz. Jenes gehört der Hautschicht, dieses der Schleimhautschicht an.

Das äußere Gefäßnetz wird gespeist

1. von zahlreichen kleinen radiären Randarterien, welche von der Haut des äußeren Gehörganges stammen, vom Rande des Trommelfelles aus radiär in die Hautschicht eintreten und bald sich in Kapillären auflösen, und
2. von der A. manubrialis externa; sie ist ein größeres, aus der A. auricularis profunda entspringendes Arterienstämmchen, welches im Kutisstreifen des Trommelfelles hinter dem Hammergriffe bis zum Umbo herabzieht und sich in zwei weiter sich verästelnde Zweige spaltet. Vom Stamm und den Zweigen treten viele feine radiäre Zweige auf das Trommelfell über.

Das sich sammelnde Venenblut kann nach zwei der Zufuhr entsprechenden Richtungen abfließen, und zwar

1. durch den Plexus venosus manubrii und
2. durch den Plexus venosus marginalis.

Das innere Gefäßnetz bezieht sein arterielles Blut aus den Aa. tympanicae. Besonders beteiligt ist hierbei eine kleine in der Schleimhaut des Hammergriffes herabsteigende Arterie, die A. manubrialis interna. Vom Boden der Paukenhöhle gelangt ferner ein Stämmchen zum unteren Umfange des Trommelfelles, dessen Verzweigungen mit jenen der A. manubrialis interna anastomosieren. Der Abfluß erfolgt auch hier wesentlich nach zwei Richtungen. Im Rand- und Zwischengebiet stehen die äußeren und inneren Venen durch perforierende Zweige miteinander in Verbindung. Ob ein eigenes Kapillargefäßnetz für die Lamina propria vorhanden ist, bleibt ungewiß.

Die Lymphgefäße des Trommelfelles bestehen 1. aus einem feinen kutanen Netz von Lymphkapillaren und 2. aus einem spärlichen Schleimhautnetz (Kessel). In der Lamina propria ist ähnlich wie in der Cornea ein Saftbahnsystem enthalten.

Nerven des Trommelfelles.

Sie stammen besonders aus dem R. membranae tympani, einem Zweige des N. meatus auditorii externi, der seinerseits aus dem N. auriculotemporalis des III. Trigeminusastes entspringt. Er gelangt im Kutisstrange zum Trommelfell und zieht hinter der A. manubrialis externa herab. Außerdem treten von verschiedenen Stellen aus feine Randnerven ein. Alle diese Hautnerven bilden in der Kutis an der Grenze gegen die Lamina propria einen weitmaschigen Grundplexus. Dieser entsendet Gefäßnerven und viele Zweige, welche einen subepithelialen Plexus bilden, von welchem Fäden in das Epithel aufsteigen (Kessel). Die Nerven der Schleimhaut entstammen dem Plexus tympanicus; sie bilden teils ein Gefäßgeflecht, teils ein subepitheliales Geflecht.

B. Mittleres Ohr, Auris media.

Das mittlere Ohr besteht aus einer im Schläfenbein, zwischen dem Labyrinth und dem äußeren Ohr gelegenen Höhle, der Paukenhöhle, welche auf der einen Seite durch eine Röhre, die Ohrtrompete, mit der Schlundhöhle in Verbindung steht, auf der anderen Seite sich in den gefächerten Hohlraum des Warzenfortsatzes des Schläfenbeines fortsetzt. Durch die Paukenhöhle zieht sich die Gruppe der drei Gehörknöchelchen, welche die Innenwand des äußeren Ohres, das Trommelfell mit der Außenwand des Labyrinthes in unmittelbare Verbindung bringt.

1. Die Ohrtrompete, Tuba auditiva (Eustachii). Fig. 187, 191, 207.

Die Ohrtrompete ist eine 3,5—4 cm lange abgeplattete Röhre, welche hinter der Nasenhöhle an der oberen Seitenwand des Schlundes mit weiter Öffnung, Ostium pharyngeum tubae auditivae beginnt, sich unter Verengerung lateralrückwärts erstreckt und darauf in die Paukenhöhle übergeht, Ostium tympanicum tubae auditivae. Ihr Verlauf hält im ganzen fast die Mitte ein zwischen der sagittalen und transversalen Richtung. Vom Ostium pharyngeum bis zum Ostium tympanicum ist ihr Verlauf zugleich ein sanft aufsteigender.

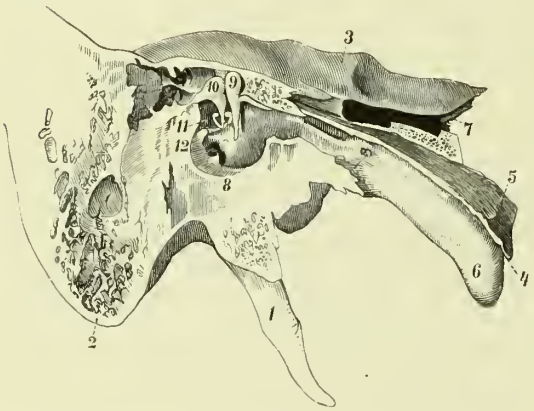

Fig. 207.

Ansicht der inneren Wand der Paukenhöhle mit den Gehörknöchelchen und der Einmündung der Ohrtrompete.
(Arnold.)
1 Griffelfortsatz; 2 Warzenfortsatz; 3 obere Fläche des Felsenbeines; 4 Schlundende der Ohrtrompete; 5 ihre Schleimhautoberfläche; 6 ihr Knorpel; 7 Canalis caroticus; 8 Schnecken-Fenster; 9 Hammer; 10 Amboß; 11 Steigbügel; 12 Eminentia pyramidalis.

Sie besteht a) aus einem medialen, knorpelig-häutigen, längeren Abschnitte, welcher etwa $^2/_3$ des Rohres in Anspruch nimmt, Pars cartilaginea tubae auditivae und b) aus einem lateralen, von knöcherner Wand umgebenen, im Schläfenbein gelegenen kürzeren Abschnitte, Pars ossea tubae auditivae, welcher bei der Betrachtung der Pars petrosa ossis temporalis bereits Erwähnung gefunden hat (Knochenlehre S. 80). Die Stelle, wo beide Abschnitte in einander übergehen ist zugleich der engste Teil, Isthmus tubae auditivae. An der Pars ossea befinden sich kleine Buchten, Cellulae pneumaticae tubariae.

a) am knorpeligen Teil sind die Schleimhaut und der Tubenknorpel zu unterscheiden. Der Tubenknorpel, Cartilago tubae auditivae ist eine 2,3—3 cm lange Platte, welche am Schlundende die ansehnliche Breite von etwa 1 cm und eine Dicke von 2—5 mm besitzt, gegen das Paukenende aber an Breite und Dicke beträchtlich abnimmt. Die Längsrichtung der Knorpelplatte folgt derjenigen der Tube; ihre Breitseiten stehen fast vertikal. Ihr oberer Rand ist lateralwärts umgebogen. Dadurch wird die Platte in einen Halbkanal umgewandelt, welcher das Schleimhautrohr in seiner Höhlung aufnimmt. Lateral-unten ist die Knorpelrinne offen. Hier wird die Schleimhaut nur von einer fibrösen Haut umgeben, welche die Lücke zwischen dem oberen umgebogenen und dem unteren

Rande ausfüllt und zugleich die ganze Knorpelrinne auskleidet. Sie hat den Namen Lamina membranacea der Tuba auditiva. Fig. 187, 207.

An Querschnitten hat der umgebogene Teil des Knorpels die Form eines Hakens; man nennt ihn den Knorpelhaken. Sein freier Rand ist abgerundet und etwas verdickt. Am Paukenende des Tubenknorpels ist dieser laterale Teil Lamina (cartilaginis) lateralis, der mächtigere, der mediale Teil, Lamina (cartilaginis) medialis, dagegen erscheint nur als kurzer Anhang. Bald aber kehrt sich das Verhältnis um; der mediale Teil gewinnt schlundwärts zusehends an Mächtigkeit und nun hat der laterale die Bedeutung eines Anhanges. Das Paukenende des Knorpels stößt an die Pars ossea tubae und ist mit deren rauher zackiger Begrenzung durch Fassermasse fest verbunden. Die obere Wand des Knorpels ist an der Schädelbasis befestigt, vorn an der Fossa scaphoidea des Keilbeines, weiter hinten an der Bandmasse der Fissura sphenopetrosa.

Die Form des Tubenknorpels zeigt mannigfache individuelle Verschiedenheiten, insbesondere in der Gegend des Schlundendes. Schon vorher kann durch eindringende gefäßhaltige Fortsätze vom Perichondrium aus oder durch Drüsen der Schleimhaut eine mehr oder weniger weitgehende Zerklüftung des Knorpels bewirkt werden. Sogenannte accesorische Knorpelplättchen der Tube sind eine am unteren Teil in der Nähe des Schlundes häufig vorkommende Erscheinung.

Der Tubenknorpel ist von hyaliner Art; doch kommen Strecken vor, in welchen er die Beschaffenheit des fibrösen Knorpels annimmt; am Schlundende ist selbst die Beimischung elastischer Fasern wechselnd reichlich und ausgedehnt.

b) Die Pars ossea schließt sich unmittelbar an die Paukenhöhle an, besitzt eine abgerundete dreieckige Gestalt und einen queren Durchmesser von etwa 2 mm. Sie grenzt medial an den Canalis caroticus, lateral an die Fissura petrosquamosa, oben an das Septum canalis musculotubarii, unten an die Crista petrosa. In der Nähe der Felsenbeinspitze endigt sie mit einem unregelmäßig begrenzten rauhen Rande, an welchem der Tubenknorpel befestigt ist. Fig. 207.

Die Schleimhaut, Tunica mucosa, ist eine Fortsetzung der Schlundschleimhaut, besitzt anfänglich deren Beschaffenheit und hat 0,5—0,6 mm Mächtigkeit. Paukenwärts vermindert sie ihre Dicke beträchtlich und setzt sich in die dünne Schleimhaut der Paukenhöhle fort. Mit dem Perichondrium ist sie durch lockeres Bindegewebe verschiebbar verbunden; im knöchernen Teil dagegen ist die Submukosa dünn und mit dem Periost verwachsen. Auf der unteren Wand des knöchernen Teiles kommen zarte, im knorpeligen Teil stärkere, unregelmäßige Längsfalten der Schleimhaut vor. Das Epithel ist ein einschichtiges Flimmerepithel, welches Becherzellen und zahlreiche Ersatzzellen enthält. Die Richtung des Flimmerstromes geht nach dem Ostium pharyngeum. Die Lamina propria der Schleimhaut besteht aus fibrillärem Bindegewebe, welches in der Nähe des Schlundes eine mehr retikuläre Beschaffenheit annimmt und zahlreiche Leukocyten enthält. Selbst kleine in der Schleimhaut eingelagerte Lymphknötchen können vorkommen. Über die so gebildete Tonsilla tubaria, Tubenmandel, s. auch Eingeweidelehre S. 84. Die Schleimhaut des knorpligen Teiles ist ferner reich an Schleimdrüsen, Glandulae mucosae. Vom Ostium pharyngeum eine Strecke paukenwärts bilden diese epithelialen Drüsen eine zusammenhängende Schicht; gegen die Paukenhöhle werden sie spärlicher, kommen jedoch vereinzelt noch am Ostium tympanicum vor (v. Tröltsch). Besonders große Drüsen finden sich in der Nähe des Ostium pharyngeum. Hier wird selbst der Knorpel von

Ausführungsgängen solcher Drüsen durchbrochen, welche im Umfange der Mündung in der Schlundschleimhaut gelegen sind. Auch vereinzelte Lymphknötchen, Noduli lymphatici tubarii kommen vor. Fig. 187.

Die arteriellen Gefäße der Tube stammen aus der A. canalis pterygoidei und pharyngea ascendens; auch die A. meningea media kann sich beteiligen, indem ihr Ramus petrosus feine Zweige durch die Fissura petrosquamosa zur oberen Wand der Tube abgibt. Lymphgefäße sind sowohl in der Pars ossea als in der Pars cartilaginea zahlreich und hängen am Ostium pharyngeum mit denjenigen der Schlundschleimhaut zusammen.

Die Nerven stammen aus dem Plexus tympanicus (Ramus tubae auditivae) und dem Plexus pharyngeus; sie führen markhaltige und blasse Fasern, nebst vielen Mikroganglien (Rüdinger).

Die Lichtung der Pars ossea ist mit Ausnahme einer durch wechselnde Füllung der Gefäße geringen Veränderlichkeit eine unbewegliche. Was aber die Pars cartilaginea betrifft, so liegen im größten Teile die flimmernden Wände aneinander. Die Lichtung stellt im vorderen und mittleren Teil eine vertikale Spalte von etwa 7 mm Höhe dar. In dem dorsalen, von dem Knorpelhaken begrenzten Teil der Spalte macht die Schleimhaut den hirtenstabähnlichen Bogen der Knorpelplatte mit. Der dorsale Teil der Lichtung wird dadurch zu einem beständig offenen Kanale umgewandelt, der Sicherheitsröhre (Rüdinger); der übrige Teil der Spalte hat den Namen Hilfsspalte. Im vorderen Abschnitt der Pars cartilaginea jedoch, in welchem die Hakenbildung sich allmählich vermindert und verliert, liegen die Schleimhautflächen in ganzer Ausdehnung aneinander. Die für gewöhnlich sich berührenden Wände der Hilfsspalte können durch die Zusammenziehung des M. tensor veli palatini, der darum auch Dilatator tubae genannt wurde, voneinander abgehoben werden (siehe Fig. 187).

Die engste Stelle der Tuba auditiva, Isthmus tubae, liegt an der Verbindungsstelle der Pars cartilaginea mit der ossea. An beiden Mündungen ist der Kanal weiter, namentlich am Ostium pharyngeum. Letzteres ist trichterförmig, oval, fast frontal gestellt und liegt vor einer durch das Schlundende des Tubenknorpels und die gewulstete Schleimhaut bedingten Hervorragung, dem Tubenwulst, Torus tubae auditivae. Über die hinter dem letzteren sich ausdehnende Rosenmüllersche Grube des Schlundgewölbes und die Plicae tubopharyngeae, siehe Eingeweidelehre S. 84 und Fig. 102, 228.

Das Ostium pharyngeum tubae liegt in der Höhe des hinteren Endes der unteren Nasenmuschel, etwa 1 cm oberhalb der Horizontalebene des harten Gaumens und kann von dem äußeren Nasenloch aus mit Instrumenten erreicht werden. Der Grund des trichterförmigen Ostium pharyngeum ist in der Regel geschlossen; er kann aber durch Schlucken usw. geöffnet und dadurch eine Lüftung der Paukenhöhle bewirkt werden.

2. Die Paukenhöhle, Cavum tympani.

a. Knöcherne Begrenzung. Fig. 208, 209.

Die Paukenhöhle bildet die im Schläfenbein enthaltene erweiterte Fortsetzung der Pars ossea tubae auditivae und setzt sich ihrerseits in das Antrum mastoideum und die Cellulae mastoideae jenes Knochens fort. Sie hat sechs Wände:

1. Die obere Wand, das Dach der Paukenhöhle, Paries tegmentalis, wird durch eine dünne, der Pars petrosa angehörige Knochentafel, das Tegmen tympani, gebildet; medianwärts geht letzteres in die Decke der Pars ossea tubae auditivae über.

2. Die untere Wand, der Boden der Paukenhöhle, Paries jugularis, entspricht der unteren Fläche der Pyramide und zwar im besonderen der Fossa jugularis; sie ist abgerundet, von geringer Breite und meist zellig vertieft. Diese kleinen, aufwärts offenen Räume heißen Cellulae tympanicae. Die untere Wand zeigt ferner die Paukenmündung des Canaliculus tympanicus und des Canaliculus caroticotympanicus inferior. Die Paukenmündung des Canaliculus caroticotympanicus superior gehört der medialen Wand an.

3. Die vordere Wand, Paries caroticus, wird unten von der knöchernen Wand des Carotiskanals gebildet; oben mündet der Canalis musculotubarius ein.

4. An der hinteren Wand, Paries mastoideus, befindet sich oben der Zugang in das Antrum mastoideum und in die Zellen der Pars mastoidea, Aditus ad antrum mastoideum. Sie zeigt außerdem die wichtige Eminentia pyramidalis, deren Spitze eine kleine Öffnung besitzt zum Durchtritt der feinen Sehne des Musculus stapedius. Die Eminentia pyramidalis schließt einen Hohlraum ein, welcher rückwärts mit dem Canalis facialis in Verbindung steht; er dient zur Aufnahme des Musculus stapedius. Lateral von der Eminentia pyramidalis liegt die Apertura tympanica canaliculi chordae.

5. Die laterale Wand, Paries membranaceus, wird durch das Trommelfell und den mit ihm verbundenen Handgriff des Hammers gebildet.

6. Die mediale Wand, Labyrinthwand der Paukenhöhle, Paries labyrinthicus, zeigt die meisten, in den Fig. 208 und 209 hervortretenden, Besonderheiten, nämlich:

α) Das Promontorium, Vorgebirge. In Form eines Hügels nimmt es einen großen Teil der Labyrinthwand der Paukenhöhle ein, zeigt den senkrecht über es hinweglaufenden Sulcus promontorii, überragt das Schneckenfenster und verwandelt den Zugang zu letzterem in eine trichterähnliche Höhle, Fossula fenestrae cochleae. Der Sulcus promontorii beginnt unten an der Paukenmündung des in der Fossula petrosa beginnenden Canaliculus tympanicus; er endigt oben mit einer feinen Öffnung zwischen dem Vorhofsfenster und dem Processus cochleariformis des Septum canalis musculotubarii. Nach hinten vom Promontorium befindet sich eine tiefe Grube, Sinus tympani.

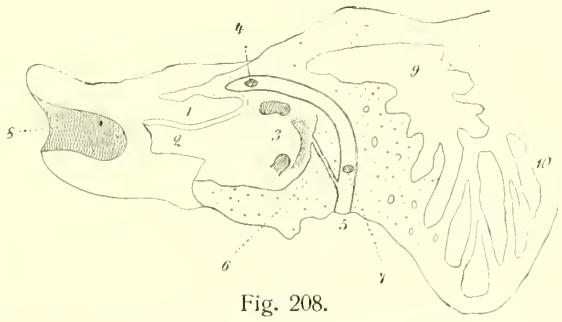

Fig. 208.

Senkrechter Bogenschnitt des linken Schläfenbeins zur Freilegung des Canalis facialis s. Falloppii. Das laterale Segment des Knochens ist entfernt, das mediale mit seinen Einzelheiten sichtbar. 1 Semicanalis m. tensoris tympani; 2 Semicanalis tubae auditivae; zwischen 1 und 2 Septum canalis musculotubarii; rechts von 1 u. 2 die Paukenhöhle mit ihrer medialen Wand; 3 Promontorium der Paukenhöhle; oberhalb 3 Fenestra vestibuli; unterhalb 3 Fenestra cochleae; 4 bis 5 eröffneter Canalis facialis, vom Hiatus canalis facialis an; 4 oberes Knie des Canalis facialis; 5 Foramen stylomastoideum; 6 Canaliculus chordae tympani; 7 Kreuzungsstelle des Canaliculus mastoideus mit dem Canalis facialis; oberhalb 7 unteres Knie des Canalis facialis; 8 Canalis caroticus; 9 Antrum mastoideum; 10 Cellulae mastoideae.

β) Das ovale Fenster, Fenestra vestibuli. Es hat nierenförmige Gestalt, führt zum Vorhof des Labyrinthes und wird durch die Fußplatte des Steigbügels verschlossen. Das ovale Fenster liegt in einer Vertiefung, Fossula fenestrae vestibuli. Der untere Rand des Fensters ist leicht konkav. Eine feine Furche, die Steigbügelfurche, dient zur Aufnahme des Ringbandes der Fußplatte des Steigbügels.

γ) Das runde Fenster, Fenestra cochleae. Es wird durch das Promontorium vom ovalen Fenster getrennt, führt zur Scala tympani der Schnecke und wird durch ein besonderes Häutchen, Membrana tympani secundaria (Scarpae), geschlossen.

δ) Über der Fenestra ovalis liegt die in die Paukenhöhle vorspringende dünne manchmal teilweise unvollständige und durchsichtige Wand des Canalis facialis, die Prominentia canalis facialis. Dieser Kanal läuft hierselbst anfangs nach hinten, dann nach unten und ist mit der Höhle der Eminentia pyramidalis durch eine Öffnung verbunden.

ε) Über dem Promontorium befindet sich das Ende des knöchernen Halb- oder Vollkanales des M. tensor tympani, des Semicanalis tensoris tympani, welcher wagrecht bis zur Fenestra vestibuli streicht und hier an einem dünnen, löffelförmig aufgekrümmten Knochenplättchen, Processus cochleariformis[1]), endigt. Der Semicanalis tensoris tympani läuft parallel mit dem ventral von ihm gelegenen geräumigeren Semicanalis tubae auditivae; er wird von ihm getrennt durch das in der Regel unvollständige, manchmal vollständige, dünne Knochenplättchen des Septum canalis musculotubarii.

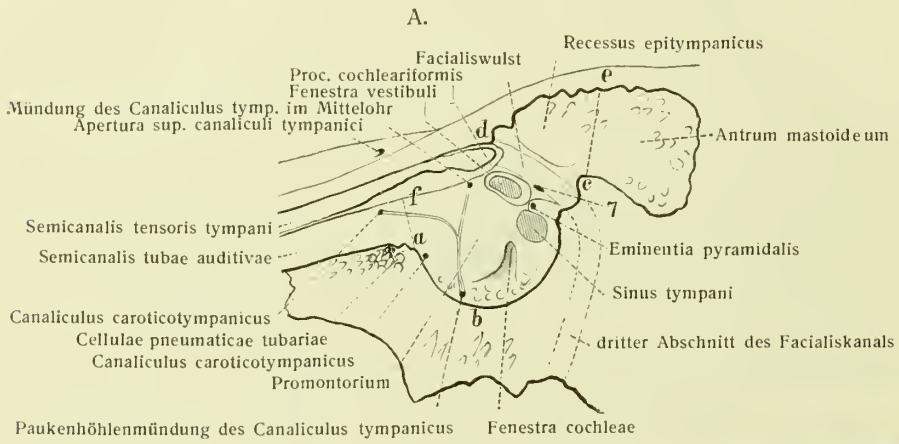

Fig. 209 A und B.

Mediale Wand der linken Paukenhöhle. 2:1.

(Von G. Schwalbe.)

a, b, c, d, f Cavum tympani, Mittelohr; *c, e, d, f* Recessus epitympanicus (Aditus ad antrum); 7 Dehiscenz in der Wand des Facialiskanals.

Die Zellen des Processus mastoideus, Cellulae mastoideae, sind lufterfüllte Räume, welche als laterale verzweigte Anhänge der Paukenhöhlenschleimhaut aufzufassen sind. Sie werden von einer Fortsetzung der Paukenhöhlenschleimhaut ausgekleidet. Ihre Größe und Form, sowie ihre Ausdehnung im Knochen ist wechselnd. Vom Eingange an der hinteren Wand der Paukenhöhle erstrecken sie sich unter der oberen Fläche des Felsenbeines bis zur Oberfläche und Spitze des Zitzenfortsatzes und dehnen sich bei weitgehender Pneumatisation des Schläfenbeines zuweilen noch in den Schuppenteil des Schläfenbeines und in die Wurzel des Processus zygomaticus aus. Sie bilden ein zusammenhängendes System von Höhlen und sind von einander bald durch papierdünne Knochenblätter, bald durch Wände von ansehnlicher Dicke unvollständig getrennt. Meist beginnen sie mit

1) cochleariformis von cochlearium = Löffel.

einer größeren Erweiterung, dem Antrum mastoideum. Der Zugang zu dieser führt über die Prominentia canalis facialis und einen dahinter gelegenen starken glatten Knochenwulst, Prominentia canalis semicircularis lateralis, welcher sich durch eine kompakte Beschaffenheit und horizontale Krümmung bemerklich macht.

b. Die Gehörknöchelchen, *Ossicula auditus.* Fig. 191, 204, 207, 210, 211.

Der obere Teil der Paukenhöhle enthält die drei Gehörknöchelchen, welche die Verbindung der Labyrinthwand der Paukenhöhle mit dem Trommelfell vermitteln. Zwei von ihnen, Hammer und Amboß, sind ursprünglich Teile des Kiemenbogenskeletes, treten aber später in den Dienst des Gehörorganes und bilden zusammen mit dem Steigbügel eine gebogene Kette, deren äußeres Glied vom Hammer dargestellt wird. Sein Handgriff ist mit dem Trommelfell innig verbunden. Das mittlere Glied hat den Namen Amboß; das innere, im ovalen Fenster der Labyrinthwand eingefügte Glied ist der Steigbügel.

1. Der Hammer, Malleus.

Er zeigt einen Mittelteil, Körper, welcher oben in ein abgerundetes kugeliges Stück, den Kopf, Capitulum mallei, übergeht. Der Kopf des Hammers ist an seiner hinteren Fläche mit einer sattelförmigen, überknorpelten Gelenkfläche zur Verbindung mit dem Amboß versehen. Unterhalb des Kopfes liegt eine eingeschnürte Stelle, der Hals des Hammers, Collum mallei.

Vom Körper entspringen mehrere Fortsätze. Einer derselben ist der Handgriff, Manubrium mallei. Er bildet eine komprimierte, etwas gewundene Knochenspange, welche nahezu in der Verlängerung des Halses vom Körper abgeht.

Kopf und Hals des Hammers haben ihren Sitz im oberen Teil der Paukenhöhle, oberhalb des Trommelfelles, in dem Recessus epitympanicus der Paukenhöhle. Der Kopf berührt beinahe die Decke der Paukenhöhle; der Hals dagegen liegt ihrer lateralen Wand unmittelbar an.

Der lange Fortsatz, Processus anterior (Folii), biegt fast im rechten Winkel vom Kopf und Hals ab; er bildet ein langgestrecktes dünnes schmales Knochenstäbchen, welches sich vorwärts und abwärts wendet, um in die Fissura petrotympanica einzutreten. Der Fortsatz endet abgeflacht und verbreitert, indem er mit dem Felsenbein durch Bandmasse verbunden wird. Seiner Dünne wegen bricht er leicht ab, erfordert Vorsicht bei der Herausnahme und ist daher nicht an jedem Hammer sichtbar.

Der seitliche Fortsatz, Processus lateralis geht vom Anfangsteil des Handgriffes nach außen ab und legt sich an die obere Abteilung des Trommelfelles so fest an, daß er eine kleine Vorwölbung nach außen bewirkt, Prominentia malleolaris (s. Trommelfell).

2. der Amboß, Incus.

Er gleicht einem Zahne mit zwei weit auseinander gehenden Wurzeln. Seine Nachbarschaft zu dem Hammer und eine gewisse Ähnlichkeit mit einem Amboß veranlaßte die Benennung.

Der Körper, Corpus incudis, liegt zusammen mit dem Hammerkopf und zwar hinter ihm in dem Recessus epitympanicus der Paukenhöhle. Er besitzt eine nach vorn gewendete, tiefausgeschnittene sattelförmige Gelenkfläche zur Aufnahme des Hammerkopfes sowie zwei Fortsätze.

Der lange Fortsatz, Crus longum, verschmälert sich im Herabsteigen und verläuft in der Paukenhöhle nahezu senkrecht hinter dem Manubrium mallei herab. Sein Endstück biegt etwas nach innen um und verdünnt sich rasch. Auf seinem Ende sitzt ein kleines ovales Knöpfchen, Linsenknöchelchen, Proc. lenticularis, welches bei dem Erwachsenen mit dem Amboß knöchern verbunden ist.

Der kurze Fortsatz, Crus breve, wendet sich nahezu horizontal rückwärts, verjüngt sich rasch und ist durch Bandfasern in einer Vertiefung am Boden des Aditus ad antrum mastoideum befestigt.

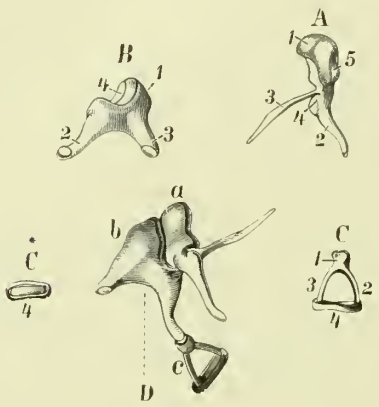

Fig. 210.

Fig. 210. **Die Gehörknöchelchen der rechten Seite.** (Arnold.) 2:1.

A Hammer von innen. 1 Kopf; 2 Handgriff; 3 langer Fortsatz; 4 kurzer Fortsatz; 5 Gelenkfläche.
B Amboß von innen. 1 Körper; 2 langer Fortsatz mit dem Linsenknöchelchen; 3 kurzer Fortsatz; 4 Gelenkfläche.
C Steigbügel. 1 Köpfchen; 2 hinterer gebogener Schenkel; 3 vorderer gerader Schenkel; 4 Fußplatte.
C' Fußplatte von der Fläche gesehen.
D Die drei Knochen in ihrer Verbindung von außen gesehen. *a* Hammer; *b* Amboß; *c* Steigbügel.

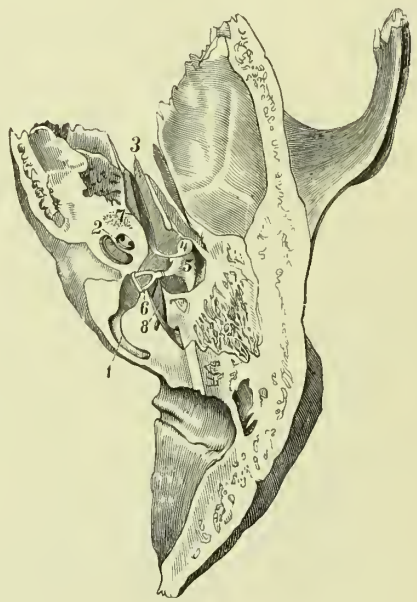

Fig. 211.

Fig. 211. **Ansicht der rechten Trommelhöhle von oben.**

Die Höhle und einige benachbarte Teile des Gehörorganes sind durch einen Horizontalschnitt, der den oberen Teil des Schläfenbeines entfernt hat, eröffnet. 1 Canalis semicircularis superior; 2 Cochlea; 3 Tuba auditiva ossea; 4 Caput mallei; 5 Incus; 6 Stapes in dem Vorhofs-Fenster; 7 M. tensor tympani; 8 M. stapedius.

3. Der Steigbügel, Stapes.

Er besitzt ein Köpfchen, zwei Schenkel und eine Fußplatte.

Das Köpfchen, Capitulum stapedis, ist nach außen gerichtet und auf der äußeren Fläche mit einem flachen überknorpelten Eindruck versehen, durch welchen es an den Processus lenticularis gefügt wird.

Die Fußplatte, Basis stapedis, ist durch ein Band, Lig. anulare baseos stapedis, im ovalen Fenster befestigt und besitzt wie letzteres eine nierenförmige Gestalt; der obere Rand ist konvex, der untere konkav. Auf der Paukenfläche der Fußplatte verläuft zwischen den Ansatzenden der beiden Schenkel eine feine Leiste, Crista stapedis.

Die beiden Schenkel, Crura stapedis, sind an den einander zugewendeten Flächen mit einer Furche versehen. Der vordere, Crus anterius (rectilineum), ist fast gerade und ein wenig kürzer, als der gebogene hintere

Schenkel, Crus posterius (curvilineum). Die eingeschnürte Stelle zwischen dem Köpfchen und den Schenkeln wird Hals des Steigbügels genannt.

c. Verbindungen der Gehörknöchelchen.

1. Gelenkverbindungen der Gehörknöchelchen, Articulationes ossiculorum auditus.

α) Das Hammer-Amboßgelenk, Articulatio incudomalleolaris. Es gehört zu den Sattelgelenken. Die Capsula articularis ist straff und an Rinnen befestigt, welche die beiderseitigen Gelenkflächen umgeben. Von der medialen Seite der Kapsel aus dringt ein dünner Meniscus, welcher sich lateralwärts zuschärft, verschieden weit in den Gelenkraum vor. Macht man Durchschnitte parallel zur Längsaxe der elliptischen Gelenkflächen, so zeigt diejenige des Hammers geringe konvexe Krümmungen, Sperrzähne; die des Amboß sind konkav und zur Aufnahme jener bestimmt. Infolge ihrer Gegenwart nennt man das Gelenk auch ein Sperrgelenk. Die Gelenkknorpel setzen sich über die Sperrzähne fort. Die Bewegung beider Knochen im Gelenk beträgt nicht ganz 5° (Helmholtz).

β) Das Amboß-Steigbügelgelenk, Articulatio incudostapedia. Die konvexe Oberfläche des Processus lenticularis wird von einer außen konvexen Knorpelscheibe überlagert. Das Capitulum stapedis überzieht dagegen eine konkave Knorpelscheibe, welche das Köpfchen zur Pfanne gestaltet. Der Mittelteil der Verbindung beider Knochen zeigt eine spaltförmige Gelenkhöhle. Ein zartes Kapselband heftet beide Teile aneinander.

γ) Die Syndesmosis tympanostapedia wird hergestellt durch das Lig. anulare baseos stapedis, welches den Rand der Steigbügelfußplatte mit dem Rand des Vorhofsfensters verbindet.

2. Bänder der Gehörknöchelchen, Ligamenta ossiculorum auditus.

α) Die Hammer-Trommelfellverbindung s. Trommelfell, S. 184.

β) Oberes Hammerband, Lig. mallei superius. Es besteht aus einem dünnen Faserbündel, welches von der Decke der Paukenhöhle entspringt und senkrecht herab zum Hammerkopf steigt.

γ) Vorderes Hammerband, Lig. mallei anterius. Es wird von Fasern gebildet, welche von der Spina angularis des Keilbeines ausgehen, durch die Fissura petrotympanica hindurchdringen und bis zum Hals des Hammers gelangen.

δ) Äußeres Hammerband, Lig. mallei laterale. Seine Fasern ziehen von der Wand des äußeren Gehörganges durch den Rivinischen Ausschnitt zum Hals des Hammers und sind zugleich Bestandteile der Pars flaccida des Trommelfelles. Die hintersten Stränge des Lig. laterale sind besonders straff gespannt und von Helmholtz das Axenband des Hammers genannt worden.

ε) Oberes Amboßband, Lig. incudis superius. Das Band wird nur von wenigen Fasern gebildet, welche hinter dem oberen Hammerband von der Paukendecke zum Amboßkörper herabziehen.

ζ) Hinteres Amboßband, Lig. incudis posterius. Straffe Fasern, welche zwischen dem hyalinen Knorpelüberzuge des kurzen Amboßschenkels und dem Boden des Aditus ad antrum mastoideum sich ausspannen.

η) Das Verschlußband des Steigbügels, Membrana obturatoria (stapedis). Das Verschlußband des Steigbügels ist eine dünne Membran, welche sich zwischen der Rinne der Steigbügelschenkel und der Leiste der Fußplatte ausspannt.

ϑ) Ringband des Steigbügels. Die dem Vorhof zugewendete Fläche der Fußplatte des Steigbügels ist von einer dünnen Knorpellage überdeckt, welche den Knochenrand etwas überragt. Eine straffaserige Bandmasse, das Lig. anulare baseos stapedis, heftet die Fußplatte an den gegenüberliegenden überknorpelten Rand der Fenestra vestibuli. Die Verbindung wird verstärkt durch einen mikroskopischen Musculus fixator baseos stapedis, welcher aus glatten Muskelfasern besteht (Rüdinger).

d. Die Muskeln der Gehörknöchelchen, Musculi ossiculorum auditus.

α) Der Trommelfellspanner, Hammermuskel, M. tensor tympani.

Er liegt in der oberen Abteilung des Canalis musculotubarius, d. i. im Semicanalis m. tensoris tympani, entspringt vor der äußeren Mündung dieses Kanales vom Felsenbein, vom benachbarten Teil des großen Keilbeinflügels, sowie von der oberen Wand des Tubenknorpels. Dicht vor dem Austritt aus dem Canalis tensoris tympani geht er in eine zylindrische Sehne über, die vor dem Processus cochleariformis in rechtwinkliger Richtung zum Muskelbauche umbiegt, in querer Richtung durch die Paukenhöhle verläuft und sich am inneren Rande der Wurzel des Hammergriffes festsetzt. Fig. 211.

Der Muskel wird durch einen vom N. pterygoideus internus (R. III trigemini) sich ablösenden Zweig versorgt, zu diesem gesellt sich ein Fädchen vom Ganglion oticum.

β) Der Steigbügelmuskel, M. stapedius. Fig. 211.

Entspringt im Grunde der Eminentia pyramidalis und füllt diese aus. An der Paukenmündung der Eminentia pyramidalis geht er in eine haarfeine Sehne über, welche durch die genannte Mündung in die Paukenhöhle gelangt, um sich am Köpfchen des Steigbügels, dicht unter dem Rande seiner Gelenkfläche anzusetzen. Der motorische Nerv des Muskels ist ein Zweig des N. facialis, welcher aus dem Canalis facialis durch eine besondere Öffnung in die Basis der Eminentia pyramidalis und zum Muskel gelangt.

In der Sehne des Steigbügelmuskels wird zuweilen eine Knochennadel gefunden, welche bei manchen Tieren beständig ist.

Als M. fixator baseos stapedis beschrieb Rüdinger einen dünnen, aus glatten Muskelfasern bestehenden Faserzug, welcher von einer kleinen Knochenspitze hinter der Fenestra vestibuli ausgeht und zur Fußplatte des Steigbügels an der Stelle gelangt, welche den hinteren Schenkel des Steigbügels aufnimmt.

Ein in früherer Zeit beschriebener großer Erschlaffer, M. laxator tympani major, ist nichts anderes, als das oben beschriebene vordere Hammerband. Ein „kleiner Erschlaffer" des Trommelfelles, M. laxator tympani minor, stimmt mit dem äußeren Hammerbande überein.

e. Schleimhaut der Paukenhöhle, Tunica mucosa tympanica.

Die Schleimhaut der Paukenhöhle ist zart, rötlich, gefäßreich, eine Fortsetzung der Tubenschleimhaut. Sie überzieht alle Wände der Paukenhöhle, sowie alle dem Anschein nach in ihr enthaltenen Organe, wie die Gehörknöchelchen, die Chorda tympani, welche als in sie eingestülpte Körper zu betrachten sind.

Von der Schleimhautbekleidung sind ausgeschlossen die Vorhofsfläche der Fußplatte des Steigbügels, ebenso der in die Propria des Trommelfelles eingelassene Teil des Handgriffes des Hammers. Die Schleimhaut streicht über die Gelenkverbindungen der Gehörknöchelchen hinweg und geht so von einem Knochen auf den andern über. Auch die Ligamenta mallei und incudis, sowie die Sehnen des Hammer- und Steigbügelmuskels erhalten von ihr einen Überzug. Einen Teil der zu bekleidenden Organe umschließt sie genau, einen andern überragt sie in Form von Säumen nnd Falten. Mit einem Rande sind letztere an der Wand der Paukenhöhle befestigt, mit dem anderen ragen sie frei in die Höhle hinein. Einige von diesen Falten sind durch ihre Größe und Beständigkeit vor den übrigen ausgezeichnet. Sie werden nach den Knochen, an welche sie sich anschließen, Hammer-, Amboß- und Steigbügelfalte genannt.

Die Hammerfalten liegen am oberen Teil der lateralen Wand der Paukenhöhle, in der Nähe des Trommelfelles, dessen oberen Rand sie verdecken. Ein Teil des vorderen Fortsatzes des Hammers, sowie die Chorda tympani sind in dieser Falte enthalten. Die vor dem Hammer gelegene Falte ist die vordere Hammerfalte, Plica malleolaris ant., die hinter dem Hammer gelegene ist die hintere Hammerfalte, Plica malleolaris post.

Die Amboßfalte, Plica incudis, geht von der hinteren Wand der Paukenhöhle aus schräg am langen Fortsatz herab und endet über dem Processus lenticularis.

Die Steigbügelfalte, Plica stapedis, hüllt den Steigbügel mit seiner Membrana obturatoria ein und spannt sich auch zwischen der Sehne des M. stapedius und einem feinen Knochenstäbchen aus, welches sich von der Spitze der Eminentia pyramidalis zum Rande der Fenestra vestibuli erstreckt.

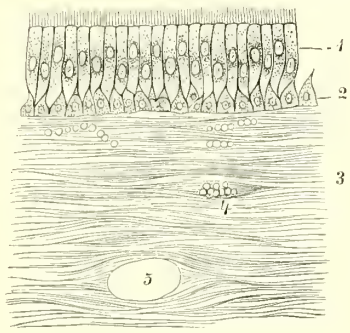

Fig. 212.

Durchschnitt durch die Schleimhaut der Labyrinthwand der Paukenhöhle eines Erwachsenen. (Brunner.) 350:1.

1 flimmerndes Zylinderepithel; 2 tiefe Zellenlage; 3 Bindegewebsgerüst; 4 Fettzellen; 5 und 6 Gefäßdurchschnitte.

Die Membrana tympani secundaria verschließt die Fenestra cochleae.

Durch den Aditus ad antrum mastoideum setzt sich die Paukenschleimhaut in die Höhlungen des Processus mastoideus fort und bekleidet nicht nur alle Knochenblätter, sondern bildet für sich allein eigene Wände und Unterabteilungen oder spannt sich in eigentümlich geformten Strängen zwischen den Wänden aus.

Was den Bau der Paukenschleimhaut betrifft, so ist das Epithel ein zylindrisches Flimmerepithel mit Ersatzzellen. (Fig. 212.) Die innere Fläche des Trommelfelles ist dagegen von einem einschichtigen Plattenepithel überkleidet. Das Epithel der Falten und Gehörknöchelchen ist ein zwei- bis dreischichtiges nicht flimmerndes Plattenepithel.

Der bindegewebige Teil der Schleimhaut ist mit dem Periost so innig verbunden, daß eine besondere Abgrenzung beider fehlt.

In der vorderen Abteilung der Paukenschleimhaut fehlt es nicht ganz an Drüsen, Glandulae tympanicae. Dieselben sind teils kurze ovale Schläuche von 0,1 mm Länge, sogenannte Krypten; teils längere, schräg gelagerte, mit seitlichen Fortsätzen versehene Gebilde. Im hinteren Teil der Paukenhöhle sowie in der Schleimhaut der Cellulae mastoideae fehlen Drüsen.

Die Schleimhaut der Cellulae mastoideae ist dünner, ärmer an Blutgefäßen und darum blasser, mit Plattenepithel bekleidet. Im Verlauf der oben erwähnten Schleimhautspangen und -Fäden sind hier und da konzentrisch gestreifte bindegewebige Verdickungen wahrnehmbar, die von einem bindegewebigen Axenstrange durchsetzt und Kessel-Politzersche Körperchen genannt werden.

f. Buchten der Paukenhöhle.

α) Der Kuppelraum, Recessus epitympanicus oder Atticus ist der obere Abschnitt des Mittelohres. Er reicht vom Dach des Mittelohres bis zur Höhe der Sehne des Musculus tensor tympani. In ihm befinden sich der Kopf des Hammers und der Körper des Amboß. Seine seitliche Begrenzung wird durch denjenigen Teil der Squama temporalis gebildet, welcher die Incisura Rivini besitzt. Nach hinten geht er über in den Aditus ad antrum mastoideum, welcher von manchen Autoren auch noch zum Recessus epitympanicus gerechnet wird.

β) Recessus membranae tympani superior, obere Trommelfelltasche oder Prussakscher Raum, ist ein trichterförmiger Raum, dessen mediale Begrenzung vom Kopf und Hals des Hammers sowie vom Körper des Amboß gebildet wird, während seine laterale Wand aus der Pars flaccida des Trommelfelles besteht.

γ) Der Recessus membranae tympani ant., vordere Trommelfelltasche, befindet sich zwischen dem Trommelfell und der Plica malleolaris ant.

δ) Der Recessus membranae tympani post., hintere Trommelfelltasche, befindet sich zwischen der Plica malleolaris post. und dem Trommelfell.

Die letzteren beiden Taschen öffnen sich nach unten.

Gefäße und Nerven der Paukenhöhle.

Die arteriellen Blutgefäße der Paukenhöhle stammen von der A. stylomastoidea, aus dem Ramus petrosus der A. meningea media, aus einem Ramulus caroticotympanicus der Carotis interna, sowie aus der A. tympanica. Die größeren Gefäße liegen in den tieferen Bindegewebsschichten, während die oberflächlichen reich an Kapillaren sind. Auch in die kleinen Knochen treten von hier aus feine Gefäße über.

Die Venen führen zu den Vv. meningeae mediae, zur V. auricularis profunda, zu dem Plexus pharyngeus.

Die Lymphgefäße bilden ein tiefes dem Periost benachbartes Geflecht, in welchem stärkere, sackartige Erweiterungen vorkommen (Kessel). Am oberen Rande des Trommelfelles und an der Decke der Paukenhöhle findet sich in der Schleimhaut retikuläres Bindegewebe mit eingelagerten Lymphkörperchen. Das retikuläre Bindegewebe kann stellenweise zu Lymphknötchen unvollständig abgegrenzt sein. Das retikuläre Gewebe am oberen Trommelfellrande wurde von Nassiloff (1869) als Lymphdrüse beschrieben.

Die Nerven stammen aus dem Plexus tympanicus, welcher zerstreute und in Gruppen liegende Ganglienzellen enthält. Nur der kleinste Teil der Fasern des als Plexus tympanicus bezeichneten Geflechtes ist indessen für die Paukenhöhle bestimmt; die meisten sind vielmehr an der inneren Paukenwand nur vorüberziehende und sie überschreitende Bündel, deren Bahnen (S. Abt. V. S. 322) bereits oben dargestellt worden sind.

Der Steigbügel ist ein Abkömmling des zweiten Schlundbogens, dessen proximales Ende er darstellt (Hegetschweiler, 1898). Die Fußplatte des Stapes ist nicht labyrinthischen Ursprunges, sondern ein Erzeugnis jenes Teiles des Anulus stapedialis, der mit der Labyrinthwand in Berührung tritt. Das Lig. anulare baseos stapedis ist eine Bildung der häutigen Labyrinthwand. Die Umwandlung des Steigbügelovales in die endgültige Bügelform geschieht in der Weise, daß, während der mediale Bogenteil sich zur Platte umbildet, der laterale Bogen sich in die Länge streckt und dadurch zum Bügel, d. h. Schenkel plus Köpfchen wird.

Broman, J., Die Entwicklungsgeschichte der Gehörknöchelchen beim Menschen. Anat. Hefte, Nr. 37, 1899. — Eschweiler, R., Zur vergleichenden Anatomie der Muskeln und der Topographie

des Mittelohres verschiedener Säugetiere. Arch. f. mikr. Anat., Bd. 53, 1899. — Frey, E., Beiträge zur Anatomie des Steigbügels. Königsberg 1897. — Gaupp, E., Ontogenese und Phylogenese des schalleitenden Apparates der Wirbeltiere. Merkel und Bonnet, Ergebnisse VIII, 1898. — Hammar, J. A., Entwicklung des Mittelohrraumes und des äußeren Gehörganges. Arch. f. mikr. Anat., Bd. 59, 1902.

II. Das innere Ohr, Labyrinth, Auris interna.

A. Das knöcherne Labyrinth, Labyrinthus osseus.

Man verschafft sich auf leichte Weise eine genaue Kenntnis des knöchernen Labyrinthes am Schläfenbeine des Neugeborenen. Es gelingt hier bald, das umfangreichere knöcherne Gehäuse des häutigen Labyrinthes, die knöcherne Labyrinthkapsel, aus der umgebenden, lockerer gefügten Knochenmasse herauszuschälen. Dann kann man sich mit Vorteil an die Darstellung der Labyrinthkapsel des Erwachsenen begeben.

Das knöcherne Labyrinth besteht aus einem mittleren Teil, dem Vorhof, Vestibulum, aus der vor diesem gelegenen Schnecke, Cochlea, und dem hinter jenem gelegenen Bogengängen, Canales semicirculares. Der

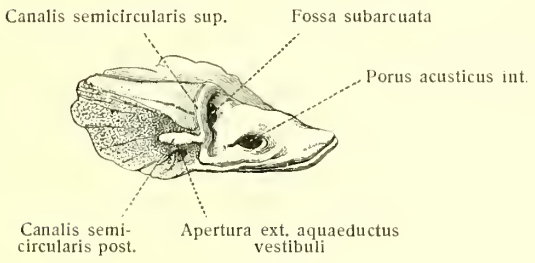

Fig. 213.

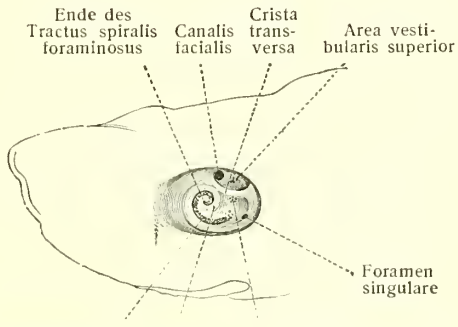

Fig. 214.

Fig. 213. **Linkes Felsenbein des Neugeborenen.**

Fig. 214. **Fundus meatus acustici interni des rechten Felsenbeines von einem Kinde.** 2:1.

Vorhof nimmt die beiden Säckchen des häutigen Labyrinthes auf. Der Name der übrigen Teile zeigt bereits an, daß in der knöchernen Schnecke der häutige Ductus cochlearis, in den Canales semicirculares dagegen die drei häutigen Bogengänge untergebracht sind.

Mit dem knöchernen Labyrinth steht das Zuleitungsrohr des Gehörnerven und der Gefäße des Labyrinthes, der Meatus acusticus internus, in inniger Verbindung. Es ist zweckmäßig, diesen zuerst ins Auge zu fassen.

1. Der innere Gehörgang, Meatus acusticus internus. Fig. 213, 214.

Der innere Gehörgang erstreckt sich in fast querer Richtung lateralwärts durch die Pars petrosa des Schläfenbeines. Er beginnt mit dem Porus acusticus int. und endigt nach kurzem, etwa 1,7—1 cm langen Verlauf blind mit dem Grund des inneren Gehörganges, Fundus meatus acustici interni. Durch eine horizontale Leiste, Crista transversa, wird die dem inneren Gehörgang zugewendete Fläche des Grundes in ein oberes, kleineres Feld, Area nervi facialis, und in ein unteres größeres Feld, Area cochleae, zerlegt.

Das obere Feld trägt vorn-medial den Eingang, d. i. die obere Mündung des Canalis facialis. Lateral von ihr liegt eine Gruppe kleiner Öffnungen,

durch welche die meisten Bündel des N. vestibuli ziehen. Das die Öffnungen tragende Feld heißt Area vestibularis superior.

Das geräumigere untere Feld zeigt im vorderen Bereich einen spiraligen Streifen, welcher von einer großen Anzahl spiralig aufgereihter Öffnungen gebildet wird; er heißt Tractus spiralis foraminosus. Eine dem hinteren Ende des Tractus spiralis benachbarte kleine Löchergruppe stellt die Area vestibularis inferior dar. Etwa 3 mm hinter dem unteren Felde befindet sich eine einzelne größere Öffnung von etwa 1/2 mm Durchmesser, das Foramen singulare. Letzteres nimmt den N. ampullaris inferior des N. vestibuli auf. Die Area vestibularis inferior dient dem Durchtritt des Nervus sacculoris; der Tractus spiralis läßt den Nervus cochlearis hindurchtreten. Bei der Betrachtung des Vorhofes und der Schnecke zeigen sich die gegenüberliegenden inneren Mündungen der erwähnten Löchergruppen.

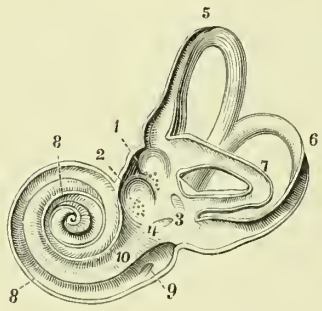

Fig. 215.

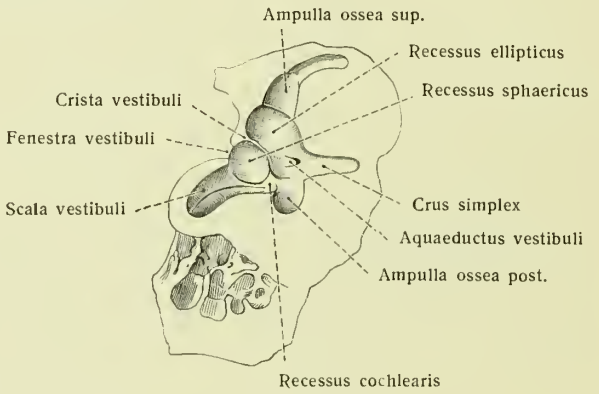

Fig. 216.

Fig. 215. **Das Labyrinth der linken Seite eröffnet.** 5:2. (Sömmering.)
1 Recessus ellipticus; 2 Recessus sphaericus mit Macula cribrosa media; zwischen 1 und 2 Crista vestibuli; 3 Mündung des gemeinschaftlichen Schenkels des oberen und hinteren Bogenganges; 4 innere Öffnung der Vorhofswasserleitung; 5 oberer, 6 hinterer, 7 äußerer Bogengang; 8, 8 Cavitas spiralis cochleae; 9 Apertura interna canaliculi cochleae; 10 Lamina spiralis ossea.

Fig. 216. **Vertikalschnitt durch das linke knöcherne Labyrinth parallel der medialen Wand des Vestibulum.** 2:1. Die Höhlung des Vestibulum und der angrenzenden Teile ist eröffnet; man sieht auf die dem Hohlraum zugekehrte Oberfläche der medialen Wand des Vestibulum.

2. Der Vorhof, Vestibulum. Fig. 211, 215—217.

Der Vorhof des knöchernen Labyrinthes steht vorn mit der Schnecke, hinten mit den Bogengängen in Verbindung. Seine mediale Wand gehört dem Grunde des inneren Gehörganges, seine laterale dagegen der medialen Wand der Paukenhöhle an.

An der lateralen Wand fallen zwei bei der Untersuchung der Paukenhöhle (S. 189) bereits von außen betrachtete Öffnungen auf: eine obere von Nierenform, und eine untere von rundlicher oder dreieckiger Begrenzung. Erstere, die Fenestra vestibuli, führt in den Vorhofsraum; letztere, die Fenestra cochleae, führt in den Schneckenraum.

Welche Verhältnisse zeigt außer den Mündungen der beiden Fenster der Innenraum des Vorhofes? Teils durch Abtragung des zwischen beiden Fenstern gelegenen Promontorium, teils durch Herstellung von Ausgüssen des Labyrinthes mit erstarrenden Massen gelingt es, die Eigentümlichkeiten der Vorhofswände kennen zu lernen.

In Fig. 215 liegt ein knöchernes Labyrinth vor, welches in weitester Ausdehnung eröffnet worden ist. Was den Vorhof betrifft, so ist dessen laterale, der Paukenhöhle zugewendete Wand mit den beiden Fenstern abgetragen, die mediale Wand hingegen, welche dem Grunde des inneren Gehörganges angehört, in ganzer Ausdehnung dem Blicke freigelegt. In dem auf der Fig. mit den Ziffern 1, 2, 3, 4 bezeichneten Felde liegt die genannte Wand vor Augen. Man erkennt, der Vorhof bildet eine zentrale Kammer des knöchernen Labyrinthes, welche vorn mit der Schnecke, hinten mit den halbkreisförmigen Kanälen in Verbindung steht. An der medialen Wand fallen zunächst zwei flache, durch eine senkrechte Leiste geschiedene Vertiefungen auf, der Recessus sphaericus (Fig. 215,2) und der Recessus ellipticus (Fig. 215,1). Ersterer nimmt den Sacculus, letzterer den Utriculus auf. Der Recessus sphaericus, die vordere der beiden Gruben, ist schärfer begrenzt und liegt etwas tiefer.

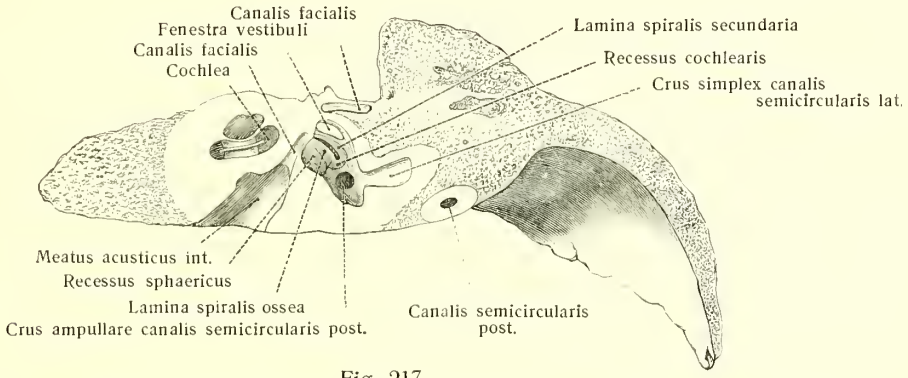

Fig. 217.

Horizontalschnitt durch das rechte Felsenbein eines Kindes in der Richtung des Verlaufes des inneren Gehörganges. 2:1. (G. Schwalbe.)

Die knöcherne Ohrkapsel hebt sich deutlich aus der übrigen spongiösen Masse des Felsenbeines ab.

Die senkrechte Leiste, Crista vestibuli, erhebt sich mit ihrem oberen Ende etwas stärker zur Pyramis vestibuli. Ventral und etwas hinter der Leiste findet sich eine seichte Furche, welche zu einer feinen Öffnung führt, der inneren Mündung der Wasserleitung des Vorhofes, Apertura interna aquaeductus vestibuli.

Dicht unter und vor dem Recessus sphaericus liegt der Eingang in die Schnecke, Recessus cochlearis.

Die drei knöchernen Bogengänge münden mit fünf Öffnungen an der hinteren Wand des Vorhofes; sie sind in Fig. 215 sämtlich zu erkennen.

Die Pyramis vestibuli zeigt eine siebförmige Durchbrechung, die Macula cribrosa superior; sie entspricht der Area vestibularis superior des Grundes des inneren Gehörganges. Der Recessus sphaericus zeigt ebenfalls einen Siebfleck, die Macula cribrosa media; sie liegt der Area vestibularis inf. des inneren Gehörganges gegenüber. In der Nähe der ampullaren Mündung des hinteren vertikalen Bogenganges liegt ein dritter Siebfleck, die Macula cribrosa inferior, welche dem Foramen singulare des inneren Gehörganges entspricht. Von den im Grunde des inneren Gehörganges vorhandenen Durchtrittsstellen für Äste des Gehörnerven bleibt somit nur eine übrig, die im Vorhofe nicht vertreten ist, während

alle übrigen eine Vorhofsmündung besitzen; jene andere Durchtrittsstelle, der Tractus spiralis foraminosus, besitzt ihre Labyrinthmündungen nicht im Vorhof, sondern in der Schnecke.

3. Die knöchernen Bogengänge, Canales semicirculares ossei. Fig. 211, 215—218.

Die knöchernen Bogengänge sind drei C-förmig gekrümmte, senkrecht auf die Krümmungsebene abgeplattete zylindrische Knochenröhren, welche vom Vorhofe ausgehen und wieder in ihn münden. Sie sind von ungleicher Länge, doch

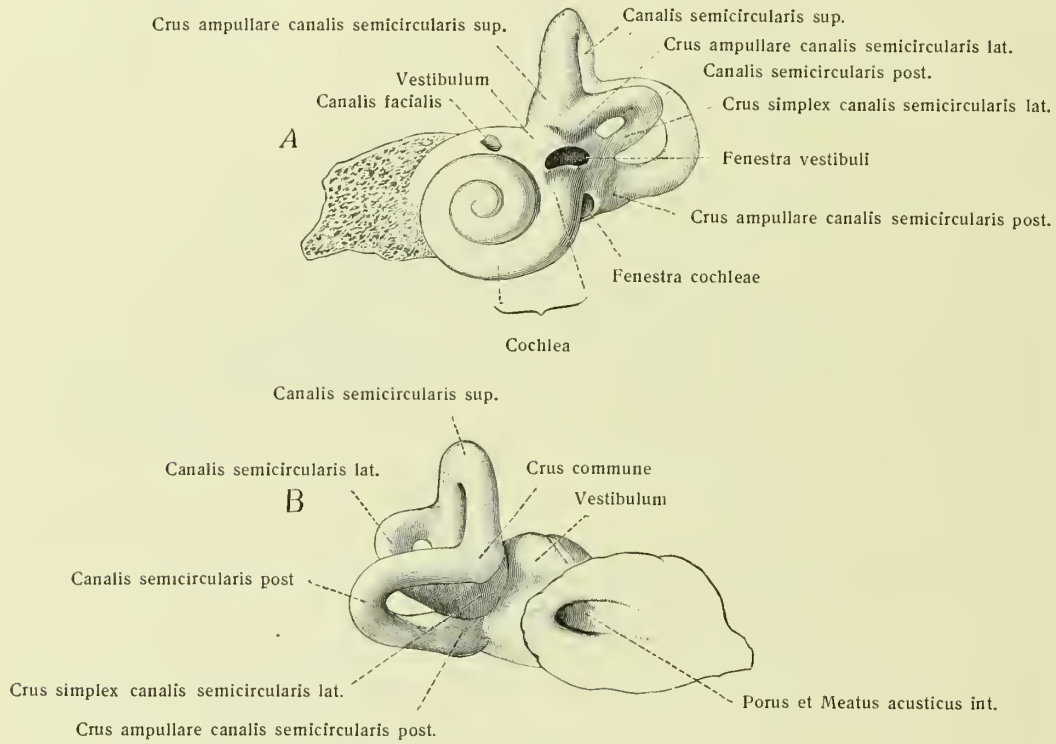

Fig. 218.

Linkes knöchernes Labyrinth eines Kindes. 2:1.
A von der lateralen Seite gesehen. *B* von der medialen Seite gesehen.

von nahezu gleicher Weite, indem die beiden Durchmesser des elliptischen Querschnittes zwischen 0,8 bis 1,0 und 1,2 bis 1,7 mm schwanken. Sie sind bedeutend weiter als die eingelagerten Gänge des häutigen Labyrinthes. Jeder der drei Kanäle umfaßt einen Bogen von nahezu zwei Drittel eines Kreises; jeder besitzt ferner an einem der beiden Schenkel, welcher Crus ampullare heißt, eine stark erweiterte Stelle, Ampulla ossea. Während drei ampullare Mündungen vorhanden sind, zeigen sich nur zwei einfache Mündungen, welchen schwache Erweiterungen zukommen.

Die drei Bogengänge sind in drei ungefähr senkrecht zu einander gestellten Ebenen angeordnet. Man unterscheidet darum einen frontalen, sagittalen und horizontalen knöchernen Bogengang.

Der sagitttale, obere Bogengang, Canalis semicircularis superior, überragt alle übrigen Teile des Labyrinthes und verursacht an der oberen Fläche

der Pars petrosa eine Hervorragung, Eminentia arcuata. Sein ampullares Ende, Ampulla ossea superior, mündet neben der Ampulle des horizontalen Bogenganges im oberen Teil des Vestibulum. Das Crus simplex des oberen Bogenganges verbindet sich mit dem Crus simplex des frontalen zu dem gemeinsamen Schenkel, Crus commune, welcher im hinteren Teil des Vorhofes an dessen medialer Wand mündet. Am konvexen Rand gemessen beträgt die Länge des sagittalen Ganges 18 bis 20 mm.

Der frontale, hintere Bogengang, Canalis semicircularis posterior, mißt 22 mm und ist der längste der Gänge. Sein ampullares Ende, Ampulla ossea post. liegt an der unteren hinteren Wand des Vorhofes; sein einfacher Schenkel fließt mit dem entsprechenden des sagittalen Ganges zum Crus commune zusammen.

Der horizontale, laterale Bogengang, Canalis semicircularis lateralis, ist mit 14 bis 15 mm der kürzeste und mündet mit zwei Öffnungen in den oberen und hinteren Teil des Vorhofes. Seine Ampulle, Ampulla ossea lateralis, liegt dicht neben der Ampulla superior, vorn außen über dem Vorhofsfenster. Der einfache Schenkel, Crus simplex, tritt zwischen dem Crus commune und der unteren Ampulle in den Vorhof.

4. Die knöcherne Schnecke, Cochlea. Fig. 211, 215—221.

Die Schnecke bildet den vorderen Teil des knöchernen Labyrinthes und grenzt mit ihrer annähernd senkrecht stehenden Basis, Basis cochleae, an den Grund des inneren Gehörganges, mit ihrer lateralwärts gerichteten Spitze an den Semicanalis tensoris tympani. Vorn grenzt sie an den Canalis caroticus und ist nur durch eine dünne Knochenwand von ihm getrennt. Ihre basale Breite beträgt 8—9 mm; die Entfernung der Basis von der Spitze 4—5 mm. Die Achse, um welche die Windungen der Schnecke verlaufen, liegt in der Fortsetzung des Meatus internus und hat, wie der letztere, nahezu horizontale Lage.

Der die Schnecke durchziehende Kanal, Canalis spiralis cochleae, nimmt seinen Ausgang aus der vorderen, unteren, lateralen Ecke des Vorhofes (Fig. 215). Diesem Anfangsteil der Schnecke entspricht jene Wölbung der medialen Wand der Paukenhöhle, die als Promontorium bereits bekannt ist. Man nennt diesen 4 bis 5 mm langen Anfangsteil der Schnecke auch Pars vestibularis der Schnecke.

Die Zahl der Windungen beträgt $2^1/_2$—$2^3/_4$. Die Windungen sind nicht in einer Ebene aufgerollt, sondern jede folgende erhebt sich über die vorhergehende und ist zugleich enger. Die letzte halbe Windung unterscheidet sich von den übrigen teils durch ihre starke Abplattung, teils dadurch, daß sie sich neben das Ende der zweiten Windung legt (Reichert). Die Kuppel der Schnecke, Cupula, wird daher zusammen durch das blinde Endstück und den letzten Teil der zweiten Windung dargestellt. Die Länge des ganzen Schneckenkanales beträgt 28 bis 30 mm. Die Form der Lichtung des Schneckenkanales ist bald von elliptischem Querschnitt, mit einem langen Durchmesser von 2 mm, bald halbkreisförmig oder dreiseitig mit abgerundeten Ecken; hierbei ist die in den Kanal von der Axe aus vorspringenden Lamina spiralis ossea nicht berücksichtigt. Das blinde Ende des Kanales ist abgerundet.

Die körperliche Axe der Schnecke, welche von dem Schneckenkanal umfaßt wird, besteht aus schwammiger Knochensubstanz und heißt Spindel, Modiolus.

Die Spindel bildet hiernach die innere Wand des spiraligen Kanales. Die äußere Wand desselben ist durch die kompakte Schneckenkapsel gegeben. Die obere und untere Wand des spiraligen Kanales wird zwischen den einzelnen Windungen durch die sogenannten Zwischenwände dargestellt. Zwischen der ersten und zweiten Windung ist diese Zwischenwand beträchtlich dick, verdünnt sich aber im weiteren Aufsteigen.

Die Spindel beginnt an der Schneckenbasis mit der Basis modioli, zieht aber nicht bis zur Schneckenkuppel. Zwischen dem Ende der zweiten und der letzten halben Windung liegt zwar eine scheinbare Fortsetzung des Modiolus bis zur Kuppel. Diese aber besteht aus einem kompakten Knochenblättchen; es ist die Zwischenwand zwischen den genannten Windungsabschnitten, welche Spindelblatt, Lamina modioli, heißt. Diese Zwischenwand muß aufgerichtet erscheinen und axenähnlich werden, weil die dritte halbe Windung sich

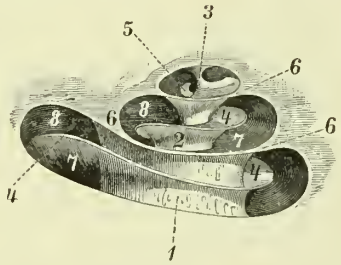

Fig. 219.

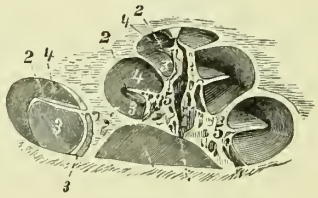

Fig. 220.

Fig. 219. **Schematische Ansicht des geöffneten Schneckenkanales.** 5:1.

1, 2, 3 Modiolus; 1 Basis modioli; 2 Modiolus; 3 Lamina modioli; 4, 4, 4 Lamina spiralis ossea; 5 Hamulus laminae spiralis; 6, 6, 6 Zwischenwände; zwischen 3 und 5 das Schneckenloch (Helicotrema) sichtbar; 7 Scala tympani; 8 Scala vestibuli.

Fig. 220. **Durchschnitt durch die Mitte der Schnecke.** 5:1.

2, 2, 2 Lamina spiralis ossea; 3, 3, 3 Scala tympani; 4, 4, 4 Scala vestibuli; 5 poröse Knochensubstanz der Spindel.

nicht über, sondern neben die zweite legt (Fig. 219, 3). Öfter vorkommende Kanalisation der Lamina modioli dient nicht zur Einlagerung der letzten Nervenbündel, sondern einer Vene.

Lamina spiralis ossea.

Ein Blick auf die Außenfläche des Modiolus (Fig. 219) läßt erkennen, daß von ihm zwei spiralig ihn umziehende Knochenblätter ausgehen. Das eine derselben ist die Zwischenwand, das andere die Lamina spiralis ossea. Jene trennt die einzelnen Windungen voneinander. Die Lamina spiralis ossea aber erreicht nicht die Außenwand des Schneckenkanales, sondern erstreckt sich nur bis zur Mitte des Kanales. Sie liegt fast in der Mitte des Abstandes der oberen und unteren Wand einer Windung und teilt den Raum unvollständig in zwei nebeneinander hinziehende Gänge. Diese Gänge führen den Namen Treppen der Schnecke, Scalae cochleae. Durch Anfügung einer häutigen Fortsetzung der Lamina spiralis ossea, Lamina spiralis membranacea, wird die Trennung beider Treppen mit Ausnahme einer einzigen Stelle vollständig. Die eine Treppe heißt Scala vestibuli, Vorhofstreppe; sie führt mit weiter Mündung in den Vorhof oder geht von ihm aus; die andere Treppe öffnet sich mit weiter Mündung durch die Fenestra cochleae in die Paukenhöhle; sie

heißt darum Scala tympani, Paukentreppe. Doch ist an der unversehrten Schnecke die Fenestra cochleae durch die Membrana tympani secundaria, wie schon erwähnt, geschlossen. Von beiden Treppen ist die Scala vestibuli besonders ausgezeichnet. Denn sie nimmt in ihrem lateralen Teil das wichtigste Stück des ganzen Schneckenapparates auf, den Ductus cochlearis. Fig. 221, *CC*.

Die Lamina spiralis ossea geht, wie Fig. 215 und 216 vor Augen stellen, von der medialen Wand des Vorhofes aus, nahe der ampullaren Mündung des hinteren Bogenganges, sowie der Fenestra cochleae. Dem Anfangsteil der Lamina spiralis ossea liegt ein Knochenblättchen gegenüber, welches den Spalt zwischen dem freien Rand der Lamina spiralis und der Außenwand verengt. Dieses Knochenplättchen führt den Namen Lamina spiralis secundaria (Fig. 217). Es wird in dem Maße niedriger, als es sich vom Vorhof entfernt. In der Längsmitte der ersten Windung ist es bereits verschwunden. Der Ausgangspunkt beider Laminae ist eine Stelle des Vorhofes, welche den Namen Recessus cochlearis (Fig. 216, 217) führt. Dieser Recessus cochlearis ist ein Grübchen, welches vom absteigenden Teil der Crista vestibuli und dem unteren Rande des Recessus sphaericus begrenzt wird; er dient zur Aufnahme des Vorhofsblindsackes des häutigen Ductus cochlearis. Der schmale Spalt zwischen den freien Rändern der Lamina spiralis ossea und der Lamina spiralis secundaria wird durch die Lamina spiralis membranacea in derselben Weise geschlossen, wie im übrigen Raum der Schnecke.

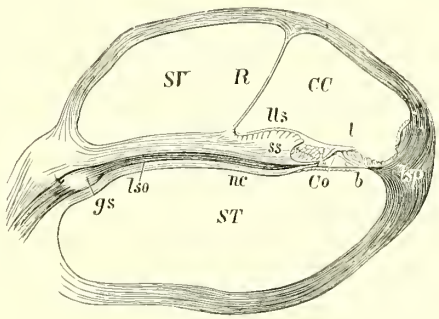

Fig. 221.

Durchschnitt durch eine Schneckenwindung.
ST Scala tympani; *SV* Scala vestibuli; *CC* Ductus cochlearis; *R* Membrana vestibularis (Reissneri); *lso* Lamina spiralis ossea; *lls* Limbus laminae spiralis; *lsp* Ligamentum spirale; von *lls* bis *lsp* Lamina spiralis membranacea; *ss* Sulcus spiralis; *gs* Ganglion spirale; *nc* Nervenbündel; *b* Lamina basilaris; *Co* Organon spirale (Cortii); *t* Membrana tectoria. Bezüglich der Verhältnisse von *ss* und *t* vergl. spätere Figuren.

Verfolgt man die Lamina spiralis ossea in ihrem spiraligen Zug durch den ganzen Schneckenkanal, so ist sie im Bereich der letzten halben Windung besonders gestaltet. Am Anfang der letzten halben Windung hebt sich die Lamina spiralis ossea nämlich vom Modiolus ab, von dem sie bisher ausging und ragt als ein sichelförmiges Plättchen frei in den Hohlraum der Schnecke hinein. Dieser freie Teil der Lamina spiralis ossea heißt Hamulus laminae spiralis (Fig. 219). Der konvexe Rand des Hamulus sieht nach außen, der konkave dagegen zur Lamina modioli, d. i. zur Fortsetzung der Schneckenaxe. Die vom Hamulus auf diese Weise umgriffene Pforte, das Schneckenloch, Helicotrema, wird auch durch die vom konvexen Rand ausgehende Lamina spiralis membranacea und den mit ihr verbundenen Ductus cochlearis nicht ausgefüllt. Obere und untere Schneckentreppe stehen vielmehr durch diese Pforte in beständig freier Verbindung, während beide im übrigen vollständig voneinander abgeschlossen sind. Fig. 222.

Die Lamina spiralis ossea ist keine kompakte Knochentafel, sondern wird durch eine der Scala tympani benachbarte spiralige Spalte, Fissura spiralis, in zwei Blätter geschieden, deren vestibulares eine ansehnliche Dicke besitzt, während das tympanale einen dünnen Knochenbelag bildet. Die Fissura spiralis begleitet die Lamina spiralis in ihrer ganzen Länge und dient zur Überführung der spiraligen Ausbreitung des N. cochleae in sein Endgebiet, zum Ductus cochlearis. Gegen die

Schneckenaxe hin ist die Fissur zu einer im Querschnitt ovalen Höhle erweitert; in dem ihr entsprechenden Kanal, Canalis spiralis modioli, findet das Ganglion spirale cochleae des Schneckennerven seine Lage. Zum Canalis spiralis führen natürlicherweise wiederum Kanäle, Canales longitudinales modioli,

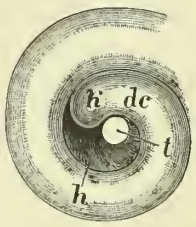

Fig. 222.

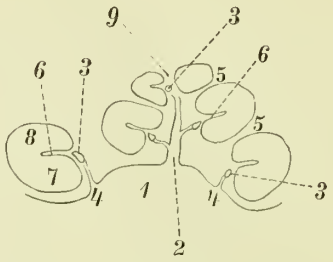

Fig. 223.

Fig. 222. **Oberes Ende des Ductus cochlearis.**
dc Ductus cochlearis; *k* Kuppelblindsack; *h* Hamulus; *t* Helicotrema, als offene Verbindung zwischen der Scala vestibuli (welche dem Beschauer zugewendet und deren obere Wand entfernt ist) und der Scala tympani.

Fig. 223. **Schnitt durch die Axe der Schnecke.** Halbschematisch. 4:1.
1 Fossula cochleae; 2 Foramen centrale cochleae, in den Canalis centralis führend. Von letzterem gehen Kanälchen nach außen zu 3; 3 Canalis spiralis modioli; 4, 4 Öffnungen des Tractus foraminosus, welche direkt zum Spiralkanal führen. 2 und 3 sind in den Modiolus eingebettet, von welchem 5, 5 die Zwischenwände und 6, 6 die Lamina spiralis ossea ausgehen. Letztere teilt den Hohlraum der knöchernen Schnecke unvollständig in eine Scala tympani (7) und Scala vestibuli (8); 9 Lamina modioli.

welche von dem Foramen centrale cochleae und dem Tractus spiralis foraminosus ausgehen. Fig. 223.

Am Anfangsteil der Scala tympani, im Boden derselben, liegt die innere Mündung des Canaliculus cochleae, welche trichterförmig beginnt und

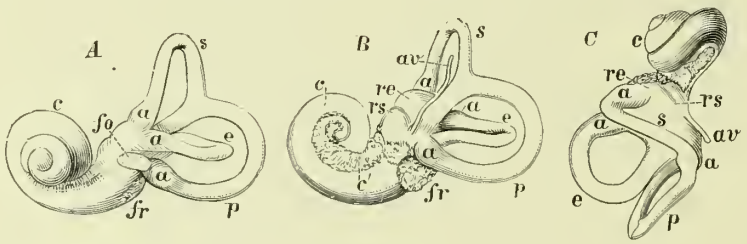

Fig. 224.

Abgüsse des knöchernen Labyrinthes. (Nach einem Präparat von Claudius, aus Henle.) 2:1.
A linkes Labyrinth von außen. *B* rechtes Labyrinth von innen. *C* linkes Labyrinth von oben.
a, a, a Ampullenenden der drei Bogengänge; *s* oberer Bogengang; *p* hinterer Bogengang; *e* äußerer Bogengang; *c* Schnecke; *c'* Tractus spiralis foraminosus; *fo* Fenestra vestibuli; *fr* Fenestra cochleae; *re* Recessus ellipticus; *rs* Recessus sphaericus; *av* Aquaeductus vestibuli.

an der unteren Fläche der Pyramide des Schläfenbeines in einer kegelförmigen Grube endigt, der Apertura externa canaliculi cochleae, wie aus der Knochenlehre (S. 79) bekannt ist. In geringer Entfernung von der inneren Mündung des Canaliculus cochleae liegt eine querlaufende kleine Knochenleiste, Crista fenestrae cochleae, welche zur Befestigung der Membrana tympani secundaria in Beziehung steht. Am macerierten Präparate bildet die Crista gleichsam eine Schwelle zwischen Fenestra cochleae und Scala tympani.

Ausgüsse des Gehörlabyrinthes. Fig. 224, 225.

Ihre Untersuchung bildet eine Ergänzung der Betrachtung der Hohlräume des Labyrinthes. Sie zeigen das gesamte Höhlensystem als körperliches Gebilde, an welchem die natürlichen Vertiefungen als Erhöhungen, natürliche Vorsprünge als Eindrücke erscheinen, die Formen und gegenseitigen Beziehungen der Hohlräume aber sehr deutlich zur Anschauung gelangen.

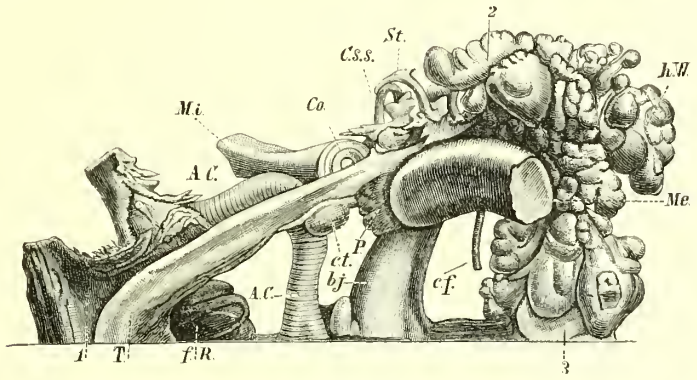

Fig. 225.

Metallausguß des linken Schläfenbeins des Erwachsenen. (F. Siebenmann.)

AC A. carotis; *Mi* Meatus internus; *ct* Cellula tubaria; *Co* Cochlea; *Css* Canalis semicularis sup.; *St* Stützbrücke; *hW* horizontale Warzenzellen; *Me* Meatus externus; *cf* Canalis facialis; *P* Paukenhöhle; *bj* Bulbus sup. v. jugularis; *fR* Recessus pharyngeus; *T* Tube; 1 laterale Wand des Cavum pharyngonasale; 2 Zellen in der Gegend des Angulus sup. pyramidis; 3 Warzenzellen der Spitze.

B. Das häutige Labyrinth, Labyrinthus membranaceus.

Das häutige Labyrinth besteht, wie Fig. 226 zeigt, aus einem mächtigen Mittelteil und mehreren davon ausgehenden Gängen von eigentümlicher Gestalt. Den Mittelteil bilden zwei Säckchen, der langgestreckte Utriculus und der rundliche, ebenfalls etwas abgeplattete Sacculus. Die von dem Mittelteil ausgehenden Kanäle sind: die drei Ductus semicirculares, der Ductus endolymphaticus, der Ductus reuniens mit dem Ductus cochlearis. Der Utriculus ist 5 bis 6 mm lang, der Sacculus 3 mm lang, 2 mm breit.

Der Utriculus liegt dem Sacculus mit einer Stelle seiner Wand innig an, ohne daß beide Wände zu einer einzigen, zu einem Septum verschmelzen; beide Wände sind vielmehr von einander gesondert. Mit beiden Säckchen steht ein langgestreckter Gang von 0,17 mm Lichtung in offener Verbindung, der Ductus endolymphaticus. Der mit dem Sacculus verbundene Schenkel ist der stärkere; der andere in den Utriculus mündende ist schwächer und heißt auch Ductus utriculosaccularis. An seinem peripherischen Teil erweitert sich der Ductus endolymphaticus zu einer platten ansehnlichen Tasche, dem Saccus endolymphaticus. Die Tasche ist etwa 1 cm lang, 5—8 mm breit und liegt außerhalb der äußeren Mündung des Aquaeductus vestibuli (osseus), an der hinteren Fläche der Pars petrosa des Schläfenbeines, zwischen zwei Blättern der Dura. Seine Richtung erstreckt sich abwärts und lateralwärts.

Vom Utriculus gehen ferner die drei häutigen Bogengänge ab, Ductus semicirculares. Ihr Querschnitt ist oval (0,5 bis 0,58 : 0,3 bis 0,4 mm); der

größere Durchmesser des Querschnittes steht senkrecht auf der Verlaufsebene des Bogenganges. Jeder Bogengang beschreibt einen Bogen von etwa 2 Drittel eines Kreises. Die drei Gänge liegen außerdem in ungefähr senkrecht zu einander gestellten Ebenen.

Man unterscheidet die drei Bogengänge ihrer Lage nach als den oberen, Ductus semicircularis superior, den hinteren, Ductus semicircularis posterior; und den äußeren, Ductus semicircularis lateralis. In der ihnen zukommenden Lage werden sie beim Erwachsenen durch bindegewebige Stränge im Inneren der knöchernen Bogengänge festgehalten.

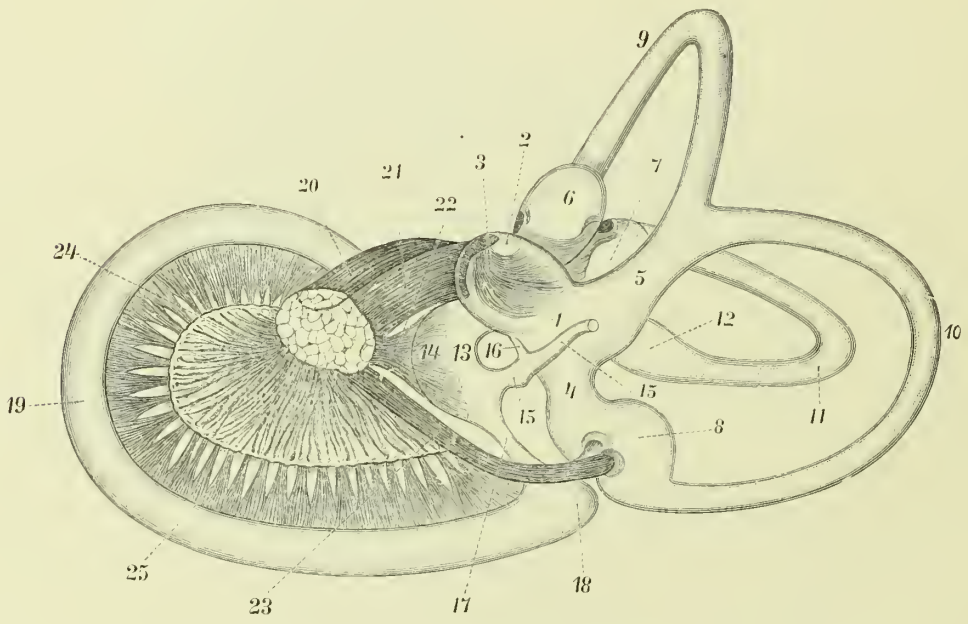

Fig. 226.

Das häutige Labyrinth des rechten Ohres eines fünfmonatigen menschlichen Fetus von der medialen Seite gesehen. (Mit einigen geringen Modifikationen nach Retzius.) 10:1.

1—5?Utriculus; 2 Recessus utriculi; 3 Macula acustica utriculi; 4 Sinus posterior; 5 Sinus superior; 6 Ampulla membranacea superior; 7 Ampulla membranacea lateralis; 8 Ampulla membranacea posterior; 9 oberer, 10 hinterer, 11 äußerer Bogengang; 12 erweiterte Einmündung des Crus simplex des äußeren Bogenganges in den Utriculus; 13 Sacculus; 14 Macula acustica sacculi; 15 Ductus endolymphaticus; 16 Ductus utriculosaccularis; 17 Ductus reuniens; 18 Vorhofsblindsack des Ductus cochlearis; 19 Ductus cochlearis; 20 N. facialis; 21—24 N. acusticus; 21 Ramus superior (anterior); 22 Ramus sacculi; 23 Ramus ampullae posterioris; 24 Ramus cochleae; 25 dessen Ausbreitung innerhalb der Lamina spiralis ossea.

An jedem häutigen Bogengange unterscheidet man zwei Schenkel, durch welche er in den Utriculus mündet. Es würden sonach sechs Mündungen vorhanden sein. Die einander entgegenlaufenden Schenkel der beiden vertikalen Bogengänge fließen jedoch in ansehnlicher Entfernung von der Mündung zu einem gemeinsamen Kanal zusammen. Es sind darum nur fünf Mündungen der Bogengänge im Utriculus vorhanden. Nach einer anderen, wohlbegründeten Auffassung stellt das Crus commune einen sinusartigen Abschnitt des Utriculus dar, Sinus superior utriculi (Retzius); dann münden alle Bogengänge zusammen mit sechs Mündungen im Utriculus aus.

Die Mündungen und Endstücke der Bogengänge sind einander nicht gleich und gleichwertig. Vielmehr sind drei Mündungsstücke, die man Anfangsteile

der Bogengänge nennt, durch eine ansehnliche Erweiterung und zugleich durch den Besitz einer Neuroepithel tragenden, in die Lichtung der Erweiterung vorspringenden Leiste ausgezeichnet. Die erweiterten Anfangsteile heißen Ampullen, Ampullae membranaceae, die Neuroepithel tragende Leiste, Crista ampullaris. Es gibt also drei Ampullen, Ampulla membranacea sup., post., lat. und drei Cristae. Zu jeder der letzteren tritt ein Zweig des N. acusticus und findet hier seine Endigung. Fig. 227.

Die Ampullen und Cristae des oberen und des äußeren Bogenganges liegen einander sehr nahe; die Ampulle und Crista des hinteren Bogenganges dagegen liegt den beiden anderen sehr fern und fast entgegengesetzt. Die drei Ampullen haben annähernd gleiche Form und Größe. In der Richtung des Bogenganges ist ihr Durchmesser von 2 bis 2,5 in der dazu senkrechten dagegen 1,5 mm. Die Eintrittsstelle des ampullaren Nerven liegt auf der konvexen Seite der Bogengänge

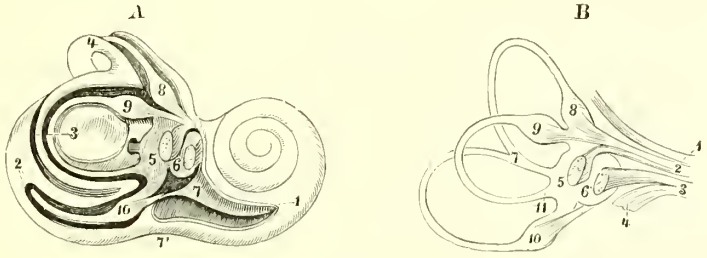

Fig. 227.

Ansicht des inneren Teiles des Labyrinthes der rechten Seite mit den häutigen Bildungen. (Breschet.) 3:1.

A. Die knöchernen Wände des Labyrinthes sind teilweise entfernt, um die häutigen Gebilde in ihrer Lage zu übersehen. 1 Anfang des Spiralganges der Schnecke; 2 hinterer Bogengang zum Teil eröffnet, mit seinem häutigen Inhalt; 3 äußerer Bogengang vollständig eröffnet; 4 oberer Bogengang; 5 Utriculus mit einem Häufchen Otolithen; 6 Sacculus mit Otolithen; 7 Lamina spiralis mit Scala vestibuli; 7' Scala tympani; 8, 9, 10 Ampullae membranaceae.

B. Häutiges Labyrinth mit den Nerven.
1 N. facialis im inneren Gehörgange; 2 vordere Abteilung des Gehörnerven mit Ästen zu 5, 8 und 9; 3 hintere Abteilung des Gehörnerven mit Ästen zu 6 und 10; 4 N. cochleae; 5 Utriculus; 6 Sacculus; 7 Ductus communis; 8 Ampulla membranacea sup.; 9 Ampulla membranacea lat.; 10 Ampulla membranacea post.; 11 hinteres Ende des Ductus semicircularis lat.

und ist durch eine quere Furche, Sulcus ampullaris, gekennzeichnet. Die quergestellte Crista hat halbmondförmige Gestalt und nimmt $^1/_3$ bis $^1/_2$ des Umfanges der Ampulla ein.

Im ganzen übrigen Bereich der Bogengänge findet nach allen Erfahrungen keine Nervenendigung statt; (s. unten). Doch münden auch die nichtampullaren Schenkel, besonders derjenige des horizontalen Bogenganges, mit einer leichten ampullaren, aber nervenfreien Erweiterung in den Utriculus.

Auch im Utriculus und Sacculus ist das Neuroepithel auf einen bestimmten Teil der Wand beschränkt; sie besitzen je eine Nervenendstelle, welche Macula acustica genannt wird.

Die Macula acustica utriculi hat eine oval blattförmige Gestalt, ist 3 mm lang und 2,4 mm breit. Sie nimmt einen Teil des Bodens und der vorderen Wand des Utriculus ein und greift von hier auf die laterale Fläche über. Der Nerv tritt von oben und vorn zur Macula. Fig. 226.

Die Macula acustica sacculi hat ovale Form (2,5 : 1,5 mm) mit vertikaler Axe.

Zu diesen fünf Nervenendstellen tritt noch eine sechste, die im Ductus cochlearis enthalten ist.

Der Ductus cochlearis, Schneckengang, ist nicht rund oder abgeplattet wie die übrigen Hohlräume des Labyrinthes, sondern von dreiseitigem Querschnitt. Er hat ferner zwei geschlossene Enden. Das eine, dem Sacculus benachbarte Ende hat den Namen Vorhofsblindsack, Caecum vestibulare, das andere Ende heißt Kuppelblindsack, Caecum cupulare, indem jenes an der vorderen Grenze des Vorhofes, dieses in der Kuppel der knöchernen Schnecke gelegen ist. Der zwischen beiden Enden befindliche Teil des Schneckenganges ist nicht gerade gestreckt, sondern in Spiralwindungen gelegt, die sich übereinander erheben, wie es dem Bau der knöchernen Schnecke entspricht. Auch der Vorhofsblindsack ist kein gerades Gangstück, sondern er macht eine fast halbkreisförmige Krümmung von außen nach innen. In der Nähe des Vorhofsblindsackes steht der Ductus cochlearis durch einen kurzen Gang, Ductus reuniens (Henseni), mit dem Sacculus in Verbindung. Die Nervenendstelle ist ein schmaler erhabener Streifen, und stellt das sogenannte Cortische Organ, Organon spirale (Cortii), dar. Dieses durchzieht den ganzen Schneckengang und ist deshalb ebenfalls spiralig aufgewunden. Trotz seiner Schmalheit vermag es infolge seiner ansehnlichen Länge als Endigungsstätte für eine gewaltige Zahl von Nervenfasern zu dienen. Der Ductus cochlearis macht im ganzen $2^1/_2$—$2^3/_4$ Windungen und hat eine Länge von 28—30 mm. Die Windungen beruhen auf gesteigertem Längenwachstum in beschränktem Raum. Daß keine flächenhafte, sondern eine lineare Anordnung der Nervenendstelle stattgefunden hat, führt unwillkürlich zu der Vorstellung, es handelt sich um irgend eine regelmäßige Abstufung der Elemente, auf deren Unterbringung es ankam.

Alle Abteilungen des häutigen Labyrinthes stehen dem Obigen gemäß in offener Verbindung miteinander; es führt ein offener Weg vom Kuppelblindsack des Ductus cochlearis bis zu den äußersten Enden des Saccus endolymphaticus und der Ductus semicirculares. Die in dem eigentümlich gestalteten Gangwerk enthaltene Flüssigkeit führt den Namen Endolymphe, zum Unterschiede von der das häutige Labyrinth außen umspülenden Flüssigkeit, Perilymphe, welche den Lymphbahnen des Labyrinthes angehört.

Zu den genannten sechs Nervenendstellen tritt der N. acusticus mit seinen Zweigen.

C. Feinerer Bau des Labyrinthes.

1. Vorhof und Bogengänge.

Die Wand der beiden Säckchen und der drei häutigen Bogengänge ist im ganzen dünn und besitzt nur im Gebiet der Maculae und Cristae acusticae eine bedeutendere Stärke. An den Maculae beträgt dieselbe 0,15, bis 0,2 mm. Die Wand besteht überall, gleich der äußeren Haut, aus einem epithelialen und einem bindegewebigen Teil. Der letztere ist gegen das Epithel durch eine glashelle Schicht, Basalmembran, abgegrenzt. Auf diese folgt eine an den verschiedenen Orten verschieden mächtige Schicht zellenhaltigen faserigen Bindegewebes, welches auch spärliche elastische Elemente enthält, die Gefäße und Nerven der Säckchen und Bogengänge einschließt, sowie die Verbindung mit der Umgebung bewerkstelligt. An den Maculae und Cristae acusticae ist die innere,

an die Basalmembran grenzende Bindegewebslage sehr reich an Kernen; die äußere Lage lockert sich allmählich auf und zeigt eine netzförmige Anordnung der Bündel. An den häutigen Bogengängen ist die Basalmembran von unerwarteter Stärke; sie bildet hier den Haupteil der Wand.

Das Epithel ist überall einschichtig und im ganzen niedrig. Nur an gewissen Stellen erhöht es sich, so besonders an den Maculae und Cristae acusticae; hier wird es zum Neuro-Epithel. Die Enden der Cristae acusticae sind mit zylindrischem Epithel umsäumt; dadurch entstehen halbmondförmige Säume um das Neuroepithel, (Fig. 226). Auch in einem den Cristae gegenüberliegenden Streifen finden sich Zylinderzellen. Dasselbe ist der Fall längs eines Streifens, welcher an

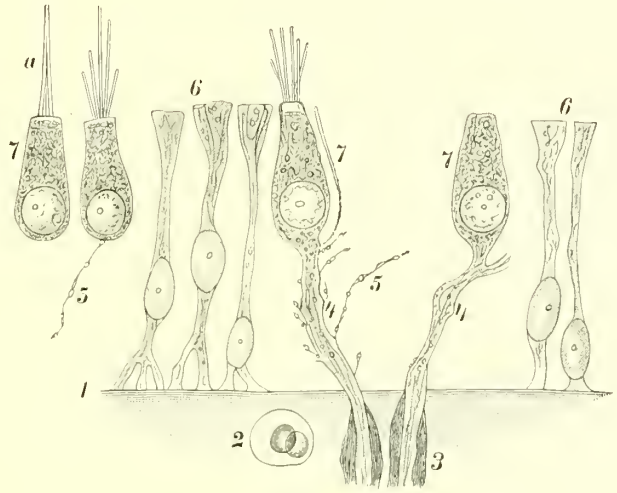

Fig. 228.

Epithelzellen der Macula acustica utriculi eines neugeborenen Kindes. (G. Retzius.) Starke Vergrößerung.

1 Grenze des Bindegewebes gegen das Neuroepithel; 2 Blutgefäß im Bindegewebe; 3 zwei markhaltige Nervenfasern, welche in das Epithel eintreten und dort als fibrilläre, sich teilende Axenzylinder (4, 4) zu den Haarzellen verlaufen; 5, 5 Nervenfibrillen mit varikösen Anschwellungen; 6, 6 Fadenzellen; 7, 7, 7 Haarzellen mit Kutikularsaum und zusammengesetzten „Hörhaaren"; bei *a* sind die Fäden des Hörhaares noch verklebt, in den übrigen Fällen isoliert; an der rechts gelegenen Haarzelle ist das Haar durch die Präparation verloren gegangen.

der konvexen Wand der Bogengänge hinzieht, in der sogenannten Raphe-Linie, welche dichtgedrängtes, schmales, wenn auch niedriges Epithel hat.

Das Neuroepithel der Maculae und Cristae besteht aus zwei Zellformen, Haarzellen und Stützzellen. Fig. 228.

Die Stütz- oder Fadenzellen sind schmale, von der Basalmembran bis zur Epitheloberfläche emporreichende Zellen, deren oberes und unteres Ende mehr oder weniger verbreitert ist. Der Kern liegt nahe dem unteren Ende oder etwas höher. Das Protoplasma am oberen Ende enthält oft gelbe Pigmentkörnchen. Zuweilen sind die unteren Enden wurzelförmig verzweigt an der Wand befestigt; zuweilen sendet der Zellkörper auch seitliche Zweige ab. In den Maculae sind die Fadenzellen breiter und niedriger, in den Cristae länger und schmaler.

Die Haarzellen liegen zwischen den Fadenzellen und werden durch sie voneinander getrennt. Ihre rundlichen und oval begrenzten freien Endflächen erreichen die Oberfläche des Epithels; ihre flaschenförmig verbreiterten unteren, den großen kugeligen Kern tragenden Enden reichen dagegen nie weiter herab,

als bis zur halben Epithellänge (Retzius). Von der freien scheibenförmigen Endfläche der Zellen ragt je ein an der Basis breiteres, nach oben sich zuspitzendes kutikulares Haar empor, welches an den Cristae länger ist als an den Maculae (28 : 20 bis 25 μ). Jedes dieser Hörhaare, wie man sie nennt, besteht aber aus einem dichten Bündel feiner unverzweigter Fäden. Infolge der Präparation brechen die Hörhaare leicht ab, die einzelnen Fäden treten auseinander und das Hörhaar erscheint nun büschelförmig. Die Haarzellen lösen sich mit ihren unteren Enden leicht ab. Dieses untere Ende zeigt sich alsdann oft uneben und mit kleinen zerrissenen Anhängen versehen. Die Substanz der Haarzellen ist im frischen Zustande hell, nach Erhärtung erscheint sie feinkörnig. In der Nähe der Oberfläche des Zellkörpers liegen oft größere Körnchen. Fadenförmige Gebilde im Inneren der Zellen, die man für eindringende Nervenfibrillen halten könnte, kommen nicht vor.

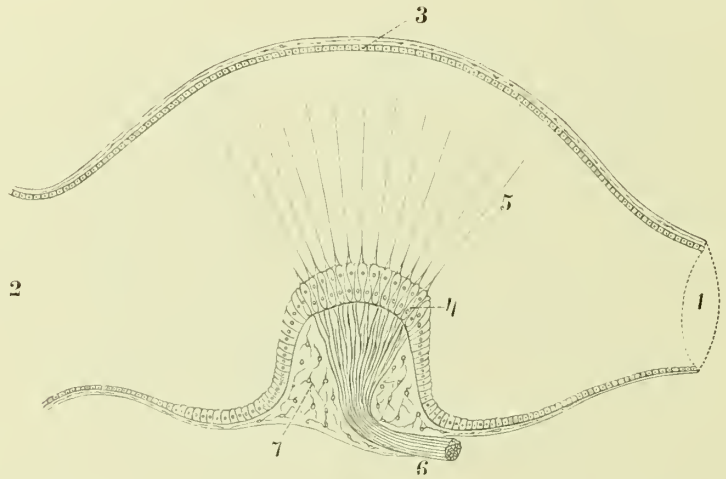

Fig. 229.

Längsdurchschnitt durch eine Ampulle von Gobius (ohne Gewähr für die Form des Crista-Epithels). (V. Hensen.)
1 Bogengang-Mündung der Ampulle; 2 Utriculus-Mündung derselben; 3 Epithel des Ampullendaches; 4 Nervenepithel der Crista acustica; 5 die langen „Hörhaare" desselben; 6 Nerv; 7 Bindegewebe der Crista.

Wie verhalten sich die Nervenfasern zu dem Neuroepithel? Beim Durchtritt durch die Basalschicht der häutigen Wand geben die Nervenfasern ihre Markscheiden ab und treten als nackte Axenzylinder in das Neuroepithel ein, dringen zwischen den Fadenzellen in die Höhe und laufen entweder unmittelbar zu den gewölbten Enden der Haarzellen, oder sie biegen zur Seite und laufen eine Strecke weit an der Seitenwand der Zellen in die Höhe. Sie endigen aber gleichwohl zuletzt an den Haarzellen, nicht endo-, sondern perizellulär, was dem morphologischen Wesen nach einer interzellulären Endigung gleichkommt. Nicht selten zwar liegt der Anschein vor (s. Fig. 228,5), als seien die Nervenfasern zum größten Teil nichts anders als zentrale Fortsätze der Haarzellen, wie es von den Olfactoriusfasern und den Riechzellen bekannt ist. Allein, es ist zu beachten, daß die Fasern des N. acusticus von den Nervenzellen der Ganglien des N. acusticus zu dem Neuroepithel hinwachsen und an den Haarzellen sich verästeln, nicht umgekehrt.

Die mit der Chromsilber-Imprägnation an dem Labyrinth junger weißer Mäuse angestellten Beobachtungen, bestätigen die Befunde von Retzius in allem

Wesentlichen. Einige Angaben aber bleiben zweifelhaft. Die Axenzylinder der an die Säckchen und Ampullen herantretenden Nervenfasern teilen sich an der Grenze zwischen Sinnesepithel und Bindegewebe oder schon zuvor gabelförmig und setzen ihren Weg im Epithel zunächst ungeteilt fort. An der Basis der Haarzellen aber teilen sie sich in 3—4 horizontal laufende Äste, welche an der Basis von 3—6 oder mehr Haarzellen vorbeilaufen, an der letzten Haarzelle seitlich sich aufbiegen, mit deren Seitenfläche in Berührung treten und mit freien Spitzen endigen. Während ihres horizontalen Verlaufes geben die Äste mehrere aufsteigende und spärliche absteigende Zweige ab. Erstere gelangen zu den Seitenflächen der Haarzellen, letztere selbst zu den Stützzellen. Sie endigen mit freien Endspitzen, ohne die freie Oberfläche zu erreichen. Eine Haarzelle pflegt zwei bis drei aufsteigende Fädchen zu haben. Eine Verwickelung der Anordnung tritt

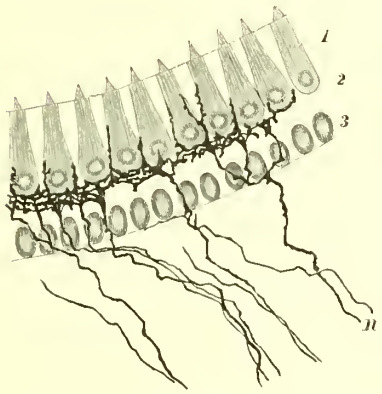

Fig. 230.

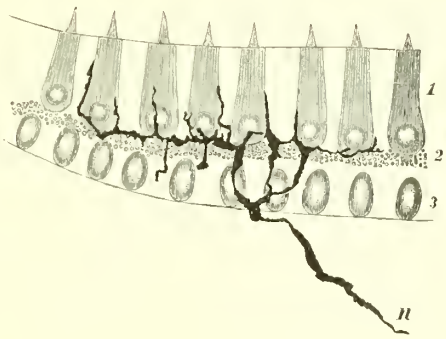

Fig. 231.

Fig. 230. **Übersichtsbild der Nervenendigungen in der Macula acustica sacculi der jungen weißen Maus.** Chromsilber-Imprägnation. (v. Lenhossék.)

Fig. 231. **Isoliert imprägniertes Endbäumchen aus derselben Stelle.** Das Stratum plexiforme erscheint hier gleich einem Körnchenhaufen. (v. Lenhossék.)

In beiden Figuren bedeutet 1 die Schicht der Haarzellen, 2 das (noch strittige) Stratum plexiforme, 3 die Stützzellenzone, *n* die Nervenfaser.

dadurch ein, daß alle horizontalen Äste sich zu einem schmalen, aber dichten gitterartigen Geflechte, Stratum plexiforme, verfilzen, in welchem die Geäste verschiedener Fasern innig ineinandergreifen. So lassen sich mit Lenhossék im Sinnesepithel drei Zonen unterscheiden:

1. die Haarzellenzone,
2. das Stratum plexiforme (— ist bestritten —) und
3. die Stützzellenzone.

Die Spitzen der Nervenfibrillen nehmen hiernach den Reiz, welcher Art er auch sei, nicht unmittelbar auf, sondern erhalten ihn erst durch die Haarzellen. Stets aber ist eine ganze Zellengruppe einer einzigen Nervenfaser unterstellt.

Ramón y Cajal bestätigt vollständig die Angaben von Retzius über die Endigung des Hörnerven und spricht sich über Fig. 232 folgendermaßen aus: „Die Crista acustica ist senkrecht getroffen; man sieht Nervenfasern eindringen, welche von bipolaren Zellen stammen, die in großer Entfernung vom Epithel liegen. Die Endverzweigungen sind varikös; sie verursachen bei ihrem Eindringen eine obere Konkavität und endigen nicht weit von der freien Epitheloberfläche mit einer

varikösen Anschwellung. Man sieht auch auf dieser Figur Nervenfasern von gleichem Charakter in Epithelbezirke eindringen, die außerhalb der Crista acustica liegen. Ihren Ursprung habe ich nicht feststellen können, doch halte ich es für wahrscheinlich, daß es ebenfalls Akustikusfasern sind."

Die Otoconia Fig. 233.

Auf den beiden Maculae acusticae ruht eine dünne gallertartige Ausbreitung einer besonderen Substanz, die früher sogenannte Otolithenmembran. Sie besteht aus einer sehr weichen, strukturlosen, zu netzförmigen Zügen geordneten Masse, an deren Oberfläche zahlreiche kleine 1 bis 15 μ messende Hörsteinchen, Statolithen oder Otolithen in einfacher Schicht liegen. Die Statolithen sind sechsseitige Prismen mit an den Endflächen aufsitzenden niedrigen Pyramiden. Sie bestehen aus kohlensaurer und etwas phosphorsaurer Kalkerde, sowie einer in verdünnten Säuren unlöslichen Grundlage von stickstoffhaltiger Substanz. Die Statolithenmembran hat die morphologische Bedeutung einer eigentümlich gestalteten Kutikularbildung. Sie ist das Analogon der im Ductus cochlearis vorhandenen Membrana tectoria.

Bei den Cristae acusticae findet sich an Stelle der Statolithenmembran ein die Hörhaare einschließender kuppelförmiger Wulst, die Cupula ampullaris. Sie wird von manchen Autoren nicht als normales Vorkommnis betrachtet, sondern als ein Gebilde, an dessen Zustandekommen die Anwendung erhärtender Flüssigkeiten beteiligt sei. Gegen diese Annahme wendet sich mit Recht C. Hasse mit folgenden Worten: Aus den Gehörhaaren allein kann selbst bei Quellung derselben die Masse der Membrana tectoria (der Cristae acusticae) nicht gebildet werden; sie ist dafür zu groß. Man muß demnach eine gerinnende Zwischensubstanz zu Hilfe nehmen. Nimmt man nun aber eine solche an, so ist es auffallend, daß diese Substanz nirgendwo sonst in dem endolymphatischen Raume vorkommt und daß an keiner anderen Stelle als an den Cristae acusticae Gerinnungen in der Endolymphe entstehen.

Papillen der Bogengänge. Fig. 234.

Die Wand der häutigen Bogengänge zeigt bald einzeln stehende, bald zu Gruppen vereinigte papillare Vorsprünge von geringer Höhe, welche aus derselben Grundlage bestehen, wie die Wand selbst und von Plattenepithel bedeckt sind. Ihre Häufigkeit ist individuell etwas verschieden; nur ausnahmsweise fehlen sie ganz; schon bei Neugeborenen können sie vorkommen, in der Regel aber bilden sie sich erst im extrauterinen Leben aus. Am regelmäßigsten werden sie an den Seitenteilen der häutigen Bogengänge gefunden, d. i. an denjenigen Stellen, an welchen die Kurve des ovalen Querschnittes die schärfste Krümmung macht; aber auch an der konvexen und konkaven Seite des Bogenganges sind sie nicht ausgeschlossen. Sie sind zuerst von Lucae beobachtet, darauf von Voltolini, Rüdinger und Retzius genauer untersucht worden. Man kennt sie unter dem Namen Papillen oder Zotten der häutigen Bogengänge.

Auch im Saccus endolymphaticus sind ähnliche Papillen gefunden worden.

Über ihre morphologische Bedeutung s. unten S. 230.

Befestigung der Säckchen und der Bogengänge. Fig. 234.

Die Säckchen und die häutigen Bogengänge sind in dem Vorhof und den knöchernen Bogengängen exzentrisch befestigt. Bei den Säckchen ist es vor

allem die innere, den Grund des Meatus acusticus bildende Knochenwand, bei den Bogengängen die konkave (entferntere) Knochenwand, an welcher die häutigen Gebilde anliegen und befestigt sind. Die Innenwand des Vorhofes und der knöchernen Bogengänge ist von einem dünnen Periost ausgekleidet. Dieses ist es zunächst, mit welchem die Säckchen und häutigen Gänge verbunden werden. Zwischen dem Periost und der bindegewebigen Wand der Säckchen sowohl als auch der häutigen Bogengänge ist ein ansehnlicher Raum vorhanden. Dieser,

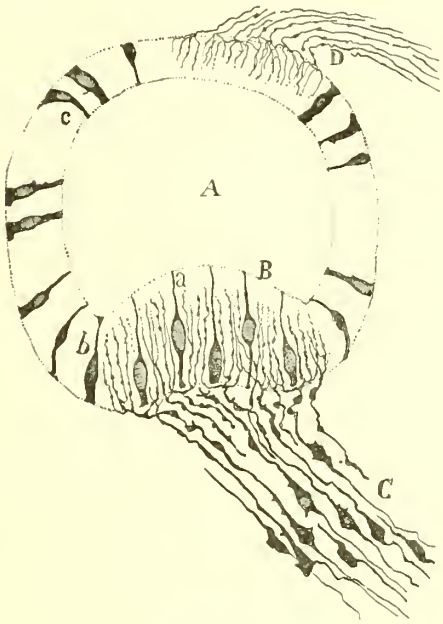

Fig. 232.

Fig. 232. **Querschnitt durch die Crista acustica und einen Bogengang von einem Rattenfetus.** (Cajal.)
A Bogengang; *B* Crista acustica; *C* Nervenfasern, die mit bipolaren Zellen zusammenhängen; *D* Nervenbündel, welches scheinbar in der Höhe des Bogenganges endigt; *a* bipolare Epithelzelle; *b, c* verschiedene Formen von Epithelzellen.

Fig. 233.

Fig. 233. **Otoconia der Macula acustica utriculi vom Menschen.**
Die Statolithen sind in eine feinkörnige Masse eingelagert. In den größeren Krystallen sieht man vielfach ein kleines zentrales Kügelchen (Vakuole?) dargestellt.

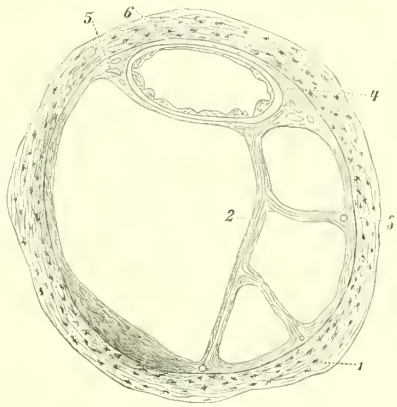

Fig. 234.

Fig. 234. **Querschnitt des knöchernen und häutigen Bogenganges vom Menschen.** (N. Rüdinger.)
1 knöcherne Wand; 2 Bindegewebe mit Gefäßen; 3 Verbindung der Fäden mit dem Perioste; 4 häutiger Bogengang mit seinen drei Schichten; 5 Ligamenta ductuum mit ihren Lücken; 6 Verbindungsstelle des häutigen Bogenganges mit der Beinhaut.

dem Angegebenen zufolge, innerhalb des Bindegewebes des Labyrinthes enthaltene Raum ist der schon erwähnte perilymphatische Raum, Spatium perilymphaticum, welcher einen Lymphraum darstellt und von Perilymphe erfüllt wird.

Blickt man nach Entfernung der Steigbügelplatte durch das ovale Fenster in den Vorhof, so hat man den Hauptteil vom perilymphatischen Raum des Vorhofes vor sich; man nennt ihn die Cisterna perilymphathica vestibuli. Schon Scarpa hatte Kenntnis von diesem Raum. Vorn setzt sich die Cisterna perilymphatica in die Scala vestibuli und in den sie füllenden Lymphraum fort. Durch das Helicotrema erfolgt der Übergang in die Scala tympani, welche

gegen den Vorhof durch die Lamina spiralis ossea und membranacea abgeschlossen ist. Gegen die Paukenhöhle ist der Abschluß durch die Membrana tympani secundaria gegeben. Eine Anzahl von Kanälen, Ductus perilymphatici vermitteln den Zusammenhang der perilymphatischen Räume mit den Subarachnoidalräumen des Gehirns. Eine wichtige Verbindung ist der Canaliculus cochleae. Dieser stellt einen Abflußweg nach den serösen Schädelräumen dar (Retzius). Er steht nämlich in offener Verbindung mit den Subarachnoidalräumen des Gehirnes, wie besonders Injektionen durch das runde oder ovale Fenster gelehrt haben. Außerdem enthält der Kanal eine Vene, V. canaliculi cochleae.

Nach der entgegengesetzten Seite hin setzt sich der perilymphatische Raum fort in die entsprechenden Räume an der konkaven Seite der Bogengänge. Er folgt ferner der Außenfläche des Ductus endolymphaticus bis zum Ende des Knochenkanales. Eine fernere Verbindung nach außen besitzt der perilymphatische Raum im Gebiet der zahlreichen feinen Nervenkanäle, welche die innere Vorhofswand durchbrechen (Schwalbe); auch hierdurch wird eine Verbindung mit dem Subarachnoidalraum des Gehirnes hergestellt.

Zwischen der rauhen Innenfläche der Beinhaut des Vorhofes und der knöchernen Bogengänge einerseits, andererseits der Außenfläche der Säckchen und häutigen Bogengänge ziehen sich an verschiedenen Stellen bindegewebige Stränge hin, welche zu weiterer Befestigung der eingeschlossenen Weichgebilde dienen. Fig. 234.

Es versteht sich von selbst, daß nicht allein alle diese Stränge, sondern sämtliche Wände des perilymphatischen Raumes von Endothel ausgekleidet sind. Der perilymphatische Raum ist als ein sekundärer, der endolymphatische Raum dagegen als ein Urlymphraum aufzufassen (Rauber).

Nach Rüdinger entwickelt der Saccus endolymphaticus nachträglich röhrenförmige, offene Verbindungen mit dem perilymphatischen Raume; diese Rüdingerschen Röhren erinnern ganz und gar an die sekundären Durchbrechungen des Medullarrohres, welche in den Aperturae mediana und laterales ventriculi IV vorliegen. S. Abt. V, S. 157, 160.

Aquaeductus vestibuli.

Der wichtigste Inhaltsteil des Aquaeductus vestibuli osseus wurde bereits geschildert; es ist dies der von Böttcher entdeckte Ductus endolymphaticus. Es wurde gezeigt, daß dieser Ductus endolymphaticus sich in ein erweitertes blindes Endstück fortsetzt, den Saccus endolymphaticus, welcher auch unter dem Namen des Cotugno-Böttcherschen Sackes bekannt ist. Ferner wurde erwähnt, daß eine Fortsetzung des perilymphatischen Raumes des Vorhofes mit dem Ductus endolymphaticus zur inneren Schädelfläche gelangt. Diese Lymphbahn liegt zwischen dem Periost des Aquaeductus vestibuli osseus und der bindegewebigen Wandung des Ductus endolymphaticus. Hierzu kommt als weiterer Inhalt des Aquaeductus vestibuli osseus eine feine Vene, V. aquaeductus vestibuli.

2. Schneckengang und Schnecke, Ductus cochlearis et Cochlea.

A. Ductus cochlearis. Fig. 235.

Der Schneckengang hat drei Wände, eine tympanale, eine vestibulare und eine laterale. Denkt man sich die Schnecke, wie es zum Zwecke der

Schilderung geschieht, nicht horizontal gelegt, sondern aufrecht stehend, ihre Basis abwärts, ihre Kuppel aufwärts gerichtet, so sind die genannten Wände in derselben Reihenfolge eine untere, eine obere und eine äußere. Fig. 235.

Die beiden letzteren Wände zeigen einen verhältnismäßig einfachen Bau gegenüber der unteren, deren Bau erst dann zu untersuchen ist, wenn man jene beiden bereits kennen gelernt hat.

a) Die vestibulare Wand, Membrana vestibularis (Reissneri) (1854 entdeckt), ist ein dünnes, zartes, mit freiem Auge wahrnehmbares Häutchen (Fig. 235, 2), welches zwischen seinen beiden Befestigungslinien meist in gerader

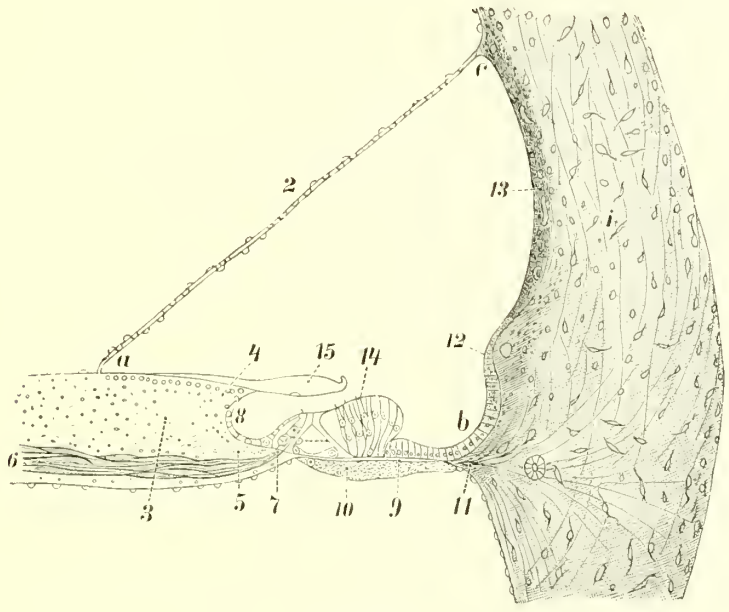

Fig. 235.

Radialer Vertikalschnitt des Ductus cochlearis eines 23jährigen Mannes. (G. Retzius.)
1 Periost des Schneckenkanales; 2 Membrana vestibularis (Reissneri); 3 Limbus spiralis; 4 Crista des letzteren, oder Labium vestibulare; 5 Labium tympanicum des Sulcus spiralis (8); 6 R. basilaris; 7 Habenula perforata; 8 Sulcus spiralis; 9 Lamina basilaris; 10 deren tympanale Belegschicht; 11 Ligamentum spirale; 12 Prominentia spiralis; 13 Stria vascularis; 14 Organon spirale (Cortii); 15 Membrana tectoria; *a* innerer, *c* äußerer Befestigungspunkt der Membrana vestibularis (Reissneri); *a*, *b*, *c* die drei Winkel des Ductus cochlearis.

Richtung sich ausspannt und aus einer inneren epithelialen und einer äußeren bindegewebigen Schicht besteht. Das spärliche Bindegewebe ist feinfaserig und verleiht der Membran ein schwach streifiges Aussehen. Die Außenfläche ist von Endothelzellen bekleidet. Innerhalb der dünnen Bindegewebslage verlaufen beim Erwachsenen keine Gefäße; doch können Reste von solchen aus früherer Zeit in Spuren noch vorhanden sein. Die innere, epitheliale Schicht ist aus einer einfachen Lage polygonaler Plattenepithelzellen zusammengesetzt. Sie enthalten häufig gelbe Pigmentkörnchen, wie die tiefste Schicht des Stratum germinativum der Epidermis. Die Zellen sind oft zu Wirbeln angeordnet. Die Innenwand der Reißnerschen Membran entwickelt ferner bei normalem Verhalten papilläre Vorsprünge, über welche sich ihr Entdecker, G. Retzius, folgendermaßen äußert:

„Hier und da trifft man denn auch stets an diesem Epithel rundliche oder traubenförmige Vorsprünge nach dem Lumen des Ganges hin, welche aus einer, zwei oder mehreren rundlichen, körnig

erscheinenden Zellen mit mehr sphärischem Kerne bestehen; es sind also eigentümliche, rundliche Epithelzellen, welche entweder mehr einzeln oder gruppenweise angehäuft von der Epitheloberfläche zottenartig hervorragen. Sie kommen in allen Windungen konstant vor. Sie sind deshalb nicht als pathologische Wucherungen zu betrachten."

Was die Ansatzlinien der Reissnerschen Haut betrifft, so befindet sich der innere Ansatz in der Nähe des freien Endes der Lamina spiralis ossea, am Anfange eines Wulstes, der das Endstück der Lamina spiralis ossea überlagert und Limbus spiralis genannt wird. Die äußere Ansatzlinie befindet sich am Periost der lateralen Wand des Schneckenkanales. Fig. 221, 235.

b) Die äußere Wand des Ductus cochlearis ist mit dem Periost innig verbunden und läßt keine scharfe Grenze gegen dasselbe erkennen. Sie besteht aus der oberen Ausstrahlung des (noch zu beschreibenden) Ligamentum spirale cochleae und einer gefäßreichen, weichen, gewulsteten Platte, der Stria vascularis, welche die Endolymphe der Schnecke abzusondern hat. Die Stria vascularis ist auf ihrer inneren Fläche vom Epithel des Ductus cochlearis überzogen.

An vertikalen Durchschnitten wird erkannt, daß die innere Oberfläche der Stria vascularis uneben und höckerig ist, daß sie sich senkt und hebt. Besonders beständig ist ein unterer Vorsprung, welcher den Namen Prominentia spiralis führt. Das Epithel der Stria ist hoch und enthält Pigmentkörner, wie das Epithel der Reißnerschen Haut. Von den äußeren Enden der Epithelzellen dringen längere, auch verästelte Fortsätze in die Stria vascularis hinein. Der Gefäßreichtum der Stria ist sehr bedeutend; sie enthält insbesondere zahlreiche gewundene Kapillargefäße, welche teilweise so nahe an die Oberfläche herantreten, daß sie zwischen die Seitenflächen der Epithelzellen gelangen und insofern also eine interepitheliale Lage haben[1]). Die Stria vascularis erinnert an die Corona ciliaris des Auges. Bei den Vögeln sind die papillären, gefäßschlingenhaltigen Vorsprünge an der Decke des Ductus cochlearis, in dem sogenannten Tegmentum vasculosum (Deiters) noch stärker entwickelt.

c) Die untere, tympanale Wand des Ductus cochlearis ist die an Merkwürdigkeiten reichste. An ihr ist zunächst ein innerer, der Schneckenaxe näherer und ein äußerer Abschnitt zu unterscheiden. Der innere Abschnitt ist gegeben durch den Limbus spiralis und das Labium tympanicum der Lamina spiralis ossea; der äußere Abschnitt wird durch die Lamina spiralis membranacea und ihre Gebilde dargestellt. Die radiale Breite beider Abschnitte ist in den verschiedenen Windungen verschieden; die ganze tympanale Wand des Ductus cochlearis nimmt nach der Spitzenwindung hin an Länge zu.

Limbus spiralis. Fig. 235—237.

Über den Limbus spiralis sagt Waldeyer: „Der Limbus spiralis hat den bisherigen Bearbeitern der Schnecke nicht wenig Schwierigkeiten gemacht, Schwierigkeiten, die meines Erachtens zum Teil in der sonderbaren Form der hier vorliegenden Gebilde, vorzugsweise aber in der eigentümlichen Verknüpfungsweise der beiden Hauptgewebstypen der Schnecke, der Bindesubstanz und des Epithels liegen, die hier in einer Art miteinander verbunden sind, wie sie sonst nirgends im Organismus wiederkehrt." Ferner: „Über die physiologische Bedeutung dieses sonderbaren Gebildes haben wir nicht einmal eine Vermutung, wenn wir nicht annehmen wollen, daß es der Membrana tectoria zur Stütze da sei."

Der Limbus spiralis bildet im ganzen einen dem äußeren Endstück der Lamina spiralis ossea aufgesetzten flachen Wulst, welcher in den Raum des Ductus

1) Über das Epithel der Stria vascularis siehe A. Prénant und G. Retzius, Biologische Untersuchungen, Bd. V, 1893.

cochlearis vorspringt und lateral einen scharfen, überhängenden Kamm entwickelt, welcher Labium vestibulare der Lamina spiralis genannt wird. Tympanal und lateral von ihm liegt das Labium tympanicum der Lamina spiralis. Die zwischen beiden Vorsprüngen liegende Bucht stellt den Sulcus spiralis dar.

Betrachtet man den Limbus spiralis von seiner oberen, vestibularen Fläche, so zeigt sich das Labium vestibulare durch tief einschneidende, einander parallele Furchen in einzelne Abteilungen von ungefähr gleicher Länge gebracht, welche von Huschke mit gut gewählter Bezeichnung den Namen Gehörzähne erhalten haben. Die betreffenden Gebilde gleichen in der Tat (einer gegen 7000 Stück enthaltenden) Reihe nebeneinander stehender Schneidezähne. Einwärts, gegen die Schneckenaxe hin, setzen sich die Zähne fort in mehrere unregelmäßige Reihen länglicher oder rundlicher, oft eigentümlich glänzender Gebilde, welche ebenfalls Vorsprünge der Substanz des Limbus darstellen. Zwischen den Vorsprüngen liegen Vertiefungen, welche im Bereich der Huschkeschen Gehörzähne interdentale Furchen, im Bereich der übrigen Vorsprünge aber interpapilläre Furchen genannt werden. Diese Furchen sind mit kleinen Epithelzellen ausgefüllt, welche dicht aneinander liegen, an den Vorsprüngen aber nicht fehlen, sondern auf sie hinaufsteigen, hier aber sich abplatten. So ist die ganze Oberfläche des Limbus von epithelialen Zellen bedeckt, deren Grenzen durch Silbernitrat deutlich gemacht werden können, Das Epithel der Membrana vestibularis setzt sich von hinten her unmittelbar in das Epithel des Limbus fort.

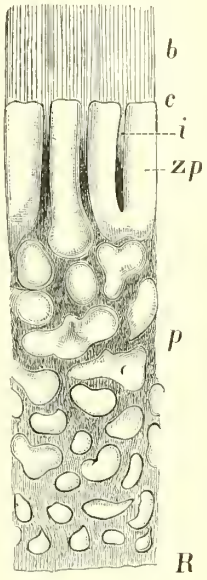

Fig. 236.

Ein Stückchen des Limbus spiralis von oben betrachtet, in ganzer radialer Ausdehnung.

R Anheftungslinie der Membrana vestibularis am Limbus spiralis; *p* Papillen des Limbus spiralis mit den interpapillaren Gängen; *zp* zahnartige Papillen, Huschkes Gehörzähne; *i* interdentale Furchen; *c* vorderes, schneidendes Ende der Zahnreihe, eigentliches Labium vestibulare; *b* Lamina basilaris; vom Epithel befreit und mit feinen radialen Furchen versehen.

Das unter dem Epithel liegende Gewebe des Limbus spiralis ist ein sehr derbes, faseriges Bindegewebe, in welchem spindelförmige Zellen mit verzweigten Ausläufern vorkommen. Einzelne Blutgefäße können bis gegen die Oberfläche dringen, doch ist dies nur selten der Fall. Zuweilen werden Kalksalze, in unregelmäßigen Plättchen abgelagert, in diesem Gewebe vorgefunden. Sogar Verknöcherung kommt vielleicht bei manchen Tieren vor (bei der Fledermaus, Waldeyer). Mit seiner Unterfläche liegt der Limbus spiralis dem Knochengewebe der Lamina spiralis ossea unmittelbar auf, so daß er eine Art umgewandelten Periostes darstellt. Infolge seiner bindegewebigen Beschaffenheit beim Menschen und den meisten Säugetieren ist der Limbus spiralis an macerierten Felsenbeinen geschwunden, die Lamina spiralis ossea wird von ihm entblößt angetroffen.

Sulcus spiralis. Fig. 235, s.

Der Sulcus spiralis und das Labium tympanicum, welche noch dem inneren Abschnitt der tympanalen Wand des Ductus cochlearis angehören, werden ebenfalls vom Epithel des Ductus cochlearis bedeckt. Unterhalb des Epithels des Labium tympanicum liegt eine dünne Fortsetzung des derben Bindegewebes des Limbus spiralis.

Lamina basilaris. Fig. 235—238.

Die bindegewebigen Bestandteile der Lamina spiralis ossea setzen sich nach außen unter Verdünnung fort in die Lamina basilaris. Das Ende des Labium

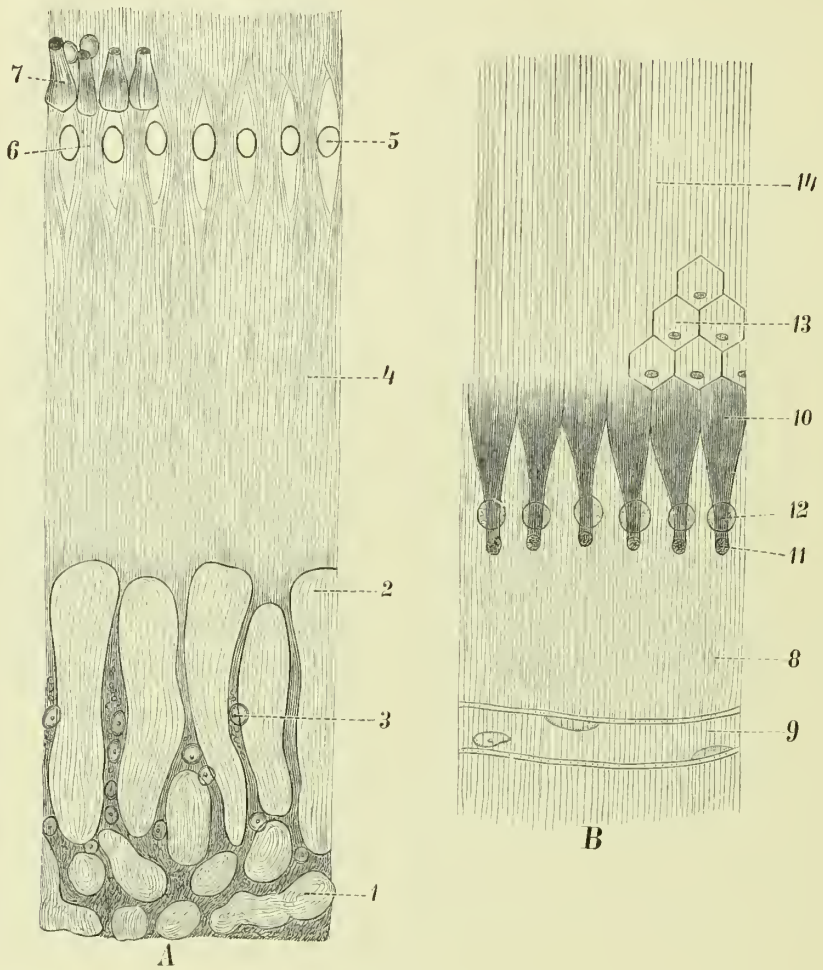

Fig. 237.

Ansicht der oberen (vestibularen) Fläche des Limbus spiralis und der Lamina basilaris der Mittelwindung nach Entfernung des größeren Teiles der epithelialen Bedeckung. (G. Retzius.) 800:1.

Die Figur ist in zwei Teile zerlegt, der innere Abschnitt *A* links, der äußere *B* rechts. Der obere Rand von *A* paßt an den unteren Rand von *B*. Der untere Rand von *A* bezeichnet den inneren, dem Modiolus zugekehrten, der obere von *B* den äußeren, mit dem Lig. spirale sich verbindenden Rand der tympanalen Schneckenwand. *A*. 1 Höcker; 2 Gehörzähne der oberen Fläche des Limbus spiralis; 3 Kerne der in den Furchen zwischen den Gehörzähnen befindlichen Zellen; 4 obere Fläche des Labium tympanicum, einer tieferen Ebene angehörend; 5 Foramina nervosa; 6 die dazwischen befindlichen radiär gestreiften Firsten; 7 Fußstücke der inneren Pfeiler; unter ihnen einige Kerne der inneren Pfeilerzellen. *B*. 8 gestreifte Zona arcuata der Lamina basilaris; 9 Vas spirale; 10 Fußstücke der äußeren Pfeiler, bei 11 ihre Körper abgeschnitten; 12 Kerne der äußeren Pfeilerzellen; 13 Basalfelder der Deitersschen Zellen mit exzentrisch anhaftenden Fußstücken ihrer Stützfäden; 14 Zona pectinata mit den Basilarisfasern.

tympanicum ist in seinem Übergange zur Lamina basilaris ausgezeichnet durch eine einfache Reihe nebeneinanderliegender Durchbrechungen, Foramina nervosa, welche dem Durchtritt der Faserbündel des N. cochleae dienen. Sie sind von ovaler Form, ihre Längsaxe ist radial gestellt. In der ganzen Länge des

Ductus cochlearis finden sich gegen 4000 solcher Foramina nervosa vor. Die sie tragende Platte führt den Namen Habenula perforata. Unmittelbar vor dem Eintritt in die Foramina nervosa verlieren die Fasern des N. cochleae ihr Mark; sie verhalten sich hierin ebenso, wie die Fasern des N. opticus in der Lamina cribrosa der Sclera oculi.

Die Lamina basilaris hat ihre innere Ursprungslinie am Labium tympanicum der Lamina spiralis ossea; mit ihrem äußeren Ende verdickt sie sich und strahlt in der Substanz des bereits erwähnten Ligamentum spirale aus. Zwischen beiden Ansatzlinien ist sie straff ausgespannt. Fig. 235.

Die Lamina basilaris besteht aus der eigentlichen Membran und einer tympanalen Belegschicht. An jener unterscheidet man eine innere, dem Labium zugewendete, und eine äußere, dem Ligamentum spirale zugewendete Zone. Die innere Zone, Zona arcuata, reicht vom Labium tympanicum bis zur Ansatzstelle der alsbald zu betrachtenden äußeren Pfeiler; sie ist dünn und in radiärer Richtung fein gestreift. Die äußere Zone, Zona pectinata, dagegen erstreckt sich von den äußeren Pfeilern bis zum Ligamentum spirale und zeigt, abgesehen von der epithelialen Decke, drei Lagen: eine mittlere homogene und zwei sie zwischen sich fassende Faserlagen. Die Fasern der unteren Schicht sind dicker, stärker lichtbrechend, treten deutlicher hervor und haben zylindrischen Querschnitt. In der Gegend des Ligamentum spirale verliert sich die homogene Schicht und beide Faserlagen gehen in das Bindegewebe des Ligamentum spirale über. Die untere Faserlage gibt der ganzen Zone bei Oberflächenbetrachtung ein kammartig gestreiftes Ansehen; man nennt darum die äußere Zone der Membrana basilaris Zona pectinata. In den Faserschichten werden spärlich verteilte längliche Kerne wahrgenommen. Fig. 237.

Die tympanale Belegschicht (Fig. 238) der Lamina basilaris zeigt zwei Lagen; eine der unteren Faserschicht anliegende feine homogene, und eine aus wenigen Schichten bestehende Auflagerung von protoplasmatischen Bindegewebszellen, die nichts anderes sind als ein Rest des die Scala tympani und Scala vestibuli im fetalen Leben ausfüllenden Bindegewebes. Dieser Auflagerung entspricht in der Scala vestibuli das Endothel der Reißnerschen Haut. Die genannten protoplasmareichen Zellen haben ovale Kerne und entwickeln in spiraliger Richtung auslaufende protoplasmatische Fortsätze. In diesem Zellenstratum liegt etwas lateral vom Labium tympanicum ein kapillares Gefäß, Vas spirale, welches den ganzen Ductus cochlearis entlang zieht. Man nennt das Gefäß auch Vas spirale internum, zur Unterscheidung von dem in der Prominentia spiralis enthaltenen Vas spirale externum.

Das Außenende der Membrana basilaris ist, wie erwähnt, am Ligamentum spirale befestigt. Letzteres stellt einen spiraligen, auf dem Querschnitt halbmondförmigen Bindegewebsstreifen dar, welcher mit seiner konvexen Außenfläche und seinen zugeschärften Enden in das Periost des Schneckenkanals übergeht.

Das Epithel der Lamina basilaris.

Die vestibulare Fläche der Lamina basilaris trägt das zugehörige Epithel des Ductus cochlearis, welches an einer Stelle sich zum Neuro-Epithel entwickelt. Letzteres führt den Namen Cortisches Organ, nach Marchese Corti, der sich um die Kenntnis dieses Organes hohe Verdienste erworben hat. Hier ist die Stelle, an welcher die Endausbreitung des N. cochlearis stattfindet.

Die einzelnen Elemente des Cortischen Organs bestehen aus mehr oder weniger umgeformten Zylinderepithelzellen und den an einem Teil derselben sich verbreitenden Nervenfasern. Die verschiedenen hier in Betracht kommenden Zellen und Zellenabkömmlinge sind: die Haarzellen, die Pfeilerzellen, die Deitersschen und Hensenschen Stützzellen, die Membrana reticularis und die Membrana tectoria. Das letztere Gebilde ist von kutikularer Art.

1. Die Pfeilerzellen. Fig. 238.

Man unterscheidet innere und äußere, Innenpfeiler und Außenpfeiler. Die einen wie die anderen haben den Wert von Zellen; ein Teil des Zellkörpers hat sich zu einem starren, bandartigen Gebilde, Pfeiler, entwickelt, während der übrige Teil von dieser Umwandlung frei blieb, den Pfeiler als feiner Belag umhüllt und am basalen Ende eine größere Ansammlung bildet, welche den Kern trägt. Letztere Protoplasma-Ansammlung heißt auch Bodenzelle. Die Innenpfeiler erheben sich unmittelbar jenseits der Habenula perforata von der vestibularen Fläche der Lamina basilaris in einfacher, den ganzen Ductus cochlearis durchziehender Reihe. Sie stehen nicht senkrecht, sondern sind mit ihrem oberen Ende auswärts geneigt. Die in einiger Entfernung von den Innenpfeilern auf der Lamina basilaris ruhenden Außenpfeiler erheben sich ebenfalls schräg, aber zugleich einwärts aufsteigend, und treten an ihrem oberen Ende mit den Innenpfeilern in Verbindung. So bilden die Reihen der Innen- und Außenpfeiler einen Bogen, den Arcus spiralis, und überbrücken einen dreiseitig begrenzten Raum, den Tunnelraum.

α) Die Innenpfeiler sind, abgesehen von ihrem plasmatischen Teil, starre Bänder, deren breite Flächen dem Tunnel sich zuwenden. Sie bestehen aus der Fußplatte, dem Körper, dem Kopf (Gelenkende) und der Kopfplatte (Deckplatte). Die rechteckige Fußplatte haftet fest auf der Lamina basilaris. Das kolbige verdickte Kopfende ist außen halbkugelförmig zu einer Pfanne ausgehöhlt. Letztere dient zur Aufnahme des Gelenkkopfes des Außenpfeilers. Die Kopfplatte ist sehr dünn, lang, rechteckig und liegt der Lamina basilaris ungefähr parallel; sie trägt an ihrer Unterfläche eine Längsfurche zur Aufnahme des Ruders des Außenpfeilers. Der Kopfplatte gegenüber entsenden die Pfeilerköpfe je einen kleinen absteigenden Fortsatz nach innen, welcher zwischen die freien Enden zweier Haarzellen zu liegen kommt. Die Pfeilerköpfe und Kopfplatten stehen mit ihren Seitenflächen sehr dicht beisammen, ebenso die Fußplatten; zwischen den Körpern der Pfeiler aber bleiben Spalten frei, die Zwischenpfeilerspalten, Fissurae interpilares. Die Substanz der Pfeiler ist längsstreifig; es sind Fasern, vielleicht Hornfasern in ihnen enthalten; auch die Kopfplatten zeigen deutlich längsfaserige Beschaffenheit. Die Bodenzelle liegt in dem spitzen Winkel zwischen dem Körper und der Lamina basilaris.

β) Die Außenpfeiler beginnen ebenfalls mit einer langen, radial gestellten Fußplatte, welche an der Lamina basilaris weit jenseits der Innenpfeiler haftet. Sie haben ferner einen Körper, einen Kopf (Gelenkende) und einen an diesem eingelenkten Fortsatz, das Ruder. Die Außenpfeiler sind etwas länger und breiter als die Innenpfeiler; sie sind zugleich in geringerer Zahl vorhanden, so daß auf vier Innen- nur drei Außenpfeiler kommen. Der Körper ist drehrund, dünner als die Breite der Innenpfeiler und leicht *f*-förmig gebogen. Infolge der geringen Breite sind die interpilaren Fissuren weiter. Die viereckigen Köpfe stehen dicht

bei einander. Die innere, dem Innenpfeiler zugewendete Fläche des Kopfes ist konvex gebogen und in die entsprechende Aushöhlung von zwei oder drei inneren Pfeilerköpfen eingelenkt. Die äußere Fläche des Kopfes ist dagegen von unten nach oben leicht ausgehöhlt. In der Mitte des Außenrandes jedes Kopfes ist ein schmaler, vorn sich zungen- oder ruderförmig verbreiternder Fortsatz eingelenkt, das Ruder oder die Phalanx erster Reihe; sie liegt der Lamina basilaris parallel. Die Köpfe der Außenpfeiler werden überdeckt und überragt von den dünnen Kopfplatten der Innenpfeiler, welche auch den inneren Teil des Ruders noch bedecken. Der äußere Teil des Ruders liegt dagegen frei. Da die Zahl der Außenpfeiler geringer ist als die der Innenpfeiler, so zeigt nicht jede Kopfplatte

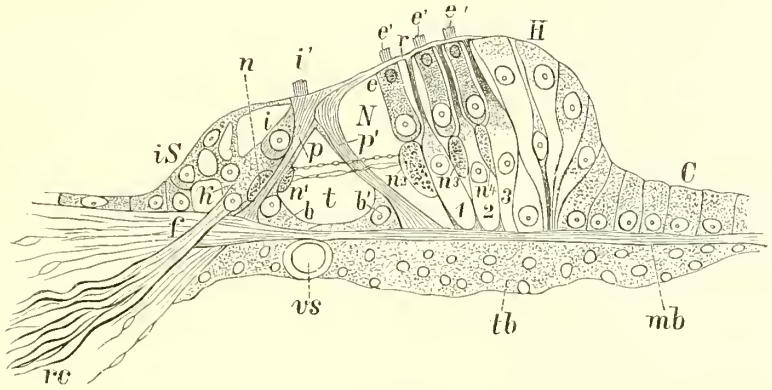

Fig. 238.

Cortisches Organ im Quer- oder Radialschnitt. (G. Retzius.)

rc Ramus cochlearis; *f* Foramen nervosum der Habenula perforata, zum Durchtritt eines Bündels des N. cochlearis; *mb* Lamina basilaris; *tb* tympanale Belegschicht der Lamina basilaris; *vs* Vas spirale; *iS* innere Stützzellen, die nach links in das Epithel des Sulcus spiralis übergehen; *p* innerer Pfeiler mit seiner Belegschicht und der inneren Bodenzelle *(b)*; *p'* äußerer Pfeiler mit seiner Belegschicht und der äußeren Bodenzelle *(b')*; 1, 2, 3 Deiterssche Stützzellen mit ihrem zur Papillenoberfläche gelangenden Phalangenfortsatz, welcher sich an der Membrana reticularis befestigt; *r* Membrana reticularis; *H* Hensensche Stützzellen, welche nach rechts an Höhe abnehmen und in die Claudiusschen Zellen übergehen; *C* Claudiussche Zellen; *k* Epithelzellen der sogenannten Körnerschicht; *i* innere Haarzelle, deren oberes Ende vom inneren Pfeilerkopf seitlich verdeckt ist; *i'* Haare der inneren Haarzelle; *e* äußere Haarzelle; *e'*, *e'*, *e'* die Haare der drei äußeren Haarzellen; *n*, n^1 bis n^4 die verschiedenen querdurchschnittenen Spiralstränge der Nervenausbreitung; von n^1 zu n^2 erstreckt sich der Tunnelstrang als radiales Faserbündel; *t* Tunnelraum; *N* Nuelscher Raum.

der Innenpfeiler eine Furche zur Aufnahme des Ruders. Die Bodenzellen der äußeren Pfeiler liegen den Bodenzellen der Innenpfeiler gegenüber und nehmen ebenfalls den spitzen Winkel ein zwischen dem Pfeilerkörper und der Lamina basilaris.

2. Die Deitersschen Zellen. Fig. 238, 239.

Mit den Pfeilerzellen ist der stützende Apparat des Cortischen Organs noch nicht erschöpft. Außen folgen ihnen zunächst, durch einen Zwischenraum davon getrennt, die Deitersschen Zellen, die gleichfalls zu den stützenden Elementen gehören. Sie beginnen an der Lamina basilaris mit kleinen sechseckigen Fußflächen, steigen alsdann unter Zunahme ihres Querschnittes schräg einwärts empor und gehen jenseits ihrer Längsmitte unter Verjüngung in einen Fortsatz über, den Phalangenfortsatz, welcher mit einer Phalanx der Membrana reticularis in Verbindung tritt; oder es ist, wie Hensen zuerst fand, die Phalanx die verbreiterte obere Endfläche der bezüglichen Deitersschen Zelle selbst. In dem dickeren

mittleren Teil des Zellkörpers, welcher sich durch körnige Beschaffenheit seines Protoplasma auszeichnet, liegt der kugelige Kern. Das körnige Protoplasma setzt sich auch in den Phalangenfortsatz der Zelle fort. Das untere Ende der Deiterschen Zellen besteht dagegen aus einer sehr hellen und nur schwach körnigen Substanz. Jede Deiterssche Zelle ist ferner mit einem glänzenden, ihre ganze Länge durchziehenden Faden, dem Retziusschen Faden ausgestattet, welcher an der Basis der Zelle mit einer kleinen von der Lamina basilaris ausgehenden Fußplatte beginnt und nun längs der vorderen Fläche der Zelle aufsteigt. Der Faden ist, wie

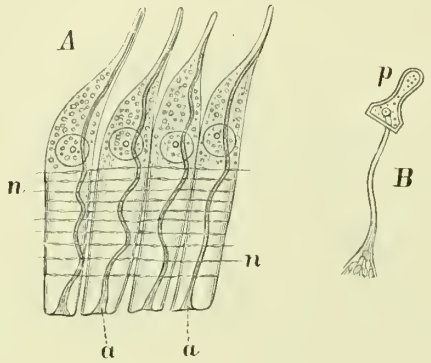

Fig. 239.

Fig. 239. **Deiterssche Zellen des Kaninchens aus der Spitzenwindung, in Längsansicht.** (G. Retzius.)

A. Die Phalangenplatten (Phalangen) sind abgetrennt und in *B* dargestellt. In allen Deitersschen Zellen ist der die Zelle durchlaufende Faden *(a)* erkennbar; Nervenfasern *(n)* laufen in querer Richtung über die Zellen.

B. *p* Phalangenplatte an dem Phalangenfortsatz *(B)* der Deitersschen Zellen.

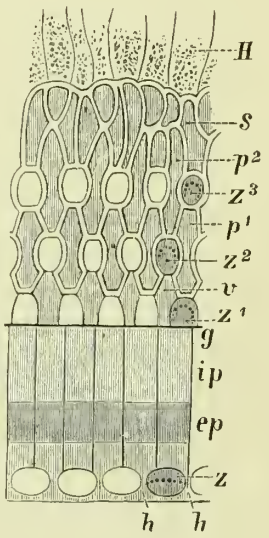

Fig. 240.

Fig. 240. **Ein Stückchen Membrana reticularis** (von *g* bis *s*) **nebst den Kopfplatten der Pfeilerzellen.**

H obere Endflächen der Hensenschen Stützzellen; *s* Schlußrahmen; p^1, p^2 Phalangen zweiter und dritter Reihe; *r* Ruder der Außenpfeiler, Phalangen erster Reihe; z^1, z^2, z^3 äußere Haarzellen, freie Endflächen derselben mit den Haarlinien und Haaren (Stäbchen); *g* äußere Grenze der Kopfplatten der Innenpfeiler; *ep* Köpfe der äußeren Pfeiler; *z* innere Haarzelle; *h* hinterer Schlußrahmen, welcher von den zwischen den inneren Haarzellen liegenden hinteren Fortsätzen der Innenpfeiler und ihren gegenseitigen Verbindungen gebildet wird. Die Mehrzahl der Lücken ist von den Haarzellen befreit. (Mit Benutzung einer Figur von Retzius.)

der Pfeiler der Pfeilerzellen, ein Umwandlungserzeugnis des Zellplasma. Auch die Deitersschen Zellen sind sonach Pfeilerzellen, doch mit schwächerer Ausbildung des starren Teiles.

3. Die Hensenschen Zellen. Fig. 238, *H*.

Sie stellen eine mächtige Gruppe von Epithelzellen dar, welche jenseits der Deitersschen Zellen auf der Lamina basilaris gelegen sind und den äußeren Abhang des Cortischen Organs einnehmen. Sie bilden zusammen einen dicht gedrängten Wulst unregelmäßig geformter, in einfacher Schicht vorhandener Zellen von verschiedener Höhe, bei welchem die höheren sich auf die niedrigeren hinüberlegen können und dadurch den Anschein der Mehrschichtigkeit erwecken. In der Tat kann auch infolge der Druckverhältnisse des Epithels eine vollständige Überlagerung der einen durch die anderen Epithelzellen eintreten, wie es auf dem inneren Abhange des Cortischen Organs regelmäßig der Fall ist.

Die Hensenschen Stützzellen sind hell, enthalten nur sparsame Körner und Fäden. Sie haben eine dünne, aber feste Hülle und einen kugeligen Kern.

Jenseits der Hensenschen Zellen folgt ein niedriges Epithel, welches allmählich in die epitheliale Schicht der Außenwand des Ductus cochlearis übergeht. Man nennt diese an die Hensenschen Zellen sich anschließenden Zellen die Claudiusschen Zellen. Fig. 338, *C*.

4. Die Membrana reticularis. Fig. 240, 241.

Sie liegt wie ein feines, aus einzelnen Gliedern zusammengesetztes Netz auf dem Organon spirale, mit Lücken, welche die freien Enden der äußeren Haarzellen aufnehmen und in fester Lage erhalten helfen. Sie besteht aus den Phalangen erster bis vierter Reihe, wobei die oben betrachteten Ruder der Außenpfeiler als Phalangen erster Reihe gelten. Die mittleren Teile der Phalangen sind sehr dünn und durchscheinend; die Ränder dagegen sind stärker und geben sowohl der einzelnen Phalanx als auch durch ihre gegenseitigen Verbindungen der ganzen Platte einen stärkeren Halt. An die unteren Flächen der Phalangen und zwar an ihren inneren breiteren Teil setzen sich die Phalangenfortsätze der Deitersschen Zellen an und gehen in dieselben über. Die Phalangenfortsätze neigen sich dabei in der Richtung nach der Schneckenkuppel hin zur Seite, kreuzen je die benachbarte äußere Haarzelle spitzwinkelig und setzen sich nunmehr an der genannten Stelle der Phalangen fest. Die Gestalt der Phalangen hat im allgemeinen Achter- oder Biskuitform; jedoch kommen mancherlei kleine Abweichungen vor, indem die Einbiegung sich vermindern oder vermehren kann usw. Jenseits der Haarzellen dritter Reihe liegen an Stelle der Phalangen kleine polygonale Plättchen, welche den sogenannten Schlußrahmen der Membrana reticularis bilden. Ihr Randfaden ist schwächer ausgesprochen oder fehlt. An die Plättchen des Schlußrahmens treten die oberen Enden der dritten (äußeren) Reihe der Deitersschen Zellen heran. Jenseits des Schlußrahmens sind in der Fig. 240 die Grenzen der Hensenschen Zellen gezeichnet.

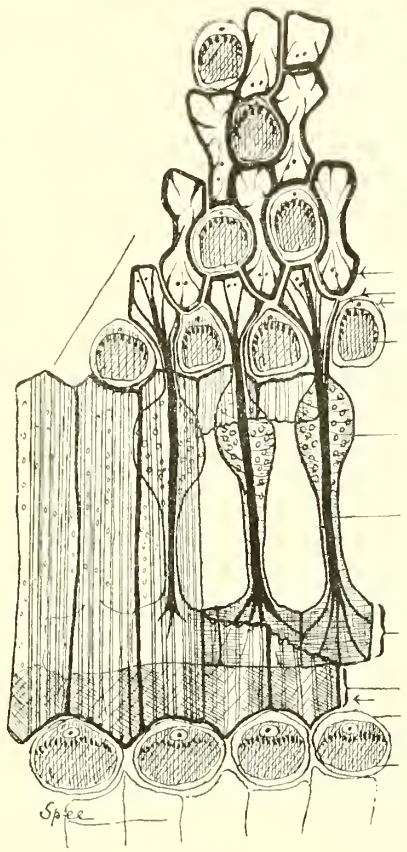

Fig. 241.

Zentralkörperchen der Zellen des Cortischen Organes der menschlichen Gehörschnecke.
(Fr. Graf Spee, 1902.)

Für das morphologische Verständnis der Membrana reticularis ist zu beachten, daß die Phalangen die Köpfe der Deitersschen Zellen darstellen, während der Phalangenfortsatz der Deitersschen Zellen als deren Hals erscheint. Die Membrana reticularis ist gar kein selbständiges, sondern ein aus den Kopfteilen der Deitersschen Zellen zusammengesetztes Gebilde. Die Phalangen entsprechen also auch den Köpfen der Innen- und Außenpfeiler.

5. Die inneren und äußeren Haarzellen.

α) Die inneren Haarzellen. Fig. 238, 240.

Sie liegen in einfacher Reihe der schrägen vestibularen Fläche der Innenpfeiler auf, sind etwas kürzer als die äußeren Haarzellen, haben ein breites, ab-

gerundetes, den großen kugeligen Kern einschließendes unteres Ende und werden an ihren freien, ovalen Endflächen seitlich und innen von den inneren Fortsätzen der inneren Pfeilerköpfe umfaßt. Indem diese Fortsätze sich an ihren freien Enden untereinander verbinden, entstehen zahlreiche Rahmen, welche die freien Endflächen der inneren Haarzellen rings einschließen und festhalten. Die inneren Haarzellen sind so breit, daß ihrer zwei etwa auf drei Innenpfeiler kommen. Der Zellkörper ist im frischen Zustande feinkörnig, nimmt aber erhärtet meist eine stärkere Körnung an. Auf der ovalen Endfläche (Endscheibe) erheben sich in einem der langen Axe entsprechenden, auswärts leicht konvexen Bogen, in der Haarlinie, die Haare oder Stäbchen in einfacher Reihe, nicht in zerstreuter Anordnung (Retzius). Auf jede Zelle kommen etwa 20 Stäbchen. Dieselben sind gleich lang, zylindrisch, starr, glänzend und stehen senkrecht auf der Endscheibe, welche in der Ebene der Membrana reticularis gelegen ist, zur Längsaxe der Zelle also nicht senkrecht steht (Fig. 238). Die Stäbchen der inneren Haarzellen sind regelmäßig ein und ein halbes Mal so lang, als die Stäbchen der äußeren (Retzius). Das kolbig verdickte untere Ende der inneren Haarzellen reicht nicht bis zur Lamina basilaris herab, sondern endigt etwa in halber Pfeilerhöhe. Während die äußere Fläche der inneren Haarzellen dem Innenpfeiler anliegt, treten zu ihrer inneren Fläche und zu ihrem unteren Ende die Epithelzellen des Sulcus spiralis heran. Man nennt dieselben innere Deckzellen. Sie sind in mehrfacher Schicht vorhanden. Die tiefere Schicht zeigt sich in eigentümlicher Weise umgebildet zu sternförmigen Zellen, indem die interepithelialen Räume zu ausgedehnter Entwicklung gelangt sind.

β) Die äußeren Haarzellen. Fig. 238, 240, 242.

Sie liegen zwischen den äußeren Pfeilerzellen und den Deitersschen Zellen und stimmen in vielen Merkmalen mit den inneren Haarzellen überein. Sie stehen ungefähr senkrecht zur Oberfläche der Membrana reticularis, während sie mit der Lamina basilaris einen einwärts offenen spitzen Winkel bilden. Das obere Ende ist in je eines der Löcher der Membrana reticularis eingefügt und darin befestigt. Der Körper der äußeren Haarzellen ist im frischen Zustande hell, durchsichtig, von zylindrischer, in der unteren Hälfte gewöhnlich etwas ausgebauchter konischer Gestalt. Die Seitenflächen sind scharf begrenzt, die Randschicht des Protoplasma zeigt eine schwache Körnung. In der unteren Hälfte liegt der große kugelige Kern, in der oberen Hälfte ein eigentümlich dunkler, ovaler oder rundlicher Körper, der Hensensche oder Spiralkörper. Dessen Substanz ist körnig und anscheinend von einem hellen Spiralfaden umwickelt. Das untere Zellenende ist abgerundet, stärker gekörnt und reicht nicht bis zur Lamina basilaris herab, sondern erstreckt sich nur bis zum Halse der Deitersschen Zellen.

Die Gestalt der oberen Endfläche ist bei den Zellen der verschiedenen Reihen etwas verschieden; so ist insbesondere der innere Rand an den Zellen der ersten Reihe gerade abgeschnitten. Im allgemeinen jedoch ist die Form der Endfläche oval und der längere Durchmesser steht radial. Die Haarlinie bildet einen nach außen mehr oder weniger stark konvexen Bogen. Die Anzahl der Haare beträgt etwa 20; sie sind, abgesehen von ihrer geringeren Länge, ebenso beschaffen wie die Haare der inneren Haarzellen.

In den einzelnen Windungen des Ductus cochlearis zeigen sich Unterschiede bezüglich der Anzahl von Reihen der äußeren Haarzellen: in der Basalwindung kommen in der Regel nur drei Reihen von Zellen vor; hier und da fehlt eine Zelle. In der Mittelwindung tritt in der Regel eine vierte Reihe auf; dann aber ist gewöhnlich die vorausgehende Reihe nicht ganz vollständig, sondern gleich

der neuen Reihe etwas lückenhaft. In der Spitzenwindung kommt sogar eine fünfte unterbrochene Reihe vor; sie besteht aus einzelnen zerstreuten Zellen.

Auch individuelle Verschiedenheiten machen sich in dieser Hinsicht bemerklich. Die vierte Reihe ist beim Menschen reichlicher vertreten, als bei den Tieren; sie fehlt aber den letzteren nicht, wie man glaubte, und ist von Retzius z. B. beim Hunde und Kaninchen nachgewiesen worden. Von den inneren Haarzellen sei bei dieser Gelegenheit bemerkt, daß hier und da, obwohl sie in der Regel in einer einzigen Reihe aufgestellt sind, doch eine innere Haarzelle zweiter Reihe auftritt, welche ihren Platz einwärts von der ersten Reihe nimmt (Retzius).

Die Haarzellen der Cristae und Maculae acusticae besitzen einen Speer oder das Haar, welches aus zusammengeschlossenen Cilien bestehlt, eine Basalscheibe, die aus runden Körperchen zu bestehen scheint, und einen Conus, der in die Tiefe der Zelle sich fortsetzt: diese bilden zusammen den Haarapparat. (C. M. Fürst, Anat. Anz. XVIII. 1900.)

6. Der innere, mittlere und äußere interepitheliale Raum des Cortischen Organs. Fig. 238.

Von den interepithelialen Räumen wurde der innere und mittlere bereits erwähnt, jener als Lückenwerk zwischen den Zellen des inneren Abhanges des Cortischen Organs, der mittlere als Tunnelraum. Es ist das Verdienst von Nuel, hervorgehoben zu haben, daß jenseits der äußeren Pfeilerreihe, zwischen ihr und den auswärts folgenden Teilen des Cortischen Organs ebenfalls ein spiralig verlaufender ansehnlicher Raum vorhanden ist, welcher durch die Fissurae interpilares externae mit dem Tunnelraum in Verbindung steht. In ähnlicher Weise stehen die inneren interepithelialen Räume durch die Fissurae interpilares internae mit dem Tunnelraum, folglich alle diese Räume unter sich in Verbindung. Der Nuelsche Raum setzt sich außen in kleinere interepitheliale Räume fort, welche zwischen den Deitersschen und äußeren Haarzellen, vielleicht auch den Hensenschen Zellen übrig bleiben. Alle diese Räume sind von einer Flüssigkeit, Endolymphe, eingenommen.

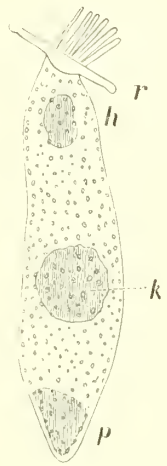

Fig. 242.
Eine äußere Haarzelle bei starker Vergrößerung.
p unteres stärker gekörntes Ende *(p)*; *k* Kern; *h* Hensenscher Körper; *r* Membrana reticularis.

7. Die Nervenendigung in dem Cortischen Organ. Fig. 238.

Nachdem die feinen vom Ganglion spirale cochleae kommenden Bündel marklos geworden, durch die Foramina nervosa des Labium tympanicum hindurchgetreten sind, haben sie eine interepitheliale Lage und verbreiten sich im interepithelialen Labyrinth des Organon spirale teils in radiärer, teils in spiraliger Richtung.

Spiralige Stränge sind nicht weniger als fünf bis sechs vorhanden.

α) Der erste oder innere Spiralstrang liegt diesseits der inneren Pfeiler, dicht an deren innerer Fläche, dem Pfeilerfuß mehr oder weniger nahe. Der größte Teil der aus den Foramina nervosa getretenen Bündel geht in ihn über, indem sie sich in schmale Fibrillenzüge teilen. Von ihm treten Fäden ab, welche das untere Ende der inneren Haarzellen umgeben.

Durch die Fissurae interpilares internae wenden sich ferner feine Nervenbündel von dem ersten Spiralstrange aus in den Tunnelraum und bilden nahe den Füßen der inneren Pfeilerzellen den zweiten Spiralstrang oder Tunnelstrang.

β) Der Tunnelstrang. Von ihm treten in kurzen Zwischenräumen die radiären Tunnelfasern ab und gelangen durch die Fisssurae interpilares

externae in die Gegend der unteren Enden der äußeren Haarzellen, worauf sie größtenteils in spiralige Richtung umbiegen und dadurch den dritten Spiralstrang bilden.

γ) Der dritte bis sechste Spiralstrang liegt je in der Nähe des unteren Endes der ersten bis vierten äußeren Haarzellenreihe, teils zwischen den Deitersschen Zellenreihen, teils zwischen der ersten Reihe der Deitersschen Zellen und der äußeren Pfeilerreihe, jenen am oberen Teile ihres Körpers dicht anliegend. Von diesen Spiralsträngen aus treten Fasern in kurzen Zwischenräumen zu den unteren Enden der äußeren Haarzellen, um perizellulär an ihnen zu endigen.

Für das morphologische Verständnis der Endigungsweise des N. cochlearis ist es wichtig, festzuhalten, daß sämtliche Fasern, auch die den Tunnelraum durchsetzenden, einen interepithelialen Verlauf haben und durchgehends im interepithelialen Labyrinth des Organon spirale sich ausbreiten. Ebenso verhält es sich dem früher Angegebenen zufolge mit den Nervenendigungen in den Maculae und Cristae acusticae. An allen Nervenendstellen des N. acusticus kehren hiernach Verhältnisse wieder, welche der Endigung der sensiblen Nerven in der Epidermis der äußeren Haut entsprechen. Dies kann nicht überraschen bei der Überlegung, daß das häutige Labyrinth nichts anderes ist als ein in der Tiefe gesunkenes Stück der äußeren Haut, daß der N. acusticus selbst aber die morphologische Stellung eines Hautnerven einnimmt.

Kishi, Ichita, Über den Verlauf und die periphere Endigung des N. cochleae. Arch. f. mikr. Anat. LIX, 1901. Der N. cochleae nimmt nach K. von den Haarzellen seinen Ursprung wie der N. olfactorius von den Riechzellen.

8. Die Membrana tectoria (Cortii). Fig. 235, 15.

Sie ist das frühzeitig entstehende kutikulare Erzeugnis derjenigen Epithelzellen, welche den Limbus, Sulcus und das Organon spirale bedecken. Sie erstreckt sich im ausgebildeten Zustande vom Ursprunge der Reißnerschen Haut auf der Lamina spiralis ossea bis zu den äußersten Haarzellen und bedeckt gleich einer Schürze das Cortische Organ. Im frischen Zustande ist sie weich und elastisch. Sie läßt zwei Zonen erkennen, eine innere, dünne, dem Limbus angehörige, welche durch eine Kittsubstanz an jenem haftet, und eine äußere, über den Sulcus spiralis und das Organon spirale frei hervorragende. Der letztere Teil verdickt sich in der Mitte und schärft sich randwärts wieder zu. Der freie Rand bildet in der Basalwindung einen glänzenden Strang, in der Mittelwindung ein dickfaseriges, in der Spitzenwindung ein dünnfaseriges Netzwerk, dessen Fasern frei über die äußersten Haarzellen hinausragen (Retzius). Etwa in der Mitte der Membran findet sich der Hensensche Streifen in Gestalt eines glänzenden platten Bandes, welches etwas einwärts von den inneren Haarzellen gelegen ist. Die Membran besteht aus unzähligen feinen Fasern, welche von innen-basal nach außen-kuppelwärts ziehen und gegen Essigsäure sehr widerstandsfähig sind. Hier und da werden an den äußersten Deitersschen Zellen noch Ansatzstücke gefunden, welche der Membran im Fetalleben zur Befestigung dienten.

A. Dupuis, Die Cortische Membran. Anat. Hefte X, 1894.

Regionale Verschiedenheiten im Bau des Ductus cochlearis.

Weder der Limbus spiralis, noch die Breite der Lamina basilaris, noch das Organon spirale und ihre Haarzellenreihen, noch die Membrana tectoria verhalten sich dem Angegebenen zufolge in ihrer ganzen Ausdehnung völlig gleich. Die Verschiedenheiten im Bau der ganzen Windungen sind bereits bei der Betrachtung der einzelnen Bestandteile des Ductus cochlearis angegeben worden. Vom Kuppelblindsack ist noch zu erwähnen, daß in ihm die Gehörzähne allmählich an Länge und Breite abnehmen und endlich ganz schwinden, indem der Limbus spiralis niedriger wird und endigt. Zugleich mit den Gehörzähnen hört das Organon spirale auf.

Der Ductus cochlearis in der Reihe der Wirbeltiere.

Der Ductus cochlearis erscheint bei den Fischen als eine kleine Aussackung des hinteren Endes des Sacculus, welche im einzelnen verschiedene Grade der Ausbildung erfahren kann. Sie führt den Namen Lagena und ist mit einer Nervenendstelle versehen, welche eine Statolithenmembran besitzt, wie das Säckchen; sie wird Papilla acustica lagenae genannt.

Erst bei den Amphibien tritt in ihrem basalen Gebiet eine zweite kleinere Nervenendstelle auf, die Papilla acustica basilaris. Sie ist bei den Fröschen bereits stärker entwickelt, nimmt bei den Reptilien eine größere Ausdehnung an und hat sich bei dem Krokodil und den Vögeln zu einem längeren Kanal ausgebildet, welcher auf einer Lamina basilaris die Papilla spiralis (= Cortisches Organ) trägt, während sich im blinden erweiterten Ende des Kanales, in der Lagena, die Papilla lagenae mit ihren Besonderheiten erhalten hat. Unter den Säugern finden sich bei den Monotremen noch ähnliche Verhältnisse vor; bei allen übrigen ist die Papilla spiralis mächtig entwickelt, die Papilla lagenae aber fehlt. Die Papilla spiralis erstreckt sich hier bis in den Kuppelblindsack hinein.

Bei den Fischen bis hinauf zu den Vögeln ist ferner eine von Retzius nachgewiesene Nervenendstelle vorhanden, die Macula acustica neglecta s. Retzii. Sie zeigt sich am stärksten entwickelt bei den Amphibien und hat ihre Lage gewöhnlich am Boden des Utriculus, am Eingange des Sinus posterior. Bei den Krokodilen ist die Macula neglecta bereits kleiner geworden, bei den Vögeln noch weiter zurückgebildet; sie fehlt den Säugern vollständig. Amphibien, Reptilien und Vögel haben hiernach jedenfalls acht Nervenendstellen im Labyrinth.

B. Scala tympani et vestibuli.

1. Die Schneckenwand.

Die Wand der knöchernen Schnecke besteht aus drei Schichten, einer Lamina externa, interna und einer zwischen beiden befindlichen Diploë. Das Innenblatt, die Grundhaut von Eisler bildet die Grundlage des Modiolus, der Zwischenwand und der Außenwand der Skalen; das Außenblatt (Kapsel) umgibt die Schnecke als Ganzes. Zwischen den Bälkchen der Diploë haben Fettgewebe und Gefäße ihre Lage. Das Innenblatt bildet auch die Grundlage der Membran des Schneckenfensters. An der Stelle des Tractus spiralis foraminosus sowie an der Apertura interna canaliculi cochleae ist das Innenblatt durchlöchert.

2. Das Periost.

Die räumlichen Verhältnisse beider Scalen und ihre Beziehung zur Scala media (Ductus cochlearis) sind bereits oben (S. 202) geschildert worden. Was den Bau ihrer Wand betrifft, so ist hier nur hervorzuheben, daß die inneren Flächen des ganzen Canalis cochlearis sowie die Lamina spiralis ossea von einem Periost bekleidet sind, welches gegen die Lichtung hin von einem Endothel begrenzt wird. Das Periost ist ziemlich reich an feinen elastischen Fasern und führt an einzelnen Stellen bräunliche, sternförmige Pigmentzellen.

3. Das Ligamentum spirale.

In der Gegend der stärksten Wölbung des Kanales nimmt das Periost das von der Lamina basilaris ausstrahlende Ligamentum spirale auf (siehe oben S. 219). Der Scala tympani gehört ferner an:

4. Die Membrana tympani secundaria.

Die Fenestra cochleae wird, wie schon erwähnt wurde, durch eine bindegewebige Membran geschlossen, die Membrana tympani secundaria. Ihre der Scala tympani zugewendete Fläche ist, da sie den perilymphatischen Raum begrenzen hilft, von Endothel bekleidet; ihre der Paukenhöhle zugewendete Fläche trägt dagegen eine dünne, gefäß- und nervenhaltige Fortsetzung der Schleimhaut der Paukenhöhle.

5. Der Canaliculus cochleae. Fig. 215, 9.

Die innere Mündung des Canaliculus cochleae befindet sich im Boden der Scala tympani, ganz in der Nähe des Anfanges der letzteren, und hat eine trichterförmige Gestalt. Der Canaliculus cochleae enthält keine Fortsetzung des Labyrinthsäckchens, wie sich aus dem Bisherigen von selbst ergibt; er enthält nur Bindegewebe, eine Vene, die V. canaliculi cochleae, und einen perilymphatischen Gang. Die Vene mündet in den Bulbus sup. venae jugularis. Der perilymphatische Gang setzt die Perilymphe der Schnecke in Verbindung mit den subarachnoidalen Räumen.

Retzius, G., Zur Kenntnis der Gehörschnecke. Biol. Untersuch. IX, 6, 1900. R. beschreibt eigentümliche Pigmentkörnchenhaufen in den Deitersschen Zellen. Ist es eine Erinnerung an Hautpigment? Sind es eigentümliche und umgewandelte Sphären? — Spee, Graf F., Zur Histologie des Cortischen Organes in der Gehörschnecke des erwachsenen Menschen. Verhandl. anat. Ges. 1901.

D. Gefäße des Labyrinthes, Vasa auris internae.

1. Blutgefäße. Fig. 243, 244.

Die Arterien des Labyrinthes stammen

1. Aus der A basilaris, welche die A. auditiva interna zu demselben entsendet. Letztere folgt dem Verlauf des N. acusticus und teilt sich in einen Vorhofs- und Schneckenast. Jener entsendet Zweige zu den Säckchen und den Bogengängen, Rami vestibulares. An den Maculae und Cristae acusticae ist ein dichtes, im übrigen Gebiet der Säckchen und Bogengänge ein weitmaschiges Gefäßnetz entwickelt. Der Schneckenast, Ramus cochleae zerfällt beim Eintritt in die Schnecke in eine größere Anzahl von Zweigen. Diese ziehen teils unmittelbar zur ersten Windung, teils nehmen sie ihren Weg durch die Schneckenaxe. Von letzteren ausgehende Zweige bilden in der Substanz des Modiolus kleine und größere Knäuel, Glomeruli arteriosi cochleae minores et majores (Schwalbe). Die kleinen Knäuel sind etwas über der Ursprungsstelle der Lamina spiralis ossea gelegen, versorgen die Crista spiralis und speisen auch die Kapillaren der Reißnerschen Haut, soweit solche vorhanden sind. Die großen Knäuel dagegen liegen an der Wurzel der Zwischenwände der Windungen und speisen zwei voneinander unabhängige Gefäßgebiete: die nächstuntere Stria vascularis und die Lamina spiralis membranacea.

2. aus der A. auricularis posterior, indem sie der A. stylomastoidea den Ursprung gibt, diese aber a) einen Zweig durch die Fenestra cochleae zur Schnecke schickt, b) einen feineren Zweig, den R stapedius, zum Steigbügel und Promontorium entsendet. Der R. stapedius tritt etwa in der Mitte der Länge des Canalis facialis von der A. stylomastoidea ab, gelangt, indem er die Membrana obturatoria stapedis durchbohrt, auf das Promontorium, verbindet sich hierselbst mit Ästchen der A. tympanica und versorgt den Steigbügel nebst seinen Membranen. Die Venen der Schnecke sammeln sich zur V. spiralis externa (auch Vas prominens genannt) und zum Vas spirale internum, welche in eine im Modiolus unterhalb des Ganglion spirale gelegene Vene, die Vena spiralis modioli, münden. Letztere gehört zum Wurzelgebiet der V. jugularis interna.

Die Scala vestibuli wird dem Angegebenen gemäß von Arterien, die Scala tympani von Venen umkreist. Die oben an die Scala tympani angrenzende Lamina spiralis membranacea ist so der Einwirkung arterieller Pulsationen vollständig entrückt.

Die übrigen Venen sammeln sich zu Vv. auditivae internae, welche als ein doppeltes oder dreifaches Stämmchen die A. auditiva interna begleiten und in den Sinus petrosus inferior oder transversus münden. In dem Canaliculus cochleae ist eine kleine Vene, V. canaliculi cochleae, enthalten, welche von der ersten Schneckenwindung Blut in den Bulbus sup. venae jugularis abführt. Aus der äußeren Mündung des Aquaeductus vestibuli osseus dringen feine Venen zum Sinus petrosus inferior.

Über die Gefäße und den Blutstrom im Gehörlabyrinth, insbesondere in der Schnecke, vergleiche die Angabe von J. Eichler (Anatomische Untersuchungen über die Wege des Blutstromes im menschlichen Ohrlabyrinth), Leipzig 1892; und von F. Siebenmann, Die Blutgefäße im Labyrinth des menschlichen Ohres. Mit 11 Tafeln. Wiesbaden 1894.

Von der A. auditiva interna, dem zweithintersten Aste der A. basilaris, sagt Siebenmann: Sie entsendet nur einen einzigen kleinen Zweig in das Labyrinth, andere Zweige treten teils zu dem Knochen, hauptsächlich aber zu den Stämmen des N. V, VII, VIII, IX und X, sowie zur unteren Fläche des Kleinhirnes.

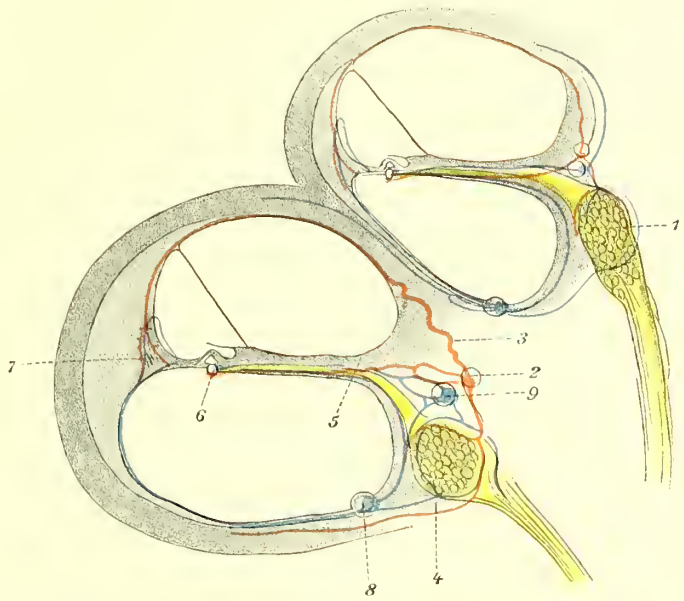

Fig. 243.

Radiärschnitt durch die Basal- und Mittelwindung der rechten Schnecke. (Schema) (F. Siebenmann.)
1 Ganglion spirale; 2 Tractus spiralis arteriosus mit Arkade; 3 obere Zwischenwandarterie; 4 untere Zwischenwandarterie; 5 radiäre Arterie des Spiralblattes; 6 äußeres Spiralgefäß; 7 Kapillaren der Stria vascularis; 8 hintere Spiralvene; 9 Spiralblattvene mit Arkade.

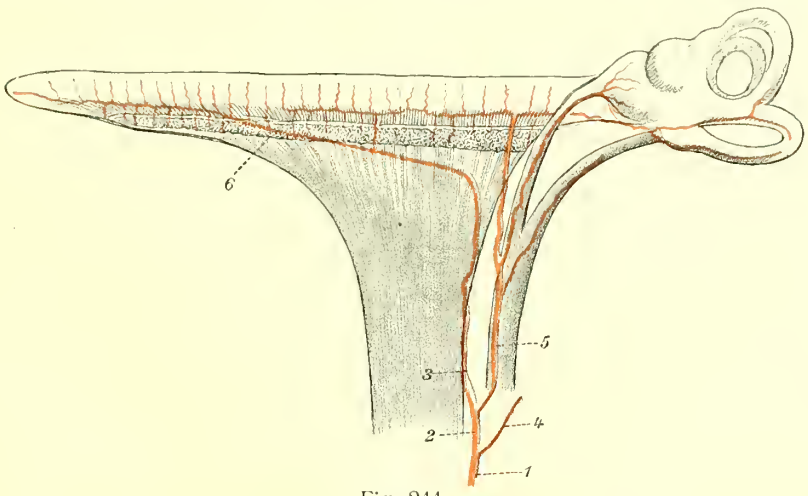

Fig. 244.

Schema der Verästelung der Labyrinthartérie; Schnecke und Schneckennerv sind abgerollt dargestellt.
(F. Siebenmann.)
1 Labyrintharterie; 2 A. cochleae communis; 3 A. cochleae propria; 4 A. vestibuli (anterior); 5 A. vestibulocochlearis; 6 Ganglion spirale.

Wie der N. cochleae seine Äste außer zur Schnecke auch zum Sacculus und zur Ampulle des hinteren Bogenganges, der N. vestibularis aber seine Äste nur zur Ampulla superior und lateralis und zum Utriculus senden: ebenso verbreiten sich auch die arteriellen Gefäße.

Das venöse Blut des Labyrinthes zieht in der Hauptsache auf drei Wegen ab: 1. durch die accessorischen Wege des Aquaeductus vestibuli; 2. durch die labyrinthären accessorischen Wege des Canaliculus cochleae, und 3. durch die Venen des inneren Gehörganges.

2. Lymphgefäße.

Das Vas spirale internum ist von einem hellen Hofe umgeben, welcher das Vorhandensein eines perivaskulären Lymphgefäßes anzudeuten scheint. Über die ansehnlichen Lymphräume in der Umgebung des häutigen Labyrinthes und ihre Verbindungen siehe oben.

E. Eigentümlichkeiten des häutigen Labyrinthes, welche an seine Abkunft von der äußeren Körperhülle erinnern (Rauber).

Dieselben sind im Vorausgehenden bereits erwähnt worden und hier zusammenzustellen; es sind die folgenden:

- α) Die Papillen der Reißnerschen Haut und der Pigmentgehalt ihrer Epithelzellen.
- β) Die Papillen der Stria vascularis und der Pigmentgehalt ihres Epithels.
- γ) Die Papillen der häutigen Bogengänge und des Saccus endolymphaticus.
- δ) Die von v. Brunn entdeckten Drüsen des Sacculus und Utriculus.
- ε) Die verschiedenen Papillenarten des Limbus spiralis. Auch die Huschkeschen Gehörzähne haben die morphologische Bedeutung von Hautpapillen
- ζ) Die Ausbildung der interepithelialen Räume der Papilla spiralis, d. i. des Cortischen Organes. Sie entsprechen sämtlich dem interepithelialen Labyrinth der Epidermis. Am geringsten ausgebildet ist der innere interepitheliale Raum, welcher am Innenabhange des Cortischen Organs seine Lage hat. Ins Riesige ausgedehnt erscheint der mittlere interepitheliale Raum, als Tunnelraum; zwischen beiden steht der Ausdehnung nach der Nuelsche Raum.
- η) Die interepitheliale Endigung der Fasern des Gehörnerven.
- ϑ) Die morphologische Stellung des N. acusticus als eines Hautnerven.

F. Cerebrale Bahnen des Nervus acusticus.

An sämtlichen Nervenendstellen des häutigen Labyrinthes endigen die Fasern des N. acusticus mit interepithelialen Endbäumchen und freien Ausläufern der terminalen Fibrillen. Es hat sich nicht nachweisen lassen, daß an einer oder der anderen Nervenendstelle des Gehörlabyrinthes eine zelluläre Endigung vorhanden wäre, wie sie bezüglich der Fasern der Nervi olfactorii von den Riechzellen bekannt ist. Ebensowenig liegen irgend sichere Anhaltspunkte vor, an einer Nervenendstelle des häutigen Labyrinthes eine gemischte, d. h. eine zelluläre neben einer freien Nervenendigung anzunehmen. Von den Riechzellen aus entwickeln sich die Nervi olfactorii und wachsen gegen den Bulbus olfactorius hin, um dessen Glomeruli olfactorii bilden zu helfen. Die verschiedenen Fasermassen des N. acusticus dagegen haben ihren Ursprungsherd in den verschiedenen spinalartigen Ganglien des N. acusticus, deren Gesamtheit Ganglion acusticum genannt wird; die einzelnen Ganglien sind oben als Ganglia vestibularia und Ganglion spirale geschildert worden. Ihre Elemente sind Bipolarzellen mit einem peripheren und einem zentralen Ausläufer. Da diese Ganglienzellen dem häutigen Labyrinth, d. h. einem Teil der äußeren Haut, näher liegen als dem Gehirn, so nimmt der N. acusticus eine vermittelnde Stellung ein zwischen den Fila olfactoria, die ihre Wurzeln in den Riechzellen haben, und jenen sensiblen Nerven, welche ihre Wurzeln in den Spinalganglien haben. Das Schema der peripheren Bahnen der Acusticusfaserung entspricht hiernach der Fig. 245.

Welches aber sind die zentralen Bahnen des N. acusticus?

Nach den Früheren sind, gemäß der Scheidung der Elemente des Acusticus in zwei große Klassen, auch die zentralen Bahnen in zwei große Abteilungen zu trennen. Die eine gehört dem Raumsinn-Apparat, die andere dem Gehör-Apparat an. Erstere streben dem Kleinhirn, letztere dem Vierhügel- und Endhirn zu.

Was die Fasermassen des N. cochlearis betrifft, so sind die nächsten cerebralen Bahnen, welche Neuronen I. Ordnung entsprechen, bereits in Abt. V, S. 228 in Betrachtung gezogen worden. Hier bleibt also noch zu untersuchen, von welcherlei Neuronen höherer Ordnung die Weiterleitung aufge-

nommen wird und wohin diese ihre Ausläufer gelangen lassen. Über die mit der Methode der Markscheidenbildung hierüber erzielten Ergebnisse siehe den Abschnitt Leitungsbahnen (Abt. V, S. 266). Die neueste Zeit hat auch Untersuchungen zutage gefördert, welche mit der Golgischen Chrom-Osmium-Silbermethode gewonnen worden sind und über Ursprung und Bahn der einzelnen Zellfortsätze Aufschluß gegeben haben [1]).

Einen hohen Rang nehmen unter diesen die aus dem Laboratorium von P. Flechsig hervorgegangenen Untersuchungen von H. Held ein, über welche hier zu berichten ist.

Die Fasersysteme zweiter Ordnung, welche sich an die Wurzelfasersysteme, d. i. die Systeme 1. Ordnung anschließen, entspringen naturgemäß aus Zellen, welche dort liegen, wo die Wurzelfasern des N. cochlearis endigen, d. h. im Nucleus n. cochlearis ventralis und dorsalis, in der oberen Olive, im Trapezkern, im lateralen Schleifenkern bis zu den Vierhügeln. Die Striae medullares gehören der zentralen Gehörleitung an, sind aber keine unmittelbaren Fortsetzungen des N. cochleae. Vielmehr entspringen sie als System II. Ordnung von den Zellen des Nucleus n. cochlearis dorsalis, gelangen zur Raphe, überschreiten die Mittellinie und endigen in den unteren Vierhügeln mit Endbäumchen. Aber die Striae medullares enthalten noch einen zweiten Bestandteil, nämlich Fasern, die von höheren Zentren entspringen und im Nucleus n. cochlearis dorsalis endigen; diese gehören bereits zu den rückläufigen Systemen.

Entgegengesetzt zu jenen centripetalen Fasersystemen zweiter Ordnung verlaufen die aus ansehnlichen Fasermassen bestehenden rückläufigen Systeme Sie nehmen ihren Ursprung im oberen und unteren Vierhügel, im lateralen Schleifenkern, in der Oberolive, im Trapezkern der Gegenseite, in der Oberolive und dem Trapezkern der gleichen Seite, überall von Nervenzellen, die in den genannten Kernen gelegen sind und ihren interzentralen Neuriten zentrifugal zu tiefer liegenden grauen Massen senden. Die bezüglichen Neuriten endigen nämlich in dem primären Endigungsgebiet des N. cochleae. Hier endigen die letzten Faserzüge der rückläufigen Systeme, während die äußeren Systeme zweiter Ordnung hier entspringen.

Allen diesen Systemen gegenüber steht eine dritte Reihe von Bahnen; dies sind die reflektorischen Bahnen. Während die vorhergehenden Faserbündel die zentrale Gehörleitung ausmachen, verbinden die reflektorischen Bahnen dieselbe mit anderen Hirnteilen, in welchen motorische Ursprungszellen vorhanden sind.

Für den Nervus acusticus besteht gemeinschaftlich mit dem Nervus opticus eine große Reflexbahn, welche im oberen Vierhügel entspringt. Dieselbe ist geeignet, sensorische Eindrücke in dieser Sphäre auf den Bewegungsapparat der Augen und des Kopfes zu übertragen. Spezielle Reflexbahnen bestehen für den Nervus acusticus, die zum Abducenskern, Facialiskern und der Formatio reticularis führen (H. Held).

Bezüglich der Kreuzung in der Medianebene bestehen für die zentralen Bahnen des N. cochlearis ähnliche Verhältnisse wie für den Sehnerven, der nur eine interzentrale Leitung ist. Die zentrale Gehörleitung ist nämlich der Hauptmasse nach eine gekreuzte Fortsetzung des Hörnerven, zum kleineren Teil eine ungekreuzte.

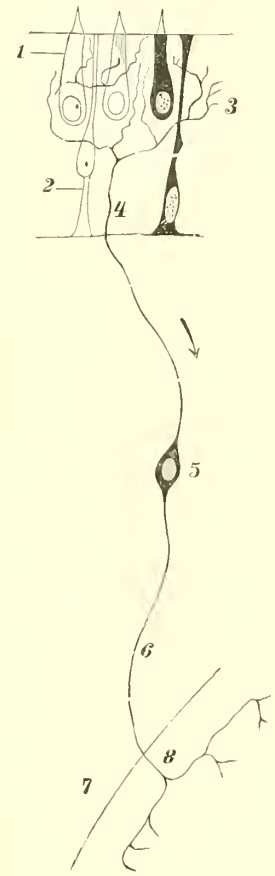

Fig. 245.

Schema der peripheren Endigung des N. acusticus, zunächst des N. vestibularis. (G. Retzius, Biolog. Untersuchungen. Bd. IV, 1892.)

1—2 Neuroepithel; 1 Haarzellen; 2 Faden- oder Stützzellen; 3 peripheres interepitheliales Endbäumchen; 4 Nervenfaser; 5 Zelle des Ganglion acusticum; 6 Neurit; 7 Grenzlinie des Gehirnes; 8 Teilung in einen auf- und einen absteigenden Ast, mit Kollateralen derselben.

Wie die beigefügten Skizzen anzeigen, endigt die zentrale Gehörleitung zum großen Teil in den Vierhügeln, sowohl was Wurzelfasern als auch was Neuronen zweiter Ordnung betrifft; hier entspringen auch die obersten rückläufigen Systeme. Zum kleineren Teil zieht die zentrale Gehör-

1) L. Sala, Sur l'origine du nerf acoustique. Arch. italienne de Biologie 1891, und Arch. f. mikr. Anat. Bd. 42, 1893. — H. Held, Die zentrale Gehörleitung. Arch. f. Anat. u. Phys. 1893 u. 1897.

leitung als direkte akustische Rindenbahn durch das Mittelhirn zum Endhirn (Held). Es handelt sich hier um solche Schleifenfasern, welche zum Mittelhirn nicht in näherere Beziehungen treten. Sie durchsetzen vielmehr den unteren Vierhügel, werden von hier entspringenden Neuriten verstärkt, treten in das Brachium quadrigeminum superius über und gelangen dann durch den Hypothalamus in die Capsula interna, von wo sie zur Rinde des Schläfenlappens ziehen.

Im Mittelhirn findet, wie Fig. 246 zeigt, eine große Zweiteilung der bisher im Gehirnstamm aufgestiegenen, zentralen Gehörbahn statt, indem sich hier die Endhirnbahn von der in dem Vierhügelhirn verbleibenden Fasermasse scheidet. Ersterer wird nach den jetzt geltenden Anschauungen die Bedeutung zukommen, die Gehöreindrücke ins Bewußtsein überzuführen; letztere dagegen werden vor allem die Aufgabe haben, ausgedehnte Reflexe zu vermitteln.

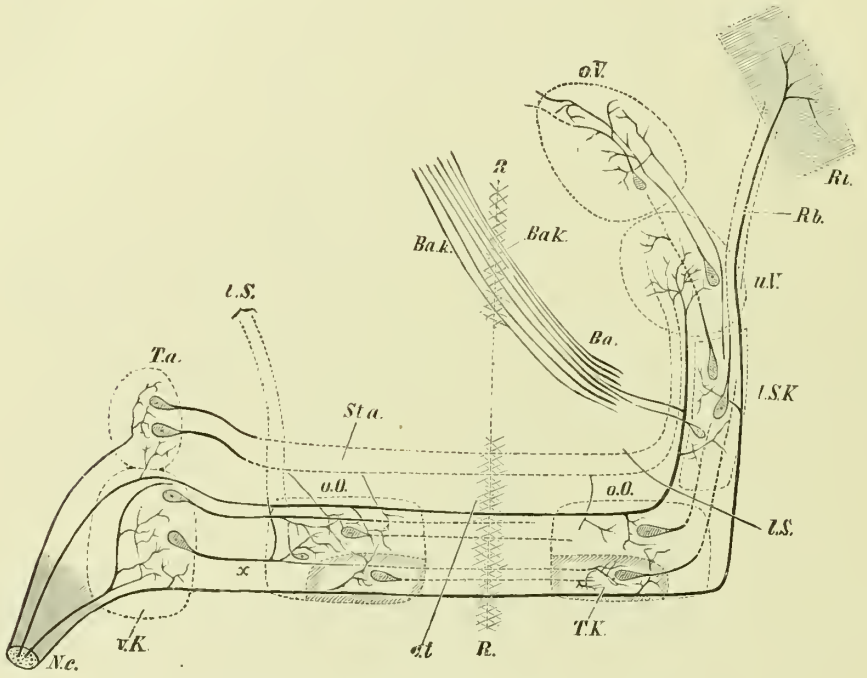

Fig. 246.

Schema der zentralen Gehörleitung. Systeme zweiter Ordnung. (H. Held.)

Nc Nervus cochlearis; *vK* Nucleus n. cochlearis ventralis; *ct* Trapezkörper; *R* Raphe; *TK* Trapezkern; *oO* obere Olive; *Ta* Nucleus n. cochlearis dorsalis; *Sta* Striae medullares; *lS* laterale Schleife; *lSK* lateraler Schleifenkern; *Ba* Bindearm; *Bak* Bindearmkreuzung; *oV* oberer Vierhügel; *uV* unterer Vierhügel; *Ri* Rinde; *Rb* Rindenbahn.

Im mittleren und tiefen Grau des oberen Vierhügels liegen große reflektorische Multipolarzellen mit mächtigen Dendriten und mit Neuriten, welche einer absteigenden reflektorischen Bahn den Ursprung geben und zu den Kernen der motorischen Augennerven in Beziehung stehen. Auf jene Zellen wirkt aber nicht nur der Gehörnerv ein, sondern auch der Sehnerv. Es wurde Abt. V, S. 192, 193, 270 gezeigt, daß Optikusfasern im oberen Vierhügel in großer Menge endigen. Es sind dies solche Fasern, welche in den retinalen Ganglienzellen entsprungen sind und um Nervenzellen der oberflächlicheren grauen Lagen des oberen Vierhügels ihre Endbäumchen entwickeln. Von diesen Nervenzellen aber gehen Neuriten ab, die sich teils an Ort und Stelle auflösen, teils in die tieferen Schichten des oberen Vierhügels gelangen und mit Kollateralen sich eben da ausbreiten, wo zentrale Bahnen des N. cochlearis endigen.

Siehe über den gleichen Gegenstand auch A. Kölliker, Gewebelehre II, 2, 1896, sowie Ramón y Cajal, Beitrag zum Studium der Medulla oblongata usw., deutsch von J. Bresler, Leipzig 1896. Ferner:

Held, H., Zur Kenntnis der peripheren Gehörleitung. Arch. f. Anat. u. Phys. 1897. — Oseretzkowsky, D., Beiträge zur Frage vom zentralen Verlauf der Gehörnerven. Arch. mikr. Anat.

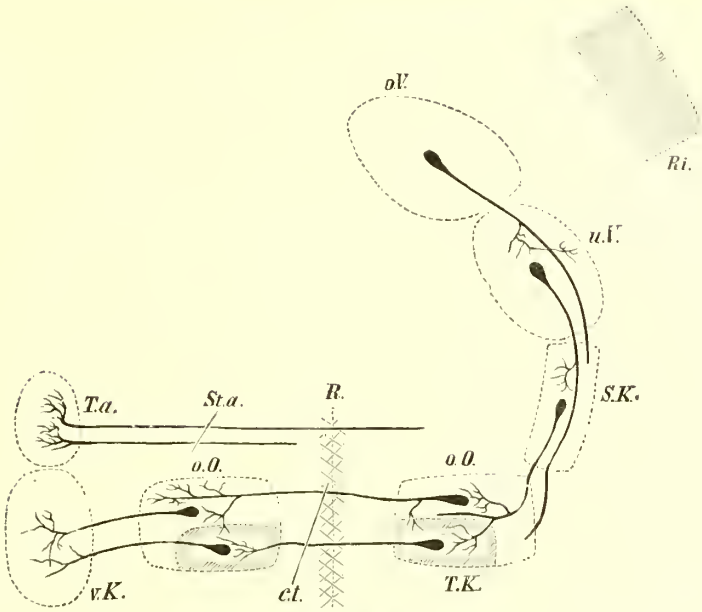

Fig. 247.

Schema der zentralen Gehörleitung. Rückläufige Systeme. (H. Held.)
vK Nucleus n. cochlearis ventralis; *ct* Trapezkörper; *R* Raphe; *TK* Trapezkern; *oO* obere Olive; *Ta* Nucleus n. cochlearis dorsalis; *Sta* Stria medullaris; *SK* Schleifenkern; *oV* oberer Vierhügel; *uV* unterer Vierhügel; *Ri* Rinde.

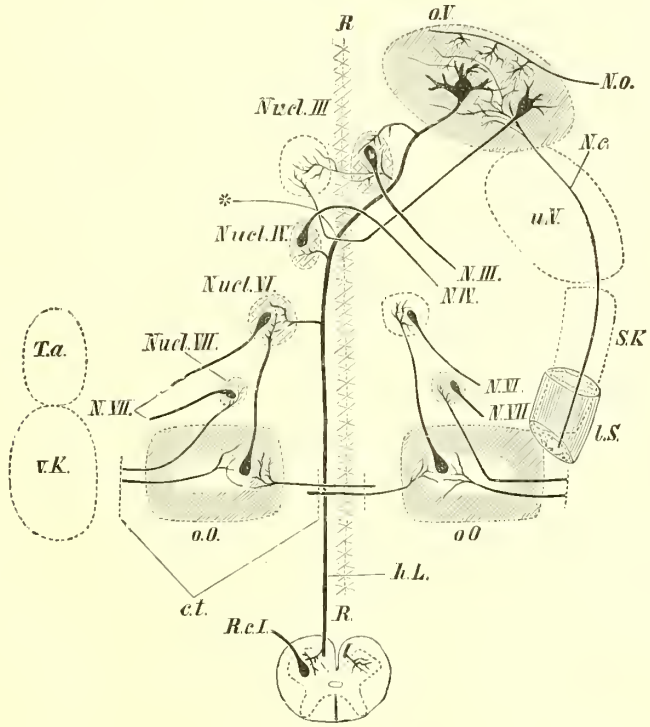

Fig. 248.

Schema der zentralen Gehörleitung. Reflektorische Bahnen. (H. Held.)
No Nervus opticus; *hL* mediales Längsbündel; *NcI* Nervus cervicalis I; * Stelle der fontaineartigen Haubenkreuzung.
Die übrigen Bezeichnungen sind aus der Figur ohne weiteres ersichtlich, bezw. dieselben wie bei Fig. 246, 247.

Bd. 45, 1895. — Ramón y Cajal, S., Disposicion terminal des las fibras del nervio coclear (Riv. trimestr. micrograf. 1900). Alle Cochlearisfasern teilen sich im Ganglion ventrale (accessorium) in zwei Äste, einen aufsteigenden und einen absteigenden. Beide Äste verhalten sich verschieden. Dem aufsteigenden Aste schreibt R. die eigentlichen akustischen Leistungen zu, während der absteigende mit seinen zahlreichen Kollateralen den Weg für die akustisch-motorischen Reflexe darstellt. — Derselbe, Studien über die Hirnrinde des Menschen, 3. Heft: Die Hörrinde; mit 21 Figuren. Deutsch von J. Bresler, Leipzig, 1902. — Sabine, Fl. R., On the anatomical relations of the Nuclei of reception of the cochlear and vestibular Nerves. John Hopkins Hosp. Bulletin. 1897. — Vincenzi, L., Sulla fina anatomia del nucleo ventrale dell'acustico. Anat. Anz. XIX, 1901.

Blick auf die Entwicklungsgeschichte der Sinnesorgane.

1. Das Gefühlsorgan.

Die äußere Haut entwickelt sich von zwei Teilen aus, dem Hornblatt (Abt. I, Fig. 225) und einer oberflächlichen Schicht des mittleren Keimblattes, welche die bindegewebigen Bestandteile liefert, während das Hornblatt der Epidermis und allen ihren Gebilden den Ursprung gibt. Die führende Rolle bei der Formung der Hautgebilde fällt dabei dem Hornblatte zu.

Die Epidermis des Menschen besteht im ersten Monat nur aus zwei Zellenlagen, einer oberflächlichen und einer tiefen, von welchen letztere die erste Andeutung des Stratum germinativum bildet. Die Lederhaut ist in der ersten Anlage begriffen. Ohne Vertiefungen, ohne Erhebungen zu bilden, stellt zu dieser Zeit die Haut eine glatte Hülle des Gesamtkörpers dar. Zur Entwicklung von Vertiefungen (Drüsenanlagen, Haaren) und Erhebungen (Papillen) kommt es erst in späterer Zeit, nachdem die Epidermis allmählich mehrschichtig geworden und zu einer ansehnlichen Platte herangewachsen ist.

Die sensiblen Nerven der Haut wachsen von den spinalen Ganglien gegen die Haut vor und dringen teils in die Epidermis ein, teils verbleiben sie in der Lederhaut und im subkutanen Gewebe. Das Bindegewebe der letzteren liefert die Bestandteile der Terminalkörperchen, abgesehen von der Terminalfaser selbst, wie dies bereits früher von den Tastkörperchen, Vaterschen Körperchen usw. hervorgehoben wurde.

2. Das Geruchsorgan. Fig. 249, 250.

Das Geruchsorgan nimmt seinen Ausgang von zwei symmetrisch gelegenen epithelialen Einsenkungen, die ganz vorn am Kopf gelegen sind und seit K. E. v. Baer Riechgrübchen genannt werden. Diese Riechgrübchen entstehen ganz unabhängig von der Mundhöhle als selbständige Gebilde. Nach ihrer Anlage gelangen sie mit ihrer hinteren Mündung in den Bereich der Mundhöhle. In dritter Stufe aber trennt sich die große gemeinsame Mund-Nasenhöhle in zwei Abschnitte, einen oberen und einen unteren. Der obere wird zum respiratorischen Abschnitt der Nasenhöhle, so jedoch, daß aus den primitiven Riechgrübchen das eigentliche Labyrinth des Geruchsorganes seinen Ursprung nimmt. Der untere Abschnitt dagegen wird zur sekundären (bleibenden) Mundhöhle. Im einzelnen sind die Verhältnisse ziemlich verwickelt und ist hier zunächst zu bemerken, daß das Nasenlabyrinth beim Menschen im dritten Fetalmonat in allen seinen wesentlichen Teilen bereits angelegt ist. Es fehlen dagegen noch sämtliche Nebenhöhlen der Nase, wie die Stirnhöhlen, Oberkiefer-, Keilbein- und Siebbeinhöhlen. Wie hiernach das Labyrinth des Geruchsorganes gleich dem Epithel der übrigen Nase aus dem Hornblatt hervorgeht, so wachsen auch die Nervi olfactorii frühzeitig vom Labyrinth-Epithel gegen den Bulbus olfactorius vor und nehmen teil an der Bildung der Glomeruli olfactorii.

Die Anlage der Riechgrübchen vollzieht sich beim Menschen im Verlauf der vierten Woche des Fetallebens. In der vorausgehenden Zeit ist von einem Grübchen nichts wahrzunehmen, sondern die Stirn besitzt noch einen gleichmäßig runden ventralen Rand (Fig. 249, A), welcher die Mundhöhle begrenzt. Der Oberkieferfortsatz des ersten Kiemenbogens ist noch klein und hat eine stark seitliche Lage; die Unterkieferfortsätze berühren sich, sind aber noch nicht ganz miteinander verbunden.

Allmählich vertiefen und verlängern sich die Grübchen, indem sie von Wällen umsäumt werden. So entstehen die Nasenfurchen, welche sich bis zur Mundhöhle fortsetzen. Die Oberkieferfortsätze werden mächtiger und drängen gegen die Nasenfurche an. Die Ränder der letzteren vereinigen sich in der Mitte ihrer Länge und verwandeln sie dadurch in einen an beiden Enden offenen Kanal. So entstehen vordere und hintere primäre Nasenlöcher. Durch die beiden Nasenfurchen wird die ursprünglich einheitliche begrenzende Stirnwand in eine mittlere und zwei seitliche Abteilungen geschieden. Erstere heißt Stirnfortsatz (mittlerer Stirnfortsatz), die beiden äußeren stellen die

äußeren Nasenfortsätze (seitliche Stirnfortsätze) dar. Seitlich nimmt die Nasenfurche eine vom Auge ausgehende Rinne auf, die Tränennasenrinne Fig. 249, B.

Die nächste grundlegende Veränderung besteht darin, daß vom Oberkieferfortsatz eine mit ihrem freien Rande anfangs abwärts, bald aber medianwärts gerichtete Platte hervorwächst, der Gaumenfortsatz (Fig. 250), aus welchem der bleibende Gaumen hervorgeht. Die beiden Gaumenfortsätze verwachsen nämlich miteinander und mit dem gegen den Mund vordringenden, vom mittleren Stirnfortsatz ausgehenden, anfangs unverhältnismäßig breiten Septum. Dieser Gaumen legt sich außerdem vorn an die aus dem mittleren Stirnfortsatz hervorgegangenen Zwischenkiefer (Fig. 250, 4) an, jedoch so, daß jederseits ein Gang erhalten bleibt, der Ductus nasopalatinus. So entsteht die sekundäre Nasenhöhle, welche dem Angegebenen zufolge aus zwei Bestandteilen zusammengesetzt ist, der primären Nasenhöhle und einem Teil der primären Mundhöhle. Letzterer wird Ductus nasopharyngeus genannt. Seine hintere Mündung bildet die Choane. Das hintere fetale Nasenloch ist nunmehr eine auch beim Erwachsenen noch wahrnehmbare Verbindungsspalte zwischen der primären Nasenhöhle und dem unteren Teil der sekundären Nasenhöhle. Die äußere Nase entsteht durch Hervorwachsen der Ränder der äußeren Nasenöffnungen.

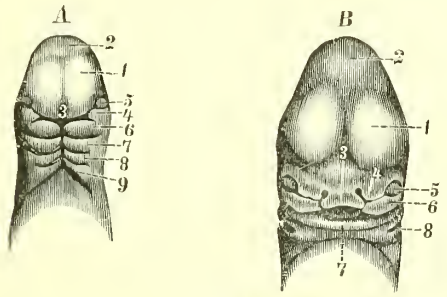

Fig. 249.

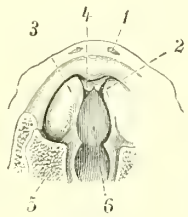

Fig. 250.

Fig. 249. *A.* **Kopf eines menschlichen Embryos von 3 Wochen.** (Ecker.) 10:1.
1 Endhirn; 2 Mittelhirn; 3 Stirnfortsatz; 4 Oberkieferfortsatz; 5 Auge; 6 Unterkieferfortsatz; 7 zweiter, 8 dritter, 9 vierter Kiemenbogen.

B. **Kopf eines menschlichen Fetus von 6 Wochen.** (Ecker.) 10:1.
1 Endhirn; 2 Mittelhirn; 3 mittlerer, 4 seitlicher Stirnfortsatz; 5 Auge; 6 Oberkieferfortsatz; 7 Unterkiefer; 8 Kiemenbogen. Zwischen 3 und 4 der Eingang zur Riechgrube, nach unten in die Nasenfurche sich fortsetzend.

Fig. 250. **Flächenansicht des Gaumens eines 3,8 cm langen Fetus.** (Dursy.)
1 äußeres Nasenloch; 2 inneres Nasenloch, lateral begrenzt vom 3. Oberkieferfortsatz, welcher beginnt, seinen Gaumenfortsatz zu entwickeln; 4 mit dem Oberkieferfortsatz bereits verwachsener Teil des mittleren Stirnfortsatzes (Zwischenkiefer); 5 Schnittfläche des Unterkiefers; 6 noch freie Mundhöhlenfläche des mittleren Stirnfortsatzes = Septum nasale.

Das Jacobsonsche Organ nimmt bemerkenswerterweise frühzeitig seinen Ausgangspunkt als ein kleines Grübchen im Bereich der medialen Wand des noch flachen embryonalen Nasengrübchens (Dursy).

Fick, R., Bemerkungen zur Wolfsrachenbildung. Arch. f. klin. Chir. Bd. 68. — Peter, K., Entwicklung des Geruchsorganes in der Reihe der Wirbeltiere. Im Handbuch der Entwicklungslehre. Jena 1902.

3. Das Geschmacksorgan.

Über die Bildung der Geschmacksknospen aus Abschnitten des Epithels der Papillae vallatae und foliatae liegen neue Beobachtungen am Kaninchen vor von Hermann und Nutschkowski, Diesen zufolge unterscheidet sich das zukünftige Neuro-Epithel anfänglich in nichts von dem Epithel der Umgebung. Etwa gleichzeitig mit dem ersten Auftreten der Fasern des N. glossopharyngeus an der Epithelgrenze treten auch Umgestaltungen innerhalb des Epithels auf. Das Wesentliche des Vorganges beruht darauf, daß bestimmte kleine Gruppen von Epithelzellen sich in die Länge zu strecken beginnen. Im mittleren Teil schwellen sie an, an den Enden sind sie zugespitzt. Hierdurch kommen kleine knospenförmige Gebilde zum Vorschein. Die erste Anlage und endliche Fertigstellung der Geschmacksknospen einer Papille geschieht nicht auf einmal, sondern schubweise, die einzelnen Knospenreihen entstehen nicht gleichzeitig, sondern in nahe aufeinander folgenden Zeiten Bemerkenswert ist ferner der Umstand, daß die Lage der Geschmacksknospen anfänglich eine dorsale ist; erst nach und nach rücken sie in ihre bleibende seitliche Lage ein.

4. Das Sehorgan.

Die Netzhaut und der Sehnerv gehen aus einer Blase hervor, welche einen Bestandteil des primitiven Vorderhirnes (des späteren Zwischenhirnes) darstellt und als eine seitliche umfangreiche Ausstülpung desselben erscheint. Die Blase schließt einen mächtigen Ventrikel ein, der mit dem Ventrikel des primären Vorderhirnes in weiter Verbindung steht. Die Wand der primären Augenblase, wie sie heißt, ist also ein Teil der Wand des primären Vorderhirnes (Fig. 251). Sie wird darum auch Ophthalmencephalon, Sehlappen des Gehirnes genannt.

Noch vor dem Auftreten des Endhirnes wird die primäre Augenblase vom vorderen Hirnbläschen durch eine Einschnürung abgesetzt, so daß hieraus ein deutlicher Stiel der Augenblase hervorgeht. Dieser Stiel ist die erste, noch hohle Anlage des Sehnerven (Fig. 252).

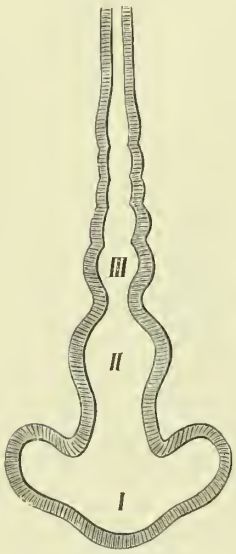

Fig. 251.

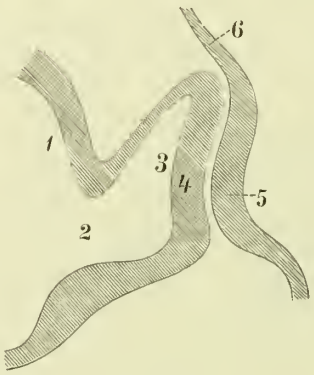

Fig. 252.

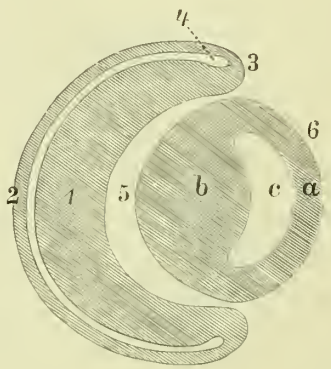

Fig. 253.

Fig. 252. **Vertikalschnitt durch die primäre Augenblase und die Linsengrube.** (Halbschematisch.)

1 Hohlraum des primären Vorderhirns; 2 Hohlraum des Augenblasenstiels; 3 primäre Augenblase; ihre verdickte äußere Wand (4) im Beginn, durch die entstehende Linsengrube (5) eingestülpt zu werden; 6 Epidermis.

Fig. 253. **Vertikaler Längsschnitt der Augenanlage seitlich von der Augenspalte und dem Augenblasenstiel.**

1 inneres, 2 äußeres Blatt der sekundären Augenblase; 3 ihr Umschlagsrand; 4 Spaltraum zwischen beiden Blättern; 5 Glaskörperraum; 6 Linse; *a* deren vorderes, *b* deren hinteres in Linsenfasern auswachsendes Epithel; *c* ursprünglicher Hohlraum der Linse.

Fig. 251. **Optischer Horizontalschnitt des Cerebralrohres eines Hühnchens von zwei Brüttagen.**

I vorderes Hirnbläschen mit den primären Augenblasen als seitlichen Erweiterungen; II mittleres Hirnbläschen; III langgestrecktes hinteres Hirnbläschen mit fünf Unterabteilungen, an welche sich der Spinalteil des Medullarrohres anschließt. Die Höhlungen sind die Anlagen des Ventrikelsystems.

Zugleich mit der Abgliederung der Augenblase von ihrem Mutterboden geht ein anderer Vorgang einher, welcher als eine Einstülpung der Augenblase sich geltend macht. Diese Einstülpung geht Hand in Hand mit einer Einstülpung des Hornblattes, welches die primäre Augenblase deckt. Aus der Hornblatt-Einstülpung nimmt die Linse ihren Ursprung. Wie die Fig 252 und 253 zeigen, ist die Linse anfänglich ein verdickter Teil des Hornblattes; dieser senkt sich in die Tiefe und schnürt sich endlich gänzlich von dem Hornblatte ab. Im eben abgeschnürten Zustand ist die Linse ein epitheliales Bläschen, welches einen Hohlraum einschließt. Die vordere dünne Wand wird zum vorderen Epithel der Linse; die hintere stärkere Wand gestaltet sich zu den Linsenfasern um. Das auswärts von der Linse gelegene Hornblatt wird zum Epithel der Cornea und Sklera usw.

Infolge ihrer Einstülpung wird die primäre Augenblase zu einem Becher umgeformt, der eine doppelte Wand besitzt, eine äußere und eine innere (Fig. 253, bei welcher der Stiel nicht gezeichnet ist). Man nennt das vorliegende Gebilde den Augenbecher oder die sekundäre Augenblase. Aus dem der primitiven Pupille benachbarten Teil des doppelwandigen Bechers gehen Pars ciliaris und iridica retinae hervor; aus dem größeren hinteren Teil des Bechers entwickelt sich dagegen die Pars optica retinae. Das äußere Blatt liefert das Stratum pigmenti, das innere den vielgeschichteten Hauptteil der Retina.

Das Epithel der Konjunktiva, die Linse und die gesamte Retina gehen dem Angegebenen gemäß aus dem Ektoblast hervor. Dasselbe ist der Fall mit der Tränendrüse, dem Epithel der Tränenkanälchen und des Tränenganges. Die übrigen Teile des Auges entstammen dem Mesoblast. Hierher gehören alle bindegewebigen und muskulösen Teile. So dringt Bindegewebe in den Raum zwischen dem Hornhautepithel und der Linse vor; aber auch in den Raum zwischen der Linse und der Retina; desgleichen um die Außenfläche des Augenbechers. Eine Reihe von Wachstumsvorgängen bringt auf dieser Grundlage die Cornea, Sklera und Vaskulosa zustande. Letztere entspricht, wie man leicht erkennen wird, der Pia und Arachnoidea cerebri, die beiden ersteren dagegen der Dura.

Die Iris entsteht in der Weise, daß ihre Pars retinalis einen Teil des zwischen ihr und dem Cornea-Epithel eingedrungenen Bindegewebes für sich selbst beansprucht; ein zwischen diesem und dem Hornhautbindegewebe sich anlegender Spaltraum gliedert die Iris ab und gibt zugleich der vorderen Augenkammer den Ursprung.

Bezüglich der Einstülpung der primären Augenblase ist noch ein besonderes Verhältnis zu beachten. Die Einstülpung findet nicht so statt, daß sie vom äußeren Pol der Augenblase aus konzentrisch vorrückt. Vielmehr geschieht diese Einstülpung zugleich längs einer an der unteren, inneren und hinteren Wand hinziehenden Linie und greift auf den Stiel der Augenblase über. Die Wand des doppelblätterigen Bechers ist demzufolge längs der genannten Linie gespalten und hier gehen beide Blätter der sekundären Augenblase ebenso in einander über, wie in Fig. 253. Das der primitiven Pupille entsprechende Loch ist jedoch hier eine linienförmige Spalte, man nennt sie die fetale Augenspalte (Chorioidalspalte). Durch diese Lücke, welche sich später schließt, eröffnet sich dem Mesoblastgewebe in der Umgebung der Augenblase und ihres Stieles ein ausgedehnter Weg in das Innere des Becherhohlraumes.

Die zur Bewegung des Bulbus bestimmte Muskulatur stammt, wie sich aus den Verhältnissen der niederen Wirbeltiere ergibt, aus Somiten des Kopfes.

Die Augenlider gehen aus spät auftretenden Falten der den Bulbus umgebenden Haut hervor, deren Ränder späterhin zeitweise miteinander verkleben.

Henkel, Fr., Beiträge zur Entwicklungsgeschichte des menschlichen Auges. Anat. Hefte Nr. 33, 1898.

5. Das Raum- und Gehörorgan.

Das kombinierte Organ beginnt mit der Bildung einer kleinen Einsenkung des Hornblattes zu beiden Seiten des Medullarrohres, an der Grenze des Hinter- und Nachhirnes. Diese Einsenkung, das Remaksche Labyrinthgrübchen, schnürt sich von dem umgebenden Hornblatt alsbald vollständig ab und wird dadurch zum Labyrinthbläschen. Aus diesem Bläschen geht der epitheliale Teil des gesamten inneren Ohres, d. h. des Labyrinthes hervor, welchem sich bindegewebige Bestandteile frühzeitig anlegen. Der Ductus endolymphaticus entwickelt sich nicht aus dem Stiel des Bläschens, welcher letzteres mit dem Hornblatt verband, sondern aus einer selbständigen Ausbuchtung des Bläschens (Kölliker). Aus Fortsätzen des Labyrinthbläschens gehen auch der Ductus cochlearis und die häutigen Bogengänge hervor. Die Zweiteilung des Bläschens in den Sacculus und Utriculus sowie in die beiden Schenkel des Ductus endolymphaticus kommt durch Einschnürung zustande. Ein Teil der umgebenden Bindesubstanz wandelt sich in Knorpel um und bildet die knorpelige Labyrinthkapsel, welche mit dem Chondrocranium in unmittelbare Verbindung tritt und einen Teil desselben darstellt. Ein anderer Teil der Bindesubstanz bildet sich zu Gallertgewebe um, innerhalb dessen später durch Verflüssigung die Scala tympani und vestibuli entstehen.

Das Tuben-Paukensäckchen ist ein laterales Divertikel des Kopfdarmes (Recessus tubotympanicus), welches beständig mit der Schlundhöhle in offener Verbindung bleibt. Sein laterales blindes Ende erweitert sich allmählich zur Paukenhöhle, welche in späterer Stufe auch in den Processus mastoideus des Schläfenbeines vordringt und zur Entstehung der Hohlräume desselben Veranlassung gibt. Der mediale Abschnitt des Tuben-Paukensäckchens wird zur bleibenden Tuba auditiva.

Die Höhle des äußeren Gehörganges ist anfänglich ein seichtes Grübchen der seitlichen Schlundwand im Bereiche des Grenzgebietes zwischen dem ersten und zweiten Kiemenbogen. Dieses Grübchen wird umgrenzt von einer Gruppe von Hügeln, welche sich zur Ohrmuschel umgestalten. Zugleich mit der Erhebung der genannten Hügel vertieft sich der äußere Gehörgang. Sein Grund liegt der lateralen Wand des Tuben-Paukensäckchens gegenüber. Die zwischen beiden gelegene Gewebsplatte wird zum Trommelfell, welches sonach in seinem Ursprung einen Teil der lateralen Schlundwand darstellt, der später einen Abschnitt der Gesichtswand bildet. Der das Trommelfell umschließende Anulus tympanicus (Pars tympanica ossis temporalis) hat keine knorpelige Vorstufe, sondern entsteht aus

bindegewebiger Grundlage. Anders verhält es sich mit den Gehörknöchelchen, welche sämtlich knorpelig präformiert sind, bevor sie verknöchern. Amboß und Hammer gliedern sich von der knorpeligen Axe des Unterkieferfortsatzes des ersten Kiemenbogens ab. Dies geschieht in der Weise, daß der hintere Abschnitt zum Amboß, der mittlere zum Hammer sich gestaltet (siehe Knochenlehre, Fig. 319, S. 205). Der Hammer setzt sich in einen langen Fortsatz fort, den Meckelschen Knorpel, dessen hinteres Stück zum Processus ant. mallei wird, während das vordere Stück allmählich schwindet, nachdem der knöcherne Unterkiefer sich gebildet hat. Der Steigbügel bildet sich unabhängig von den anderen Gehörknöchelchen aus einem verknorpelten Zellenhaufen um die Arteria mandibularis, welcher nach und nach die Gestalt des Stapes erkennen läßt (Salensky). Er ist von seinem ersten Auftreten an durchlöchert; die Durchbohrung wird bedingt durch die genannte Arterie, deren Rolle nur eine vorübergehende ist, indem sie später gewöhnlich zugrunde geht und nur bei einigen Tieren bestehen bleibt.

Über die Entstehung der Gehörknöchelchen kommt einer der neuesten Beobachter, P. Baumgarten (1892) zu folgendem Ergebnis: „Die Entwicklung des Hammers und des Amboß aus dem Knorpel des ersten Kiemenbogens, beziehungsweise aus dem Meckelschen Knorpel, wie schon Reichert lehrte, halte ich für eine erwiesene Tatsache, ebenso halte ich es für erwiesen, daß der Hyoidbogenknorpel bei der Entwicklung des Steigbügels beteiligt sei, daß er allein beteiligt sei, gilt mir als höchst wahrscheinlich.“ In der Tat scheint nach den Untersuchungen von Baumgarten, Jacoby und Zondeck der Steigbügel ein einheitliches Skeletstück zu sein, welches sich im obersten Teil des häutigen Zungenbeinbogens in unmittelbarer Nähe der knorpeligen Ohrkapsel anlegt (siehe auch S. 196).

Die Gehörknöchelchen liegen anfangs außerhalb der Trommelhöhle; späterhin rücken sie dadurch in deren Bereich, daß die Trommelhöhle sich ausdehnt und über die Gehörknöchelchen hinübergreift. Letztere erscheinen nunmehr als in die Trommelhöhle eingestülpte Gebilde, welche von Fortsetzungen der Paukenschleimhaut bekleidet werden.

Die Muskeln der Gehörknöchelchen sind Teile der Kiemenbogen-Muskulatur.

Gadow, H., The evolution of the auditory ossicles. Mit 6 Fig. Anat. Anz. XIX, 1901. — Krause, R., Die Entwicklung des Ductus endolymphaticus. Anat. Anz. XIX, 1901. Der Ductus endolymphaticus der höheren Wirbeltiere ist völlig homolog jenem Gange, welcher bei den Selachiern das Gehörorgan mit der Außenwelt verbindet. — Derselbe, Entwicklungsgeschichte des Gehörorgans. Im Handbuch der Entwicklungslehre. Jena 1902. — Poli, C., Zur Entwicklung der Gehörblase bei den Wirbeltieren. Arch. mikr. Anat. Bd. 48, 1897. P. bringt die morphologische Stellung des Gehörorgans der Wirbeltiere in Zusammenhang mit den Cirri dorsales der Anneliden.

General-Register.

A.

Abdachung, Blumenbachsche II, 59.
Abdomen I, 163.
Abflußwege d. Lymphe des Gehirns III, 452.
Abhang des Oberwurms V, 86.
Ablaufvenen der Schädelhöhle III, 386.
Abscherungsfestigkeit II, 191.
Abstände d. Venenklappen III, 225.
Abzieher d. großen Zehe III, 187.
Acarus folliculorum VI, 50.
Accessorius spinalis, vagi V, 151, 330.
Acervulus V, 112.
Acetabulum II, 154.
Achillessehne III. 177.
Achillinus, Alexander I, 15.
Achsel-blutader III, 394.
— -bogen, Langerscher III, 26, 70
— -drüsen III, 455, 457.
— -falte, hintere, vordere I, 164.
— -grube I, 164
— -höhlenhaare VI, 64.
— -lücke, laterale, mediale III, 112.
— -schlagader III, 302.
Acromion I, 165. II, 136.
Adamsapfel I, 164.
Adduktorenkanal III, 155.
— muskulöser, sehniger III, 162.
Adduktorenschlitz III, 162.
Adergeflechte, Entwicklung V, 172.
— -falte V, 172.
— mittlere V, 157.
— -zotten V, 160.
Aderhäute III, 217
Aderhaut des Auges VI, 107.
Aderhautausbreitungen V, 157.
Aditus ad antrum mastoideum VI 189
— ad aquaeductum cerebri V, 115.
— glottidis sup. IV, 202.
— laryngis IV, 87, 202.
— orbitae II, 112.
Adminiculum lineae albae III, 48, 51.
Adrenalin IV, 273.
Adventitia IV, 9, 11.
— capillaris III, 232.
— d. Gefäße III, 219.
— d. Schlundes IV, 83.
Aeby, Hirnschema V, 241.
Aequator d. Auges VI, 100.
Äquatorialebene b. Zellteilung I, 59.
Aequator lentis VI, 136.
Aëro-Epithel VI, 62, 67, 71.
— -Epithelien I, 80.
Aesthesiologia VI, 1.
After I, 164. IV, 156.
— -drüsen VI, 46.
— -spalte I, 164
Agger nasi II, 71. IV, 178.
— perpendicularis VI, 175.
Akusticusschleife V, 92.
Ala cinerea V, 81.
— lobuli centralis V, 85, 86.
— magna ossis sphenoidalis II, 67.
— nasi I, 165. IV, 174.
— ossis ilium II, 154.
— parva ossis sphenoidalis II, 64.
— vomeris II, 92.
Albinismus VI, 10, 71.
Albino VI, 10.
Albinus I, 21.
—, M. anomalus maxillae sup. III, 88.
Albuginea glandulae thyreoideae IV, 226.
Alcockscher Kanal III, 352. IV, 344
Alkmäon I, 9.
Allantois IV, 376.
Allgemeinempfindungen VI, 2.
Allosomen I, 44.
Altersunterschiede des Beckens II, 161.
— des Brustkorbes II, 46.
— des Schädels II, 133.
— des Unterkiefers II, 103.
Altmann, Bioblasten I, 43.
— Granulatheorie I, 41—43.
Alveolarperiost IV, 19.
Alveolarpunkt II, 128.
Alveolen der Lunge IV, 221.
— — — Bau IV, 221.
— -poren der Lunge IV, 222.
— -septa der Lunge IV, 221.
Alveolenrippen des Oberkieferbeins II, 97.
Alveoli dentales des Oberkieferbeins II, 94.
d. Lymphdrüse III, 432.
— pulmonum IV, 219, 221.
Amboß II, 104. VI, 191.
— -band, hinteres, oberes VI, 193.
— -falte VI, 195.
— -Steigbügelgelenk VI, 193.
Amitose I, 62.
Ammonskommissur V, 144.
Amphiarthrose II, 225.
Amphioxus I, 152.
Amphipyrenin I, 46.
Ampulla (ae) ductus deferentis IV, 313.
— ductus lacrimalis VI, 158.
— membranaceae VI, 207.
— membranacea lat., post., sup. VI, 207.
Ampulla ossea VI, 200.

Ampulla ossea lat., post., sup. VI, 201.
— recti IV, 155.
— tubae uterinae IV, 281.
Amygdala d. Tastrosetten VI, 18.
Anaphase I, 59.
Anastomose V, 17,
Anastomosen d. Nerven V, 14, 17.
Anastomosis vasorum III, 216.
Anatomie, Begriff I, 1.
— chirurgische I, 3.
— deskriptive I, 3.
— elementare Stufe I, 7.
— Geschichte I, 7.
— der Geschlechter I, 3.
— für Künstler I, 4.
— der Lebenden I, 170.
— mikroskop. Zeitalter I, 19.
— der Oberflächen I, 170.
— patholog. Begründung I, 21.
— plastische I, 4.
— populäre I, 4.
— der Rassen I, 3.
— systematische I, 3.
— der Tiere I, 4.
— topographische I, 3.
— vergleichende I, 2.
Anaxagoras I, 9.
Andernach, Winther von I, 15.
Andersch I, 23.
Angiologia III, 205.
Angiologie, allgemeine III, 207.
— spezielle III, 234.
Angulus ant. cart. thyreoideae IV, 187.
— costae II, 39.
— craniovertebralis II, 235.
— frontalis des Scheitelbeins II, 84.
— infrasternalis II, 45.
— mandibulae II, 103.
— mastoideus des Scheitelbeins II, 84.
— occipitalis des Scheitelbeins II, 85
— oculi lat., medialis VI, 149.
— oris IV, 12.
— parietalis II, 67.
— pubis II, 158.
— pyramidis sup., ant., post. II, 79.
— scapulae inf., lat., med. II, 136.
— sellae II, 235.
— sphenoidalis des Scheitelbeins II, 84.
— sterni II, 43.
Angustiae oesophagi IV, 88.
— d. Tränenkanälchens VI, 158.
Anomalien d. Muskeln III, 20
Anpassung I, 29.
Ansa (ae) atlantis V, 348.
— centripetalis, centrifugalis V, 337.
— cervicales V, 348.
— hypoglossi V, 334.
— intergenicularis V, 111.
— lenticularis V, 189.
— lumbales V, 382.
— meningeae V, 345.
— sacralis V, 431.
— subclavia (Vieussenii) V, 430.
Ansatz d. Muskeln III, 2.
Ansatzsehnen III, 4.
Antagonisten (Muskeln) III, 16.
Antagonisten (Zähne) IV, 29.
Anthelix VI, 172.
Anthropotomie I, 4.
Antibrachium I, 166.
Ἀντίχειρ I, 168.
Antimeren I, 177.
— des Körpers I, 148.
Antitypie I, 51.
Antitragus VI, 172.
Antlitznerv, Ursprung V, 227.
Antrum cardiacum IV, 91.
— mastoideum II, 82. VI, 189, 191.
— pyloricum IV, 91
— tympanicum II, 82.
Anulus conjunctivae VI, 104.
— femoralis III, 52, 195.
— femoralis ext. III, 196, 197.
— fibrocartilagineus des Trommelfelles VI, 181.
— fibrosus II, 226. III, 239, 251.
— haemorrhoidalis IV, 156.
— inguinalis abdominalis III, 51, 52, 55.
— — subcutaneus III, 43, 54.
— tendineus communis (Zinni) VI, 161.
— tympanicus II, 81.
— umbilicalis III, 41, 48.
— urethralis (Waldeyer) IV, 264.
Anus I, 164. IV, 156.
Aorta abdominalis III, 334.
— ascendens III, 263.
— aufsteigende III, 263
— thoracalis III, 328.
Aortenbogen III, 267.
— Entstehung III, 462.
Aorten-herz III, 235.
— -schlitz III, 65.
— -segel III, 249.
Apertura (ae) cutis VI, 6.
— ext. aquaeductus vestibuli II, 78.
— ext. canaliculi cochleae II, 79.
Apertura(ae) inf. canaliculi tymp. II, 79.
— int aquaeductus vestibuli VI, 199.
— lat. ventriculi quarti V, 157, 160.
— medialis ventriculi quarti (Foramen Magendii) V, 157, 160.
— pelvis (minoris) inf., sup. II, 158.
— piriformis II, 112, 113.
— sinus sphenoidalis II, 64, 119. IV, 178.
— sup. canaliculi tymp. II, 77, 80.
— thoracis inf. et sup. II, 45
— tympanica canaliculi chordae VI, 189.
— valvulae coli IV, 146.
Apex auriculae (Darwini) VI, 173.
— capituli fibulae II, 168.
— (cart. arytaenoideae) IV, 18.
— columnae post. V, 35.
— cordis III, 235.
— linguae IV, 59
— nasi I, 165. IV, 173.
— ossis sacri II 34.
— patellae II, 166.
— pili VI, 67.
— prostatae IV, 324.
— pulmonis IV, 214
— pyramidis II, 79.
— radicis dentis IV, 18.
— suprarenalis (gl. dextrae) IV, 269.
— unguis VI, 60
Aponeurose, feinerer Bau III, 8.
Aponeurosen Allgemeines III, 4, 6.
— der Bauchmuskeln III, 48.
Aponeurosis linguae IV, 63.
— lumbodorsalis III, 40.
— palatina IV, 74.
— palmaris III, 116, 139.
— plantaris III, 200
Aposomen I, 44.
Apparat, Definition I, 68.
Apparate I, 176.
Apparato reticolare int. I, 80, 131.
Apparatus derivatorius III, 217.
— digestorius IV, 11.
— lacrimalis VI, 156.
— respiratorius IV, 170.
— urogenitalis IV, 233.
Appendix (ices) epididymidis IV, 301.
— epiploicae IV, 369.
— fibrosa hepatis IV, 122.
— testis (Morgagnii) IV, 301.
— ventriculi laryngis IV, 204.

Appendix (ices) vesiculosae (Morgagnii) IV, 281.
— — terminales (Morgagnii) IV, 282.
Aquaeductus cerebri V, 99.
— vestibuli VI, 214.
Arabismus in der Medizin I, 13.
Arachnoidalscheiden d. Nervenwurzeln V, 156.
Arachnoidalzotten III, 388.
Arachnoidea encephali V, 154.
— spinalis V, 27, 29.
Arantii Ductus venosus III, 467. IV, 121.
— Lig. venosum III, 408. IV, 121.
— Nodulus valvulae semilunaris III, 240.
Arbor vitae V, 89.
Architektur, innere des Knochens II, 183.
— des Knochens, Entstehung II, 189.
— der Spongiosa II, 183.
Archoplasma I, 49.
Arcus aortae III, 267.
— — Varietäten III, 268.
— atlantis ant., post. II, 28, 29.
— axillaris III, 70.
— brachialis III, 70.
— (cartilaginis cricoideae) IV, 187.
— costarum II, 45.
— dentalis inf., sup. IV, 18.
— glossopalatinus IV, 73.
— hypoglossi V, 332.
— lumbocostalis (Halleri) III, 66
— lymphaticus manus III, 456.
— palatini IV, 73.
— pharyngopalatinus IV, 73.
— plantaris III, 368, 372.
— pubis II, 158, 161.
— spiralis VI. 220.
— superciliaris II, 84.
— tarseus inf., sup. III, 288, 289.
— tendinei III, 4.
— tendineus fasciae pelvis IV, 344.
— — m. levatoris ani IV, 342.
— — m. solei III, 178
— terminalis III, 325.
— venosus digitalis III, 395.
— — dorsalis manus III, 397.
— — — pedis III, 419.
— — juguli III, 79, 394.
— — marginalis III, 397.
— — plantaris III, 419.
— vertebrae II, 24.
— volares, versch. Formen III, 327, 328.
Arcus volaris prof III, 314, 325.
— — superf. III, 313, 314, 325.
— — venosus superf., prof. III, 395
— zygomaticus II, 99, 121.
Area (ae) acustica V, 81.
— arteriacae III, 342.
— cochleae VI, 197.
— cribrosa IV, 244
— gastricae IV, 96.
— interpleurica inf., sup. IV, 353.
— n. facialis II, 78. VI, 197.
— parolfactoria (Brocae) V, 120, 126,
— pericardiaca IV, 353.
— striata V, 178.
— thymica IV, 353.
— vestibularis inf., sup. VI, 198.
Areola mammae I, 163. VI, 50.
Aristoteles I, 8, 9.
Arlt, Sinus sacci lacrimalis inf. VI, 159.
Arm-beuger III, 110.
— -geflecht V, 352.
— Konstruktionsaxe II, 264.
— -muskel, zweiköpfiger III, 109.
— -schlagader III, 304.
— — tiefe III, 307.
— -strecker III, 110.
Arnold, Fr. I, 20, 25.
— Ganglion cardiacum medium V, 433.
— — splanchnicum V, 440.
— Substantia reticularis alba V, 129.
Arrantius I, 17.
Arrectores pilorum VI, 72.
Arteriae III, 213.
Arteria (ae) acetabuli III, 358.
— alveolares supp. antt. III, 282.
— alveolaris inf. III, 281.
— — sup. post. III, 282.
— angularis III, 278.
— anonyma III, 267.
— — Entstehung III, 462.
— appendicularis III, 341.
— arciformes IV, 251.
— arcuata III, 368.
— auditiva int. III, 293.
— auricularis post. III, 279.
— — prof. III, 280.
— axillaris III, 302
— — Topographie III, 302.
— basilaris III, 292, 293.
— brachialis III, 304.
— — hohe Teilung III, 308, 321.
— bronchiales (postt.) III, 329.
— bronchialis dext., sin. III, 329.
Arteria(ae) bronchiales antt., supp. III, 329.
— buccinatoria III, 282.
— bulbi urethrae III, 354.
— — vestibuli III, 355.
— canalis pterygoidei (Vidii) III, 282.
— carotis communis III, 270
— carotis, Topographie III, 271.
— — externa III, 272.
— — ext., Astfolge III, 272.
— — int. III, 284.
— — int, Topographie III, 284.
— centralis retinae III, 287. V, 292, VI, 119, 143.
— cerebelli inf. ant. III, 293.
— — — post. III, 293.
— — sup. III, 293.
— cerebri ant., media, post. V, 164.
— cerebri ant. III, 290.
— — media III, 290.
Arteria cerebri post. III, 294.
— cervicalis ascendens III, 296.
— — prof. III, 298.
— — superf. III, 296.
— chorioideae III, 290. V, 163.
— chorioidea post. III, 294.
— ciliares antt. III, 288. VI, 146.
— — postt. breves VI, 145.
— — — longae VI. 146.
— — — breves, longae III, 288.
— circumflexa femoris medialis, lat. III, 362.
— — humeri ant. III, 304.
— — — post. III, 304
— — scapulae III, 303.
— — ilium prof. III, 360.
— — — superficialis III, 361.
— clitoridis III, 355.
— cochleae III, 293.
— coeliaca III, 336.
— colica dextra III. 341.
— — media III, 341.
— — media accessoria III, 342
— — sinistra III, 341.
— collateralis media III, 307.
— — radialis III, 307.
— — ulnaris inf., sup. III, 308.
— comes nervorum V, 414.
— comitans n. ischiadici III, 357.
— communicans post. III, 289, 294.
— conjunctivales antt., postt. III, 288.
— coronaria cordis III, 250.
— — — dextra, sinistra III, 264.
— — labii inf., sup. III, 277.

Arteria (ae) costolumbalis III, 334.
— cystica III, 337. IV, 127.
— deferentialis III, 350.
— digitales dorsales (manus) III, 313.
— — dorsales (pedis) III, 368.
— — plantares III, 372.
— — volares comm. III, 325.
— — — propriae III, 313, 325.
— dorsalis clitoridis III, 355.
— — digiti V. lat. III. 368.
— — nasi III, 289.
— — pedis III, 367.
— — penis III, 354.
— epigastrica inf. III, 359.
— — lat. III, 361 (Fig. 308).
— — superf. III, 361.
— — sup. III, 298, 301.
— episclerales III. 288.
— ethmoidales III, 289.
— femoralis III, 360.
— frontalis III, 289.
— gastrica dextra III, 326
— — sinistra III, 336
— (ae) gastricae breves III, 338.
— gastroduodenalis III, 337.
— gastroepiploica dextra III, 337.
— — sinistra III, 338.
— genu inf. lat., medialis III, 367.
— — media III, 367.
— — sup. lat. III, 366.
— — — medialis III, 366.
— — suprema III, 365.
glutaea inf. III, 357.
— — sup. III, 356.
— haemorrhoidalis inf. III, 353.
— — media III, 351.
— — sup. III, 343.
— helicinae IV, 334.
— hepatica III, 336. IV, 132.
— — propria III, 336.
— hyaloidea III, 287. VI, 142.
— hypogastrica III, 348.
— jejunales III, 338.
— ileae III, 338.
— ileocolica III, 341.
— iliaca communis III, 346, 348.
— — ext. III, 359.
— iliolumbalis III, 356.
— incisiva III, 281.
— infraorbitalis III, 282.
— intercostales III, 330.
— intercostalis suprema III, 298.
— — Ursprungswinkel III, 334.
— interossea communis III, 317.
— — cruris III, 376.
— — dorsalis III, 317.
— interossea recurrens III, 317.
Arteria (ae) interossea vol. III, 317.
— labiales antt. III, 362.
— — inf., sup. III, 277.
— — postt. III, 355.
— lacrimalis III, 288.
— laryngea inf. III, 296.
— — sup. III, 273.
— lienalis III, 337.
— lig. teretis uteri III, 360.
— lingualis III, 274.
— lumbales III, 346.
— lumbalis ima III, 347.
— malleolaris ant. lat. et medialis III, 368.
— — post. lat. et medialis III, 372.
— mammaria int. III, 298.
— manubrialis ext, int VI, 185.
— masseterica III, 281
— maxillaris ext. III, 274.
— — int. III, 280.
— mediana III, 317.
— medianae V, 162.
— mediastinales antt. III, 301.
— meningea ant. III, 289.
— — media III, 280.
— — post. III, 284.
— mentalis III, 281.
— mesenterica inf. III, 341.
— — sup. III, 338.
— metacarpeae dors. III, 322.
— — dors. prima III, 313.
— — volares III, 326.
— metatarsea dors. prima III, 367, 368.
— — plantares III, 372.
— musculophrenica III, 298, 301.
— nasalis post. lat. III, 283.
— — — septi III, 283.
— nucleorum V, 162.
— nutricia femoris inf., sup. III, 365.
— — fibulae III, 371.
— — humeri III, 307.
— — nervorum V, 414.
— — pelvis renalis IV, 251, 260.
— — tibiae III, 372.
— obturatoria III, 358.
— occipitalis III, 278.
— oesophageae III, 320.
— omphalomesentericae III, 463, 464.
— ophthalmica III, 287.
— ovarica III, 345.
— palatina ascendens III, 277.
— — descendens III, 282.
— — major III, 282.
— — minores III, 282.
— palpebrales latt. III, 288.
— — mediales III, 289.
Arteria (ae) pancreaticoduodenalis inf. III, 338.
— — sup. III, 337.
— papillaris inf., sup. VI, 144.
— penis III, 354.
— perforantes III, 365.
— pericardiacophrenica III, 298.
— perinei III, 354.
— peronaea III, 371.
— pharyngea ascendens III, 284.
— — suprema III, 282.
— phrenica inf. III, 345.
— phrenicae supp. III, 330.
— plantaris lat., digiti quinti III, 375.
— — lateralis, medialis III, 371, 372.
— — medialis hallucis III, 375.
— poplitea III, 366.
— princeps pollicis III, 313.
— profunda brachii III, 307.
— — clitoridis III, 355.
— — femoris III, 362.
— — linguae III, 274.
— — penis III. 354.
— pudenda accessoria III, 355.
— — extt. III, 362.
— — int., beim Manne III, 352.
— — int., beim Weibe III, 355.
— pulmonalis III, 236, 260.
— radialis III, 310.
— — Varietäten III, 309, 313.
— radiculares V, 162.
— recurrens radialis III, 310.
— — tibialis ant., post. III, 368.
— — ulnaris III, 314.
— recurrentes (im Auge) VI, 146.
— renalis III, 343.
— renis IV, 251.
— — interlobares, interlobulares IV, 251.
— sacralis lat. III, 356.
— — media III, 347.
— saphena III, 376, 377.
— scrotales antt. III, 362.
— — postt. III, 354.
— sigmoideae III, 342.
— spermatica ext. III, 345, 360.
— — int. III, 345.
— sphenopalatina III, 282.
— spinales antt., postt. III, 293. V, 30.
— sternocleidomastoidea III, 278.
— stylomastoidea III, 279.
— subclavia III, 290.
— — Topographie III, 291.
— subcostalis III, 334.
— sublingualis III, 274.

Arteria submentalis III, 277.
— subscapularis III, 303.
— supraorbitalis III, 289.
— suprarenalis inf. III, 343.
— — media III, 343.
— — supp. III, 346.
— surales III, 366.
— tarsea lat. III, 368.
— tarseae mediales III, 368.
— temporalis media III, 280.
— — prof. ant., post. III, 281.
— — superficialis III, 279.
— testicularis III, 345.
— thalamicae V, 163.
— thoracalis lat. III, 303.
— — suprema III, 302.
— thoracoacromialis III, 302.
— thoracodorsalis III, 303.
— thymicae III, 301.
— thyreoidea inf. III, 296.
— — sup. III, 273.
— tibialis ant. III, 367.
— — post. III, 371.
— transversa colli III, 297.
— — faciei III, 279.
— — scapulae III, 296.
— tympanicae VI, 185.
— tympanica ant. III, 280.
— — inf. III, 282.
— — sup. III, 281.
— ulnaris III, 313.
— umbilicalis III, 349.
— — d. Fetus III, 463.
— urethralis III, 354.
— uterina III, 350.
— vaginalis III, 351. IV, 290.
— vertebralis III, 292.
— vesicalis inf. III, 350.
— — sup. III, 349.
— vestibuli III, 293.
— volaris indicis radialis III, 313.
— zygomaticoorbitalis III, 280.
Arteriola (ae) macularis inf., sup. VI, 144.
— nasalis retinae inf., sup. VI, 144.
— rectae der Niere IV, 253.
— retinae medialis VI, 144.
— subpapillares VI, 24.
— temporalis retinae inf., sup. VI, 144.
Arterien III, 207.
— Abgangswinkel III, 215.
— Anastomosen III, 216.
— -bogen III, 461.
— Durchmesser III, 214.
— d. Embryo, des Fetus III, 461.
— Endäste III, 217.
Arterien, feinerer Bau III, 219.
— Gefäßbahn III, 216.
— Kollateralen III, 217.
— Lymphgefäße der III, 222.
— Nerven der III, 222.
— vom elastischen, vom muskulösen Typus III, 219.
— Varietäten, Einteilung III, 218.
— Verästelungstypus III, 215.
— -verbindungen längs des Nahrungsrohres III, 343.
— Wandstärke III, 214.
Arthrodiae II, 225.
Articulatio (ones) acromioclavicularis II, 254.
— atlantoepistrophica II, 240.
— atlantooccipitalis II, 239.
— calcaneocuboidea II, 311.
— capitulorum costarum II, 244.
— carpometacarpea pollicis II, 272.
— carpometacarpeae II, 272.
— cochlearis II, 225.
— composita II, 225.
— costotransversariae II, 244.
— costovertebrales II, 244.
— coxae II, 283.
— cricoarytaenoidea IV, 193.
— cricothyreoidea IV, 192.
— cubiti II, 260.
— cuboideocuneiformis II, 312.
— cuboideonavicularis II, 312.
— cuneonavicularis II, 311.
— dentis ant., post. II, 243.
— digitorum manus II, 276.
— — pedis II, 316.
— ellipsoidea II, 225.
— genu II, 287.
— humeri II, 254.
— humeroradialis II, 260.
— humeroulnaris II, 260.
— incudomalleolaris VI, 193.
— incudostapedia VI, 193.
— intercarpea II, 267.
— interchondrales II, 40, 246.
— intermetacarpeae II, 275.
— intermetatarseae II, 315.
— intertarseae II, 307.
— mandibularis II, 250.
— manus II, 264.
— metacarpophalangeae II, 275.
— metatarsophalangeae II, 315.
— ossiculorum auditus VI, 193.
— ossis pisiformis II, 271.
— pedis II, 303.
— radiocarpea II, 264.
— radioulnaris distalis II, 259.
Articulatio (ones) radioulnaris proximalis II, 258.
— sacroiliaca II, 280.
— sellaris II, 225.
— simplex II, 225.
— sphaeroidea II, 225.
— sternoclavicularis II, 253.
— sternocostales II, 244, 245.
— talocalcanea (post.) II, 307.
— talocalcaneonavicularis II, 308.
— talocruralis II, 303.
— tarsi transversa (Choparti) II, 311.
— tarsometatarseae (Lisfranci) II, 312.
— tibiofibularis II, 300.
— trochoidea II, 225.
Aselli I, 19.
— Pancreas III, 447.
Assimilation des Atlas II, 61.
— d. Mittelphalanx der Zehen II, 176.
Assoziations-bahnen V, 11.
— -fasern der Endhirnrinde V, 184.
— -Neuronen V, 12.
— -systeme V, 240, 291.
— — der weißen Substanz des Endhirns V, 141.
— -zentren V, 250, 254.
Aster I, 49, 58.
Asterion II, 128.
Astfolge d. A. carotis ext. III, 273.
Asthmakristalle I, 113.
Astklappen d. Venen III, 224.
Astrocyten I, 142. V, 45.
Asymmetrie des Körpers I, 148, 178.
— der Augenhöhle II, 113.
— der Nase II, 119.
Atavismen d. Muskulatur III, 21.
Atavismus I, 178.
Atlas II, 28.
— Assimilation II, 61.
— -Epistropheus-Gelenke, seitliche II, 243.
— -querband II, 240.
— Verknöcherungszeiten II, 201.
Atmung, äußere, innere IV, 171.
— Begriff IV, 170, 171.
Atmungsapparat IV, 170.
— Bestandteile IV, 172.
Atmungsorgane IV, 171.
Atresia folliculi IV, 279.
Atria cordis III, 236.
Atrichosis VI, 79.
Atrioventrikularklappen III, 239, 245.

Atrium dextrum III, 243.
— im engeren Sinne III, 236.
— sinistrum III, 245.
Atticus VI, 196.
Attraktionssphäre I, 49.
Auerbachscher Lymphplexus IV, 119.
— Nervenplexus IV, 119. V, 444.
Aufhängeband der Clitoris IV, 294.
Augapfel I, 165.
— Bestandteile VI, 98.
— -binde VI, 164.
— Durchmesser, Form VI, 99.
— Gefäße VI, 143.
— Gewicht VI, 100.
— Lage VI, 167.
— Lymphbahnen VI, 147.
— Muskeln VI, 160.
— Volum VI, 100.
Auge I, 164.
— Aequator, Meridiani VI, 100.
— Bestandteile VI, 98.
— Einteilung VI, 98.
— Gefäßhaut VI, 107.
— Hilfsapparate VI, 148.
— Lymphbahnen VI, 147.
— Schutzapparate VI, 148.
Augen-Abstand VI, 100.
— -axe, äußere, innere, optische VI, 100.
— -becher VI, 236.
— -blase V, 168.
— -blasenstiel V, 168. VI, 236.
— -blase, primäre VI, 236.
— — primitive VI, 98.
— — sekundäre VI, 236.
Augenbrauen VI, 149.
— -bogen I, 165. II, 84.
— -haare VI, 64.
Augenfasersystem V, 279.
Augenhaut, fibröse VI, 100.
Augenhöhle II, 112.
— Asymmetrien II, 113.
— Blutadern III, 392.
— Fettkörper VI, 164.
Augenkammer, hintere VI, 137.
— hintere, vordere VI, 114.
— vordere VI, 147.
Augenleuchten VI, 112.
Augenlid, drittes VI, 149.
Augenlider I, 165. VI, 148.
— Gefäße, Nerven VI, 154.
— Muskeln VI, 151, 162.
Augenmuskeln VI, 159.
Augenmuskelkegel VI, 160.
Augenmuskelnerv, gemeinschaftlicher, Ursprung V, 224.
Augenmuskelnerv, lateraler, Ursprung V, 227.
— oberer, Ursprung V, 226.
Augenpol, hinterer, vorderer VI, 100.
Augenringmuskel III, 82.
Augenschlagader III, 287.
Augenspalte, fetale VI, 237.
Augen, vergl. Anat. VI, 97.
Augenwimpern VI, 150.
Augenwinkel, lateraler, medialer VI, 149.
Augen, zusammengesetzte VI, 98.
Auricula I, 165. VI, 172.
— cordis III, 236.
— dextra III, 243.
— sinistra III, 246.
Auris I, 164.
— externa VI, 172.
— interna VI, 197.
— media VI, 186.
Ausatmung IV, 173.
Ausführungsgang der Drüsen IV, 3, 5, 6.
Ausgüsse d. Gehörlabyrinthes VI, 205.
Auswärtsdreher III, 127.
Außen-Innenglied d. Stäbchen VI, 130.
— — d. Zapfen VI, 131.
Außenpfeiler d. Cortischen Organs VI, 220.
Ausspritzungskanälchen IV, 313, 314.
Avicenna I, 15.
Axen des Körpers I, 174.
— -faden im Schwanz des Spermiums IV, 307.
— -skelet, primitives I, 154.
— -system des Körpers I, 147.
— -zylinderfortsatz I, 127, 135.
— -zylinder I, 137.
— —, nackte I, 140.
Axilla I, 165.
Axis lentis VI, 136.
— oculi ext., int., optica VI, 100.
— pelvis II, 161.

B.

Backe I, 165.
— Talgdrüsen IV, 16.
Backen IV, 12, 16.
— -drüsen IV, 50.
— -muskel III, 86.
— -zähne IV, 23.
Bändchen d. Clitoris IV, 297.
Bänderlehre II, 219.
Bänder des Brustbeins II, 244.
Bänder der oberen Extremität II, 253.
— der unteren Extremität II, 279.
— d. Gehörknöchelchen VI, 193.
— d Ohrmuschel VI, 177.
— der Rippen II, 244.
— des Schädels II, 249.
— der Wirbelsäule II, 226.
— des Zungenbeins II, 253.
Baer, K. E. I, 18, 27.
— Ur-, Primitivorgane I, 153.
Bahnen im Nervensystem V, 9.
— cerebellare V, 260.
— kurze, lange d. Rückenmarkes V, 62.
— motorische, sensible V, 11.
Balfour I, 27.
Balgdrüsen d. Zunge IV, 64.
Balken V, 144
— -fasern V, 185.
— -knie V, 145.
— -schnabel V, 145.
— -stamm V, 144.
— -strahlung V, 145, 148.
— -wulst V, 145.
Bandapparat, cranio-vertebraler II, 239.
Bandfasern b. Nervenregeneration I, 143, 144.
Bandhaft II, 220.
— elastische II, 220.
— straffe II, 220.
Bandrollen III, 7.
Barba VI, 64.
Barbula tragi VI, 174.
Bardeleben, Abstände der Venenklappen III, 225.
— Nerveneintritt im Muskel III, 4.
Barthaare VI, 64.
Bartholin, C. und Th. I, 21.
Bartholinische Drüse IV, 299.
Basalfortsätze d. Pyramidenzellen V, 176.
Basalkörperchen der Flimmerzellen I, 74.
Basalmembran d. Drüsen IV, 6.
Basalzellen d. Riechepithels VI, 86.
Basion II, 128.
Basisbrüche am Schädel II, 194.
Basis (cart. arytaenoideae) IV, 188.
— cochleae VI, 201.
— cordis III, 234.
— cranii ext. II, 122.
— — int. II, 124.
— glandulae mammae VI, 51.
— — suprarenalis IV, 269.
— mandibulae II, 100.
— modioli VI, 202.

Basis nasi IV, 173.
— ossis sacri II, 34.
— ossium metacarpalium II, 146.
— — metatarsalium II, 172.
— patellae II, 166.
— pedunculi V, 95.
— phalangis II, 149.
— prostatae IV, 324.
— pulmonis IV, 214.
— pyramidis renalis IV, 242.
— scapulae II, 137.
— stapedis VI, 192.
Bauch I, 163.
— -aorta III, 334.
— -deckenblutadern, untere III, 414.
— -deckenschlagader, oberfl. III, 361.
— -deckenschlagader, untere III, 359.
Bauchfell III, 52. IV, 357.
— -kapseln IV, 365.
— -sack, großer IV, 364.
— -saft IV, 357.
Bauch-linie, weiße III, 41.
— -muskel, gerader III, 41.
— -muskeln III, 41.
— -muskeln, Aponeurosen der III, 48.
— — hintere III, 47.
— — schräge III, 42.
— -presse III, 48.
Bauchspeichel IV, 144.
— — -drüse IV, 139.
— — — Anlage IV, 378.
Bauhin I, 17.
Bauhini, Valvula IV, 146.
Baumgarten, Schaltvenen III, 411.
Bauplan d. Menschen I, 147.
Bauschmuskel III, 28.
Becherzellen I, 74. IV, 115.
Bechterewscher Kern V, 211.
Bechterew, Tractus spinoolivaris V, 66.
— Tractus thalamoolivaris V, 202.
Becken I, 163. II, 158.
— Altersunterschiede II, 161.
— -ausgang II, 158.
— -drüsen III, 445.
— -eingang II, 158.
— Führungslinie II, 161.
— Geschlechtsverschiedenheiten II, 161.
— großes, kleines II, 158.
— -gürtel II, 153.
— — Statik, Mechanik II, 283.
Becken, individuelle Unterschiede II, 161.
— Messungen II, 162.
— -neigung II, 158.
— Rassenverschiedenheiten II, 161.
Befestigung der Bogengänge, des Sacculus, des Utriculus VI, 212.
Begattungsorgane IV, 293.
Begleitvenen III, 223.
Begriff der Haut VI, 3.
Beieierstock IV, 280.
Beihoden IV, 302.
Beinerv, Ursprung V, 230.
Bein I, 169.
Beingeflecht V, 381.
Beinhaut II, 1, 16.
Bein, dreieckiges II, 145.
— großes, vieleckiges II, 145.
— kleines, vieleckiges II, 145.
Belegknochen d. Neurocraniums II, 83.
— des Splanchnocraniums II, 92.
Belegschicht, tympanale VI, 219.
Belegzellen IV, 99, 100.
Bell, Ch. I, 15, 25.
Bell, Joh. und Ch. I, 25.
Bellini I, 21.
Benda, Mitochondrien I, 80.
Beneden, van, Zentrosphäre I, 48.
Benedetti I, 17.
Berengar von Carpi I, 15.
Berg des Oberwurms V, 86.
Bernhardi I, 31.
Bertin I, 21.
Bertini, Columnae renales IV, 244.
— Concha sphenoidalis II, 64.
— Lig. iliofemorale II, 284.
Berührungsfelder d. Leber IV, 125.
Berührungsflächen d. Zähne IV, 18.
Bestandteile, chem., d. Zelle I, 67.
— der Haut VI, 3.
Bethe, Antitypie I, 51.
— Neurofibrillen I, 130.
Betrachtung, synthetische, der menschl. Skeletform II, 332.
Beugewirbel II, 24.
Bewegung, amoeboide I, 52.
Bewegungsapparat, aktiver, passiver III, 2.
Bewegungsorgane, passive II, 1.
Bezirk, mittlerer, der Basis cranii int. II, 126.
Bicepswulst I, 166.
Bichat I, 15, 23.
Bichatscher Fettklumpen III, 100.
Bicuspidati IV, 23.
Bidder I, 28.
Bidderscher Knoten V, 435.
Biegungselastizität II, 191.
Biegungsfestigkeit II, 191.
Bielschowsky, Neurofibrillen I, 130.
Bifurcatio tracheae IV, 207.
Bilis IV, 136.
Billroth, kapillare Venen IV, 166.
Bindearme V, 86, 90, 92.
Bindegewebe, adenoides, Vorkommen I, 101.
— elastisches, Definition I, 88.
— embryonales I, 102.
— geformtes I, 87.
— gelbes I, 90.
— gewöhnliches I, 82.
— interstitielles des Hodens IV, 310.
— lockeres I, 82.
— — Vorkommen I, 82.
— pigmentiertes I, 101.
— retropharyngeales III, 79. IV, 77.
— straffes I, 87.
Bindegewebs-bündel I, 83.
— -fasern, Altern, Verhalten gegen Reagentien I, 84.
— -strang, zentraler d. Sehnerven VI, 119.
— -zellen, fixe I, 84.
— — pigmentierte. Vorkommen I, 102.
— — — Zentralkörper I, 102.
Bindehaut VI, 148.
— -gewölbe, oberes, unteres VI, 148.
Binden der Bauchwand III, 50.
— der Brust III, 70.
— des Halses III, 78.
— des kleinen Beckens IV, 343.
— des Kopfes III, 98.
— der oberen Extremität III, 135.
— der unteren Extremität III, 195.
Bindesubstanzgewebe, Definition I, 81.
— Einteilung I, 82.
Binnenbänder d. Gelenke II, 223.
Binnendura II, 21, 184.
Binnennetz I, 80, 131.
— Deutung I, 132.
— in sympath. Nervenzellen V, 456.
Bioblasten I, 43.
Biologie I, 4.
Bipolarzellen d. Netzhaut VI, 129.
Bischoff I, 22.

Bizzozero, Blutplättchen I, 109.
Blandini, Gl. lingualis ant. IV, 64.
Blasenauge VI, 98.
— invertiertes VI, 98.
Blasen-divertikel IV, 264.
— -dreieck (Harnblase) IV, 265.
— -grund IV, 260.
— -körper IV, 260.
— -scheitel IV, 260.
— -steine IV, 264.
Blastoporus I, 153.
Blastula I, 152.
Blatt, parietales, viscerales der Serosa IV, 10, 11.
Blätterpapille IV, 63.
Blendungsarterien III, 288.
Blinddarm IV, 145.
Blumenbach I, 14.
Blumenbachsche Abdachung II, 59.
Blumenkörbchen, Bochdalek-sches V, 160.
Blut III, 234.
Blutader(n) III, 207, 222.
— von Arm und Hand III, 395.
— der Augenhöhle III, 392.
— des Gehirns III, 386.
— des Gehörorgans III, 293.
— große d. Herzens III, 377.
— halbunpaare III, 401.
— der harten Hirnhaut III, 386, 388.
— der Schädelknochen III, 385.
— des Schädels III, 385.
— unpaare III, 401.
— der Wirbelsäule III, 403.
Blut, Anlage, erste I, 116.
— arterielles, venöses III, 210.
— Bestandteile I, 104.
— Definition I, 103.
— Farbe I, 104.
— -farbe bei Tieren III, 206.
— -flüssigkeit I, 104.
— -gefäßdrüsen III, 419, 427.
Blutgefäße des Körperkreislaufes III, 262.
— des Lungenkreislaufes III, 260.
— des Muskels III, 14.
— d. Nerven V, 412, 414.
— der Sehne III, 14.
Blut, Gerinnung I, 104.
— — feinere Vorgänge I, 115.
— Geruch I, 104.
— Geschmack I, 104.
— spez. Gewicht I, 104.
— Menge I, 104.
Blutkapillaren III, 229.
Blutkapillaren, Nervenfasern der III, 232.
Blutkörperchen, Bildung neuer I, 115, 116.
— farblose I, 107.
— Geldrollen-Anordnung, I, 105.
— Maulbeer- oder Stechapfelform I, 106.
— Membran I, 105, 106.
— rote I, 104—107.
— bei Tieren I, 106.
— Zahlen I, 114.
Blutkreislauf, fetaler III, 468.
Blutkristalle, Arten I, 112.
Blutkuchen I, 104.
Blutlauf in den Kapillaren III, 233.
Blutlymphdrüsen III, 434. IV, 9.
Blutmenge III, 234.
Blut-plättchen I, 109.
— -plasma I, 104.
— -schatten I, 106.
— -scheibchen I, 109.
— -serum I, 104.
— -sinus III, 207.
— -stäubchen I, 111.
Bochdalek sches Blumenkörbchen V, 160.
Bodenkommissur, graue V, 103.
Boden d. Paukenhöhle VI, 188.
— -zelle d. Cortischen Organs VI, 220.
Böhm, Gitterfasern d. Leber IV, 132.
Bogenband d. Handgelenkes II, 268.
Bogengänge, Bedeutung VI, 169.
— feinerer Bau VI, 208.
— hinterer, lateraler, oberer VI, 201.
— knöcherne VI, 200.
Bogenwindungen V, 131.
Bojanus I, 25.
Bolk, Genealogie der Muskeln III, 17.
Bonnett I, 33.
Borstenhaare VI, 64.
Botallo I, 17.
— Ductus arteriosus III, 261, 470.
Boveri Archoplasma I, 49.
— Centriolum I, 49.
Bowman, Fleischelemente, sarcous elements I, 122.
— discs I, 122.
Bowmansche Haut VI, 102.
— Kapsel IV, 246.
Bowman-Müllersche Kapsel IV, 379.
Bowmansche Stützfasern VI, 102.
Brachium (a) I, 165.
— conjunctiva (cerebelli) V, 78, 90, 92.
— conjunctivum V, 86, 219.
— pontis V, 82, 86, 89.
— quadrigemina inf., sup. V, 96.
Brachycephalie II, 132.
Branchiomerie des Schädels II, 210.
Braune, Lig. natatorium III, 141.
— M. interfoveolaris III, 54.
Bregma II, 128.
Breitenindex II, 132.
Breschet I, 23.
Broca I, 28.
— Area parolfactoria V, 120.
— grand lobe limbique V, 130.
Brocasches Bündel V, 142.
— -sche Stelle V, 253.
Brocksche Körperchen VI, 35.
Brösikes Grenzschicht II, 5.
— Recessus intermesocolicus transversus IV, 368.
— — retrocaecalis IV, 367.
Bronchi IV, 207.
— Bau IV, 210.
Bronchialdrüsen, III, 451.
Bronchialschlagadern III, 329.
Bronchialverästelung IV, 218.
Bronchioli IV, 219.
— respiratorii IV, 219, 221.
Bronchus cardiacus IV, 219.
— dexter, sinister IV, 207, 208.
Brown, R. I, 31.
Bruchpforten III, 55.
Brücke Disdiaklasten I, 122.
Brückescher Muskel VI, 113.
Brückesches Sakraldreieck VI, 6.
Brücke (en) V, 81.
— -arme V, 89.
— -faserbündel, quere V, 212.
— -krümmung V, 169.
Brüste I, 163. VI, 50.
Brunner I, 21.
Brunnersche Drüsen IV, 114.
Brunnsche Membran VI, 87.
— Riechhärchen VI, 86.
Brust I, 163.
Brustaorta III, 328.
Brustbein II, 43.
— -schildmuskel III, 73.
— Bänder II. 244.
— Varietäten II, 44.
— Verknöcherung II, 200.
— Verknöcherungszeiten II, 201.
Brustdrüse, innere IV, 229.

Brustdrüsen III, 456.
Brustdrüse, männliche VI, 59.
Brustfelle III, 71. VI, 351.
Brustkorb II, 44.
— Altersunterschiede II, 46.
— Dimensionen II, 46.
— Geschlechtsunterschiede II, 46.
— Variationen II, 50.
— Verschiedenheiten, individuelle II, 46.
Brustmuskel, großer III, 58.
— kleiner III, 60.
— querer III, 63.
Brustmuskeln III, 58.
Brustnerven V, 339.
— Rr. anteriores V, 377.
— Rr. posteriores V, 345.
Brustschlagader, innere III, 298.
— oberste III, 302.
— seitliche III, 303.
Brustschlüsselbeinmuskel III, 72.
Brustschulterschlagader III, 302.
Brustwarze I, 163. VI, 50.
Brustwirbel II, 29.
Brustzungenbeinmuskel III, 73.
Bucca I, 165.
Buccae IV, 12, 16.
Bündel, Broca sches V, 142.
— Gowerssches V, 65, 260.
— Meynertsches V, 111.
— Monakows V, 64, 281.
— radiäre d. Gehirnrinde V, 174.
— Vicq d'Azyrsches V, 111, 114.
Bürstenbesatz I, 80.
— d. Nierenepithelien IV, 250.
Bütschli, Wabenstruktur des Protoplasmas I, 42, 43.
Bulbus aortae III, 243, 263.
— a. pulmonalis III, 243, 261.
— cornu post. V, 138
— -geflecht V, 439.
— inf., sup. v. jugularis III, 380, 381.
— oculi I, 165.
— — Bestandteile VI, 98.
— — Bewegungsapparat VI, 159.
— — Durchmesser, Form VI, 99.
— olfactorius V, 120.
— — feinerer Bau V, 182.
— pili VI, 67.
— urethrae IV, 330, 331.
— vestibuli IV, 298.
Bulla ethmoidalis II, 70, 73, 119. IV, 178.
Burdach I, 18.
Burdachscher Strang V, 24, 36, 65.
Burowsche Vene III, 411.
Bursa (ae) anserina III, 160, 165, 166.
— bicipitogastrocnemialis III, 177.
— bicipitoradialis III, 109.
— coccygea III, 204.
— cubitalis interossea III, 115.
— glutaeofemorales III, 147.
— iliaca subtendinea III, 144.
— iliopectinea II, 284. III, 143.
— infrapatellaris subcutanea II, 296. III, 159.
— — profunda II, 296. III, 159.
— intermetacarpophalangeae III, 139.
— intermetatarsophalangeae III, 203.
— intratendinea olecrani III, 115.
— ischiadica m. glutaei maximi III, 147.
— mucosae, allgemeines III, 7.
— mucosae subcutaneae VI, 20.
— — — Aufzählung VI, 21.
— multiloculares III, 7.
— musculi bicipitis femoris sup., inf. III, 169.
— — — — sup. III, 165.
— — coracobrachialis II, 257. III, 110.
— — extensoris carpi radialis brevis III, 122.
— — flexoris carpi radialis III, 116.
— — — — ulnaris III, 119.
— — gastrocnemii lat., medial. II, 296. III, 177.
— — infraspinati II, 257. III, 102.
— — latissimi dorsi III, 105.
— — lumbricalium pedis III, 191.
— — obturatoris int. III, 151.
— — pectinei III, 160.
— — piriformis III, 148.
— — poplitei II, 296. III, 180.
— — recti femoris III, 155.
— — sartorii propria III, 155, 160, 165.
— — semimembranosi II, 296.
— — sternohyoidei III, 73.
— — subscapularis II, 257. III, 105.
— — tensoris veli palatini IV. 74.
— — teretis majoris III, 105.
— — thyreohyoidei III, 74. IV, 191.
— omentalis IV, 361, 364.
— ovarica IV, 274, 290.
Bursa (ae) pharyngea IV, 84.
— praepatellaris subcutanea II, 296. III, 159.
— — subfascialis II, 296, III, 159.
— — subtendinea II, 296, III, 159.
— simplices III, 7.
— sinus tarsi II, 308.
— subacromialis II, 257. III, 101.
— subcoracoidea II, 257. III, 106.
— subcutanea (ae) digitorum dorsales III, 136.
— — epicondyli (humeri) lat., medialis III, 115.
— — malleoli lat., medial. III, 203.
— — metacarpophalangeae dorsales III, 136.
— — olecrani III, 112.
— — praementalis III, 204.
— — prominentiae laryngeae III, 204.
— — sacralis III, 204.
— — tuberositatis tibiae II, 296. III, 160.
— subdeltoidea II, 257. III, 101.
— subtendinea m. tibialis ant. III, 170.
— — m. tibialis post. III, 180.
— — olecrani III, 115.
— suprapatellaris II, 295. III, 159.
— tendinis calcanei III, 177.
— trochanterica m. glutaei maximi III, 147.
— — — — medii ant., post. III, 148.
— — — — minimi III, 148.
— — subcutanea III, 156.
Busen I, 160. VI, 50.

C.

Caecum cupulare VI, 208.
— vestibulare VI, 208.
Cajal, Neurofibrillen I, 130.
Cajalsche Zellen d. Großhirnrinde V, 176.
Calamus scriptorius V, 81.
Calcaneus II, 171.
Calcar I, 17.
Calcar avis V, 125, 138.
Calcarinatypus V, 178.
Caldani I, 23.
Calkins, Phylogenie d. Kerns I, 48.
Calorische Naht II, 121.
— -scher Schaltknochen II, 121.
Calvaria II, 111.
Calx I, 170. II, 171.
Calyces renales majores, minores IV, 254.

Calyculi gustatorii VI, 93.
Calyculus ophthalmicus VI, 98.
Cambiumschicht d. Periostes II, 15.
Camera oculi ant. VI, 147.
— — post. VI, 137.
Camper I, 12, 13.
— Chiasma tendinum III, 116.
— Gesichtslinie II, 128.
Canaliculus (i) caroticotympanici II, 79.
— chordae tympani II, 80.
— cochleae II, 79. VI, 204.
— — feinerer Bau VI, 228.
— dentales IV, 31.
— mastoideus II, 78, 80, 81.
— ossium I, 94.
— sphenoidales II, 68.
— tympanicus II, 79, 80.
Canalis (es) adductorius III, 116.
— alveolares II, 94, 97.
— basipharyngeus II, 68.
— caroticus II, 78, 79.
— carpeus ulnaris III, 314. V, 368.
— carpi III, 139.
— centralis V, 34, 37.
— cervicis uteri IV, 286.
— condyloideus II, 59.
— craniopharyngeus II, 68.
— facialis (Fallopii) II, 79. VI, 197.
— femoralis III, 197.
— hyaloideus VI, 142.
— hypoglossi II, 59.
— incisivus d. Oberkiefers II, 97.
— — d. Unterkiefers II, 103.
— infraorbitalis II, 92.
— inguinalis III, 43, 54.
— longitudinalis modioli VI, 204.
— mandibulae II, 100, 103.
— musculoperonaeus (Hyrtl) III, 183, 371.
— musculotubarius II, 79, 80.
— nasolacrimalis II, 94, 113.
— neurentericus I, 155. IV, 376. V, 166.
— Nucki IV, 321.
— nutricius II, 21.
— obturatorius II, 279.
— palatini II, 98.
— pharyngeus II, 68.
— pterygoideus (Vidii) II, 64, 68.
— pterygopalatinus II, 68, 93, 98.
— pylori IV, 91.
— radicis dentis IV, 18.
— sacralis II, 33, 34.
— Schlemmi, Lauthi VI, 106.
— semicirculares ossei VI, 200.
Canalis (es) semicircularis lat., post., sup. VI, 200, 201.
— — sup. II, 77.
— spiralis V, 372.
— — cochleae VI, 201.
— — modioli VI, 204.
— tibialis ant. III, 367.
— umbilicalis III, 49.
— urogenitalis IV, 315.
— vertebralis II, 27.
— zygomaticus II, 100.
Canani I, 19.
Canini IV, 22.
Capillaren III, 206, 228.
Capilli VI, 64.
Capitatum II, 145.
Capitulum costae II, 38.
— fibulae II, 168.
— humeri II, 141.
— mallei VI, 191.
— mandibulae II, 103.
— ossium metacarpalium II, 146.
— — metatarsalium II, 172.
— radii II, 141.
— stapedis VI, 192.
— ulnae II, 145.
Capsula (ae) adiposa mammae VI, 50.
— — renis IV, 241.
— articularis II, 221.
— — cricoarytaenoidea IV, 193.
— — cricothyreoidea IV, 192.
— — procc. articularium II, 229.
— fibrosa (Glissoni) IV, 128.
— gl. thyreoideae IV, 226.
— glomeruli IV, 246.
— interna V, 140, 148.
— lentis VI, 137.
— der Lymphdrüsen III, 431.
— nuclei dentati V, 91.
Caput I, 163.
— coli IV, 145.
— columnae post. V, 35.
— corporis striati V, 137.
— epididymidis IV, 301.
— femoris II, 162.
— humeri II, 138.
— Medusae III, 412.
— nuclei caudati V, 140.
— pancreatis IV, 139.
— tali II, 171.
Carabelli, Tuberculum anomale IV, 26, 27.
Cardia IV, 91.
Carina epiglottica IV, 188.
— urethralis (vaginae) IV, 289.
Carotidenhöcker v. Chassaignac III, 271.
Carotisdrüse III, 271.
Carotis, Entstehung III, 462.
Carpale 1, II usw. II, 145.
Carpus I, 167. II, 145.
— accessorische Elemente II, 151.
— os centrale II, 146.
— Varietäten II, 146.
Cartilago (ines) alaris major IV, 175.
— — minores IV, 176.
— articularis II, 220.
— arytaenoidea IV, 187.
— auriculae VI, 174.
— basales IV, 176.
— corniculata (Santorini) IV, 188.
— costalis II, 38, 40.
— cricoidea IV, 186.
— cuneiformis (Wrisbergi) IV, 188.
— epiglottica IV, 188.
— interarytaenoidea IV, 191.
— laryngis IV, 186.
— meatus acustici VI, 174.
— nasi IV, 174.
— — latt. IV, 175.
— septi nasi IV, 175.
— sesamoideae (laryngis) IV, 191.
— — nasi IV, 176.
— thyreoidea IV, 187.
— tracheales IV, 208, 209.
— triticea IV, 191.
— tubae auditivae VI, 186.
— vomeronasalis IV, 176, 181.
Caruncula (ae) hymenales IV, 298.
— lacrimalis VI, 149, 153.
— sublingualis IV, 17, 54.
Carus, Modulus I, 150.
— natürliches Grundmaß des Körpers I, 150.
Casserius I, 17.
Cauda corporis striati V, 137.
— epididymidis IV, 301.
— equina V, 22.
— helicis VI, 172, 175, 176.
— nuclei caudati V, 140.
— pancreatis IV, 140.
Caulerpa, Regenerationsfähigkeit I, 65.
Cavernae corporum cavernosorum IV, 333.
Cavitas glenoidalis scapulae II, 137.
Cavum abdominis IV, 348.
— pectoris III, 65.
— articulare II, 223.
— conchae VI, 173.
— cranii II, 124.

Cavum dentis IV, 18.
— Douglasi IV, 369, 374.
— epidurale V, 28.
— intercapsulare IV, 249.
— laryngis IV, 202.
— — inf. IV, 204.
— — intermedium IV, 202.
— mediastinale IV, 356.
— — ant., post. IV, 357.
— medullare II, 17.
— nasi II, 113. IV, 177.
— oris I, 165. IV, 16, 17.
— pectoris IV, 210, 348.
— peritonaei IV, 348, 357.
— pharyngis IV, 16, 77, 84.
— pharyngolaryngeum IV, 78, 84.
— pharyngonasale IV, 78, 84.
— pleurae IV, 348.
— semilunare V, 292.
— septi pellucidi V, 127.
— subarachnoidale V, 29.
— subdurale V, 28.
— symphyseos II, 279.
— thoracis II, 44, 45. IV, 210.
— tympani VI, 188.
— uteri IV, 286.
— vaginale scroti IV, 319.
Cellula (ae) I, 29, 41.
— axiramificatae V, 54.
— ethmoidales II, 69, 70.
— — Entwicklung II, 72.
— funiculares V, 52.
— limitantes V, 54.
— mastoideae II, 82. VI, 190.
— orbitariae (Halleri) II, 97.
— pneumaticae tubariae VI, 186.
— postrolandicae V, 54.
— radiculares V, 49.
— radiculares antt., postt. V, 49.
— rolandicae V, 54.
— tympanicae VI, 188
Celsus I, 13.
Centrale carpi II, 146, 152.
— tarsi II, 168, 172.
Centre median (Luys) V, 108.
Centriolum I, 49.
Centrum medullare nuclei dentati V, 91.
— perineale beim Manne IV, 338.
— — beim Weibe IV, 341.
— tendineum III, 66.
Cerebellum V, 82.
Cerebrum abdominale V, 442.
Cerumen VI, 46, 181.
Cervikalkanal IV, 286.
Cervikalknoten V, 449.
Cervikalsegment I, Bau V, 194.
Cervix I, 164.
— columnae post. V, 35.
— uteri IV, 283.
— — Epithel IV, 286.
Chamaecephal II, 132.
Charcot-Leydensche Kristalle I, 113.
Chassaignac, Tubercule de II, 28.
Chassaignacscher Carotidenhöcker III, 271.
Chemotropismus I, 51.
Chemozentrum I, 49.
Chiasma opticum V, 104.
— — Faserverlauf VI, 135.
— tendinum (Camperi) III, 116.
Choana II, 92, 113.
Choanenbogen IV, 181.
Cholesterinkristalle IV, 136.
Chondriokonten I, 80.
Chondrin I, 91.
Chondrocranium II, 196, 201.
Chondroitinschwefelsäure I, 91.
Chondromeren II, 196.
— des Schädels II, 210.
Chondromucoid I, 91.
Chopartsches Gelenk II, 308, 311.
Chorda (ae) dorsalis I, 154. II, 196, 201.
— -Epithel I, 81.
— obliqua II, 259.
— oesophageae IV, 89. V, 328.
— tendineae III, 239, 240.
— tympani II, 80. V, 311, 316.
Chordocranium II, 201.
Chorioidalspalte VI, 237.
Chorioidea VI, 107.
— Nerven VI, 111.
— Schichten VI, 108.
Chromatin, Begriff I, 45.
— Verhalten gegen Farbstoffe I, 45, 46.
Chromatolyse I, 65.
Chromokrateren I. 106.
Chromosomen, Gestalt I, 57.
— Zahl I, 57.
Chromsilber-Imprägnation V, 19.
Chylus I, 111, III, 435.
Chylusgefäße III, 210, 419.
— des Darms III, 446.
Chylusraum, zentraler IV, 108.
Chymus IV, 91, 107.
Cilia VI, 64, 150.
Ciliargefäßsystem VI, 145.
Ciliarkörper VI, 112.
Cingulum V, 129, 141.
— extremitatis inf. II, 153.
Cingulum extremitatis superioris II, 136.
Circellus canalis hypoglossi III, 386.
Circulus arteriosus iridis major VI, 146.
— — oris III, 277.
— — (Willisi) III, 294.
— sanguinis major III, 210.
— — minor III, 209.
— — totus III, 209.
— d. Tastrosetten VI, 18.
— vasculosus n. optici (Halleri) VI, 145.
Circumferentia articularis radii II, 141.
— — ulnae II, 145.
Cisterna (ae) ambiens V, 155.
— cerebello-medullaris V, 155.
— chiasmatis V, 155.
— chyli III, 437.
— corporis callosi V, 155.
— fossae lat. cerebri (Sylvii) V, 155.
— interpeduncularis V, 155.
— laminae terminalis V, 155.
— perilymphatica vestibuli VI, 213.
— pontis latt., media V, 155.
— subarachnoidales V, 155.
— venae magnae cerebri V, 155.
Civinini II, 69.
Clarkesche Säule V, 35, 61.
Clasmatocyten I, 87.
Claudiussche Zellen VI, 223.
Claustrum V, 140.
— feinerer Bau V, 190.
Clava V, 77.
Clavicula II, 137.
— Entwicklung II, 138.
Cleithrum II, 138.
Clitoris IV, 294.
— Nerven IV, 297.
Clivus II, 59, 63.
Cloqueti, Septum femorale III, 52, 197.
Cloquetsche Drüse III, 197.
Clunes I, 169.
Cochlea VI, 201.
Coelom, primäres I, 152.
— sekundäres I, 155.
Cohnheimsche Felder I, 119.
Collagen I, 91.
Collesi Lig. inguinale reflexum III, 43.
Colliculus IV, 188.
— facialis V, 81.
— inf., sup. V, 96.

Colliculus seminalis IV, 325.
Collum I, 163, 164.
— anatomicum (humeri) II, 138.
— chirurgicum (humeri) II, 138.
— costae II, 38.
— dentis IV, 18.
— femoris II, 165.
— folliculi pili VI, 68.
— glandis penis IV, 328.
— mallei VI, 191.
— mandibulae II, 103.
— radii II, 142.
— scapulae II, 137.
— tali II, 171.
— tubuli renalis IV, 245.
— vesicae felleae IV, 126.
Colon ascendens IV, 149.
— descendens IV, 150.
— pelvinum IV, 150
— -schenkel des Colon sigmoideum IV, 150, Fig. 197.
— sigmoideum IV, 150.
— sigmoideum, Varietäten IV, 153.
— transversum IV, 149.
Colostrum gravidarum VI, 54.
— puerperarum VI, 54.
Columbus I, 17, 19.
Columna (ae) ant., lat, post. V, 35.
— fornicis V, 142.
— griseae V, 35.
— rectales (Morgagnii) IV, 160.
— renales (Bertini) IV, 244.
— rugarum ant., post. IV, 289.
— vertebralis II, 24.
Comedo VI, 50.
Commissura ant. alba, ant. grisea V, 34.
— ant. alba V, 60.
— ant. (cerebri) V, 146.
— habenularum V, 112.
— hippocampi V, 144.
— labiorum IV, 12.
— — ant., post. IV, 294.
— maxima (cerebri) V, 144.
— palpebrarum VI, 148.
— post. (medullae spin.) V, 60.
— post. (cerebri) V, 112.
Compacta des Knochens, spezif. Gewicht II, 6.
Concha (ae) auriculae VI, 173.
— bullosa II, 73.
— nasales IV, 178.
— — vergl. Anat. II, 71.
— nasalis inf. II, 71.
— — media, sup., suprema II, 70.
— nasalis suprema (Santorini) IV, 178.
Concha (ae) Santorini II, 70.
— sphenoidalis II, 63, 64.
— — Entstehung II, 204.
Condyli femoris II, 165.
Condylus occipitalis II, 59.
— tertius d. Occipitale II, 61.
— tibiae lat., medialis II, 166.
Confluens sinuum III, 390.
Conjoined tendon III, 54.
Conjugata II, 161.
Conjugatio mutua, simplex V, 17, 18.
Conjunctiva bulbi VI, 154.
Constrictores pharyngis IV, 79.
Contrecoup II, 194.
Conus arteriosus (ventriculi dextri) III, 244.
— — ventriculi sinistri III, 249.
— elasticus IV, 192.
— hyaloideus VI, 143.
— medullaris V, 20.
Cooperi, Fascia cremasterica III, 57. IV, 321.
— Lig. pubicum II, 279. III, 54, 197.
Coopers Streifen II, 263.
Cor III, 234.
Corium VI, 12.
Cornea VI, 100.
Cornu (ua) V, 35.
— Ammonis V, 139.
— ant. d. Seitenventrikels V, 137.
— coccygea II, 37.
— inf. d. Seitenventrikels V, 138.
— majus, minus d. Zungenbeins II, 104.
— post. d. Seitenventrikels V, 138.
— sacrale II, 33.
— (thyreoidea) inff., supp. IV. 187.
Corona ciliaris VI, 112.
— dentis IV, 18.
— glandis penis IV, 328.
— mortis III, 197.
— radiata V, 148.
Corpuscula bulboidea (Krausii) VI, 33.
— lactis VI, 54.
— lamellosa VI, 35.
— nervorum articularia VI, 37.
— — genitalia VI, 33.
— sanguinis I, 104.
— tactus (Meißneri) VI, 32.
Corpusculum renale IV, 249.
— renis (Malpighii) IV, 246.
Corpus (ora) adiposum buccae III, 100. VI, 20.
Corpus (ora) adiposum orbitae VI, 164.
— albicans IV, 278.
— amylacea V, 192.
— calcanei II, 171.
— callosum V, 137, 144.
— cavernosa clitoridis IV, 294.
— — penis IV, 328, 332.
— cavernosum urethrae IV, 328, 331.
— ciliare VI, 112.
— clitoridis IV, 294.
— costae II, 38.
— epididymidis IV, 301.
— femoris II, 162, 165.
— fibulae II, 168.
— fornicis V, 143.
— geniculatum, Bau V, 192, 193.
— — lat., mediale V, 111.
— glandulae bulbourethralis IV, 327.
— — prostatae IV. 326.
— — sudoriferae VI, 44.
— Highmori IV, 302
— humeri II, 141.
— incudis VI, 191.
— linguae IV, 59.
— luteum IV, 278.
— — spurium, verum IV, 278.
— Luysi, feinerer Bau V, 193.
— mamillaria V, 99.
— — feinerer Bau V, 191.
— mammae VI, 50.
— mandibulae II, 100.
— medullare (hemisphaerii cerebelli) V, 86.
— — vermis V, 89.
— nigra IV, 278.
— d. Oberkieferbeins II, 92.
— ossis hyoidei II, 104.
— — ilium II, 154.
— — ischii II, 157.
— — pubis II, 157.
— — sphenoidalis II, 62.
— ossium metacarpalium II, 146.
— — metatarsalium II, 172.
— pancreatis IV, 139.
— papillare d. Haut VI, 6, 12.
— patellare (Tschisch) V, 108.
— penis IV, 328.
— phalangis II, 149.
— pineale V. 107, 112.
— — feinerer Bau V, 192.
— radii II, 142.
— restiforme V, 77, 86, 90, 201.
— rubrum IV, 278.
— spongiosum urethrae des Weibes IV, 299.

Corpus (ora) sterni II, 43.
— striatum V, 137.
— tali II, 171.
— tibiae II, 167.
— trapezoideum V, 215
— ulnae II, 145.
— unguis VI, 60.
— uteri IV, 283.
— ventriculi IV, 91.
— vertebrae II, 24.
— vesicae IV, 260.
— — felleae IV, 126.
— vesiculae seminalis IV, 314.
— vitreum VI, 140.
Cortii, Membrana tectoria VI, 226.
Cortisches Organ VI, 208, 220.
— — Nervenendigungen VI, 225.
— — Verschiedenheiten, individuelle, VI, 225.
Costae II, 37.
— fluctuantes, spuriae, verae, II, 38.
Coste I, 27
Cotugno I, 23.
Cotugno-Böttcherscher Sack VI, 214.
Cowper I, 21.
Cowpersche Drüse IV, 327
Coxa I, 164, 169.
Craniometrie II, 126.
Cranium I, 165.
— cerebrale II, 56.
— viscerale II, 56.
Cremor lactis VI, 54.
Crena ani I, 164.
Crista (ae) ant. fibulae II, 168.
— — tibiae II, 167.
— arcuata IV, 188.
— buccinatoria II, 103.
— capituli costae II, 38.
— colli costae II, 39.
— conchalis II, 93, 94, 98.
— cutis VI, 5.
— ethmoidalis II, 94, 99.
— fenestrae cochleae VI, 204
— frontalis II, 87.
— galli II, 69.
— iliaca I, 164. II. 154.
— infratemporalis II, 67
— infrazygomatica II, 92, 94.
— interossea fibulae II, 168.
— — radii II, 142.
— — tibiae II, 167.
— — ulnae II, 145.
— intertrochanterica II, 165.
— lacrimalis ant. II, 94.
— — post. II, 91
Crista (ae) lateralis fibulae II, 168.
— marginalis II, 120.
— matricis unguis VI. 61.
— medialis fibulae II. 168
— mediana IV, 187.
— m. supinatoris II, 145
— nasalis II, 97, 98.
— obturatoria ant., post. II, 158.
— occipitalis ext. II, 59
— — int. II, 60.
— orbitalis alae magnae II, 67.
— palatinae II, 120.
— petrosa II, 79, 81.
— sacralis articularis, lat., media II, 33.
— sphenoidalis II, 64.
— stapedis VI, 192.
— supraventricularis III, 244.
— terminalis III, 243.
— transversa II, 78. VI. 197.
— tuberculi majoris II, 138.
— — minoris, II, 138.
— urethralis IV, 266.
— beim Manne IV, 325.
— — beim Weibe IV, 299.
— vestibuli VI, 199.
Crus (Crura) I, 170.
— ampullare VI, 200.
— ant., post. stapedis VI, 192.
— anthelicis VI, 172
— ascendens d. Henleschen Schleife IV, 245.
— breve incudis VI, 192.
— clitoridis IV, 294.
— commune VI, 201.
— curvilineum stapedis VI, 193.
— descendens d. Henleschen Schleife IV, 245.
— fornicis V, 143.
— helicis VI, 172.
— longum incudis VI, 192.
— penis IV, 332.
— rectilineum stapedis VI, 192.
— simplex VI, 201.
— stapedis VI, 192.
— inf., sup. d. Lig. cruciatum atlantis III, 243.
Cubitus I, 166.
Culmen V, 86.
Cumulus oophorus IV, 277.
Cuneus V, 128.
Cunnus IV, 293.
Cupula ampullaris VI, 212.
— cochleae VI 201.
— pleurae IV, 352.
Curvatura ventriculi major, minor IV, 91.
Cuspides d. Atrioventrikularklappen III, 239.
Cuticula dentis IV, 19, 33.
— pili VI, 67.
— vaginae pili VI, 68.
Cutis VI, 2.
— -leisten, Richtung VI, 18.
Cuvier I, 15. 25.
Cuviersche Gang III, 463.
Cyanmolekül I, 56.
Cymba conchae VI, 173.
Cytoblastema I, 55.
Cytologie I, 31.
Cytoplasma I, 42.
Cytotropismus I, 51.

D.

Dach des IV. Ventrikels V, 78.
— -kern V, 91.
— d. Paukenhöhle VI, 188.
Dakryon II, 128.
Damm I, 164. VI, 294, 337.
— Entstehung IV, 383
— Muskulatur IV, 337.
— — Nerven IV, 343.
— -nerv V, 408.
— -schlagader III, 354.
Darm-atmung IV, 171.
— -bauch IV, 103, 149
— -bein II, 154.
Darmbeinkamm I, 164.
Darmbeinmuskel III, 143.
Darmbeinschaufel II, 154
Darmbeinstachel II, 154.
Darm, bleibender I, 154.
— -drüsenblatt I, 154.
— -länge IV, 161.
— -lymphe III, 435.
— -saft IV, 115, 160.
— -schleife IV, 387.
— -schleife, fetale Lageveränderungen IV, 388.
— -schlingen, Verteilung IV, 371.
— -zotten IV, 108.
Darwin I, 22, 27.
Darwinsches Spitzohr VI, 173.
— Theorie I, 27, 37.
Daumen I, 168.
Daumenabzieher, kurzer III, 127.
— langer III, 124.
Daumenanzieher III, 128.
Daumenballen I, 168.
Daumenbeuger, kurzer III, 128.
— langer III, 120.
Daumen, dreigliedriger II, 150.
Daumengegensteller III, 127.
Daumenstrecker, kurzer III, 124.
— langer III, 124.

Decidua basalis, capsularis, serotina, vera IV, 287.
Deckel V, 122
Deckhaut II, 243.
Deckknochen d. Neurocraniums II, 83.
— d. Splanchnocraniums II, 92.
Decklappen d. Insel V, 121.
Deckzellen der Geschmacksknospen VI, 93.
Declive V, 86.
Decussationes V, 18.
Decussatio brachii conjunctivi V, 219.
— lemniscorum V, 198.
— nervorum trochlearium V, 219.
— pyramidum V, 73.
Deetjen, Thrombocyten I, 109.
Degeneration, ab-, aufsteigende V, 57.
— asbestartige des Knorpels I, 92.
— primäre, sekundäre V, 236.
Deitersscher Kern V, 211.
— Zellen I, 141. V, 45. VI, 221.
Deiters, Tegmentum vasculosum VI, 216.
Dekhuyzen, Chromokrateren I, 106.
— Thrombocyten I, 109.
Delle der Erythrocyten I, 104.
Deltamuskel III, 101.
Demours I, 23.
Dendriten d. Nervenzellen I, 127, 134.
— Fibrillen I, 134.
— Perifibrillärsubstanz I, 134.
— Varicositäten I, 135.
Denken, höheres, stigmatisches VI, 2.
Dens epistrophei II, 29.
— sapientiae IV, 25
— serotinus IV, 25.
Dentes IV, 18.
— decidui IV, 18, 27.
— multicuspidati IV, 25.
— permanentes IV, 18, 20.
Dentin I, 96. IV, 19, 31.
— -fortsätze IV, 34.
— -keim IV, 37.
— Konturlinien IV, 31.
— -kuppen IV, 38.
— -röhrchen I, 96.
— -zähne IV, 48.
— -zellen IV, 34.
Dentitionen IV, 49.
— Theorien IV, 48.
Dentitio senilis IV, 48.
Depigmentierung d. Haut VI, 10.
Dermatomeren V, 415, 418.
Descemet I, 23.
Descemetsche Haut VI, 103.
Descensus ovariorum IV, 386.
— testiculorum IV, 319, 386.
Desmocranium II, 201.
Deszendenz-Theorie I, 29.
Deutoplasma IV, 276.
Diabetes IV, 144.
Diameter obliqua II, 162, Fig. 221.
— recta II, 161.
— transversa II, 162, Fig. 221.
Diapedesis III, 234. IV, 67.
Diaphragma III, 64.
— lacrimale VI, 164.
— pelvis IV, 342.
— Pforten IV, 90.
— sellae V, 103, 153.
— urogenitale IV, 346.
Diaphyse II, 11, 17.
Diarthrosen II, 219, 220.
— Einteilung, Entstehung, Formen II, 224.
Diastema IV, 29.
Diaster I, 60.
Dickdarm, Einteilung IV, 145.
— Gefäße IV, 155.
— -kapsel IV, 367.
— -klappe IV, 146.
— Nerven IV, 155.
— -saft IV, 161.
— Schichten IV, 153.
Dicke der Haut VI, 4.
Diencephalon V, 99, 112.
Digitationes hippocampi V, 139.
Digiti manus I, 168.
— ossei II, 145.
— pedis I, 170.
Dilatatorschicht d. Iris VI, 116.
Diogenes I, 9.
Diploë II, 21.
Diplosomen I, 50.
Disci articulares II, 223.
Discus articularis d. Art. acromioclavicularis II, 254.
— — d. Art. radioulnaris dist. II, 259.
— — d. Art. sternoclavicularis II, 253.
— — d. Kiefergelenkes II, 250.
Disdiaklasten I, 122.
Dissociationstheorie I, 56.
Diverticula ampullae ductus deferentis IV, 313.
Diverticulum ilei verum Meckeli IV, 107, 377.
— Nucki IV, 321.
Diverticulum Vateri IV, 104.
Döllinger I, 27.
Dogiel, Ganglia ventricularia V, 435.
Dohrn, Entwicklung der Extremitäten III, 16
Dolichocephalie II, 132.
Donaggio, Netz der Neurofibrillen I, 131.
Dondersche Magengrübchen IV, 99.
Doppelherz III, 207.
Doppelkinn I, 165.
Doppellippe IV, 15.
Dorn d. Leiste d. Ohres VI, 175.
Dornfortsatz d. Wirbel II, 17.
Dornmuskel III, 33.
Dornspitzenband II, 229.
Dorsalaponeurose der Finger III, 123, 135.
— der Nase III, 85.
— der Zehen III, 173, 192.
Dorsum I, 164.
— linguae IV, 59.
— manus I, 167.
— nasi I, 165. IV, 173.
— pedis I, 170.
— penis IV, 328.
— sellae II, 62.
Dotter IV, 275.
Dottersackentoblast I, 63.
Dottersackkreislauf III, 211, 463.
Dottersackvenen III, 466.
Douglas I, 21.
Douglasi, Cavum IV, 369.
— Linea semicircularis III, 44, 50.
— Plicae rectouterinae IV, 285.
Douglasscher Raum IV, 374.
Drehwirbel II, 24.
Dreieckmuskel d. Mundes III, 88.
Drillingshaare VI, 79.
Drillingsmuskel d. Wade III, 177.
Drosselader, äußere III, 393.
Drosseladergeflecht III, 455.
Drosselgrube I, 164.
Drosselvene, innere III, 380.
Druckfestigkeit II, 191.
Drucklinien II, 184.
Drüner, Stemmfasern I, 59.
Drüsen, allgemeines, Einteilung IV, 3.
— alveoläre IV, 4, 5.
— alveolotubuläre IV, 4, 5.
— Ausführungsgang IV, 3.
— Basalmembran IV, 6.
— -bauch IV, 149.
— Brunnersche IV, 114.
— Cowpersche IV, 327.

Drüsen, einzellige IV, 3.
— Endkammer IV, 6.
— epitheliale IV, 3.
— -formen IV, 4, 5,
— gemischte IV, 53.
— Glashäutchen IV, 6.
— -grund IV, 6.
— Grundhäutchen IV, 6.
— -hals IV, 6.
— -haufen Peyersche IV, 115.
— -körper IV, 6.
— d. Haut VI, 44.
— Läppchen IV, 6.
— Lieberkühnsche IV, 115.
— Lobi, Lobuli IV, 6
— -lumen IV, 6.
— Montgomerysche VI, 52.
— -mündung IV, 6.
— Parenchym IV, 6.
— Schaltstück IV, 6.
— Sekretkanälchen IV, 9
— seröse IV, 53.
— der Zunge IV, 64.
— Stroma IV, 6.
— tubuläre IV, 4, 5.
— Tunica albuginea IV, 6.
— — fibrosa IV, 6.
— aus Zellkomplexen IV, 3.
Dubois I, 17.
Ductulus (i) aberrans Halleri IV, 312.
— — sup. IV, 311.
— aberrantes, Entstehung IV, 383.
— — testis IV, 311.
— alveolares IV, 219, 221.
— efferentes testis IV, 310.
— excretorii(glandulae lacrimalis) VI, 157.
— transversi d. Nebeneierstockes IV, 280.
Ductus aëriferus IV, 178.
— arteriosus (Botalli) III, 261, 462.
— biliferi IV, 134.
— choledochus IV, 125.
— cochlearis VI, 203, 208.
— — feinerer Bau VI, 214.
— — regionale Versch. VI, 226.
— — vergl. Anat. VI, 227.
— Cuvieri III, 463.
— cysticus IV, 126.
— deferens IV, 312.
— ejaculatorius IV, 313, 314, 325.
— — feinerer Bau IV, 316.
— endolymphaticus II, 78. VI, 205, 214.
— epididymidis IV, 311.
Ductus epoophori longitudinalis (Gartneri) IV, 280.
— excretorius gl. bulbourethralis IV, 327.
— — vesiculae seminalis IV, 314.
— hepaticus IV, 126.
— hepatocystici IV, 126.
— incisivi (Stensoni) IV, 72, 176.
— incisivus IV, 181.
— interlobulares IV, 131, 134.
— lacrimales VI, 149, 157.
— lactiferi VI, 50.
— lingualis IV, 60.
— lymphaticus dexter III, 436, 438.
— nasolacrimalis IV. 181. VI, 158, 159.
— nasopalatinus IV, 181. VI, 235.
— nasopharyngeus VI, 235.
— pancreaticus accessorius (Santorini) IV, 140.
— — (Wirsungi) IV, 140.
— papillaris IV, 245.
— paraurethrales IV, 300.
— parotideus (Stenonis) IV, 53.
— parotideus III, 86.
— perilymphatici VI, 214.
— prostatici IV, 326.
— reuniens VI, 208.
— semicirculares VI, 205.
— semicircularis lat, post., sup. VI, 206.
— Stensonianus IV, 182.
— sublinguales, major, minores IV, 54.
— submaxillaris (Whartoni) IV, 54.
— sudoriferus VI, 44, 45.
— thoracicus III, 436, 437.
— thyreoglossus IV, 63.
— utriculosaccularis VI, 205.
— venosus (Arantii) III, 467. IV, 121.
— vitellointestinalis IV, 378.
Dünndarm IV, 103.
— Einteilung IV, 104.
— Gefäße IV, 116.
— -kapsel IV, 369.
— Lymphgefäße IV, 119.
— Nerven IV, 119.
— Schichten IV, 108.
Dürer, Albrecht I, 151.
Dumortier I, 31.
Duodenum IV, 104.
Dura mater encephali V, 151.
— — feinerer Bau V, 153.
— — Fortsätze V, 152.
— — Gefäße V, 154.
— — Nerven V, 154.
Dura mater spinalis V, 27.
— — Verbindungen V, 151.
Durasack, Verbindungen V, 28.
Duverneysche Drüse IV, 299.

E.

Ebenen des Körpers I, 174.
Ebur IV, 31.
Eckenbärtchen VI, 174.
Eckendorn II, 67.
Ecke d. Ohres VI, 172.
Eckzähne IV, 22.
Eckzahnmuskel III, 88.
Edinger, Tractus spinothalamicus V, 65.
Ehrenritter I, 23.
Ehrlich, Granula I, 44.
— Mastzellen I, 85.
— Methylenblaufärbung V, 19.
Eichel d. Kitzlers IV, 294.
— d. Penis IV, 328.
Eier IV, 274.
— Zahl IV, 274.
Eierstock IV, 273.
— -arkade III, 345, 351.
— -band IV, 274.
— Entwicklung IV, 382.
— -franse IV, 282.
— Gefäße IV, 279.
— Gewicht IV, 274.
— Größe IV, 274.
— Nerven IV, 279.
— -schlagader III, 345.
Eifollikel IV, 274.
Eigenempfindungen VI, 2.
Eihäute IV, 377.
Eileiter IV, 281.
— Entstehung IV, 382.
— Schichten IV, 282.
Einatmung IV, 173.
Eingeweide IV, 1.
Eingeweidegeflecht III, 446. V, 442.
Eingeweidelehre, Einteilung IV. 1.
Eingeweideraum d. Halses III, 79.
Eingeweideschlagader III, 336.
Eingeweidestamm III, 446.
Einkerbungen, Schmidt-Lantermansche I, 139.
Einknickung d. Kreuzbeins II, 33.
Eintritt der Nerven in d. Muskeln V, 424.
Einwärtsdreher, runder III, 115.
— viereckiger III, 121.
Einzapfung II, 220.
Eisenblut I, 107.
Eisler, Grundhaut d. Schneckenwand VI, 227.
— Linea semicircularis III, 50.

Eisler, M. levator glandulae thyreoideae III, 74.
— M. sternalis III, 59.
— Plexus brachialis V, 355.
— Plexus lumbosacralis V, 381.
Eiterung I, 109.
Eiweißdrüsen d. Zunge IV, 64.
Ektoblast I, 153.
Ektoderm I, 70.
Elastin I, 90.
Elastizität, Definition II, 190.
— d. Skeletmaterialien II, 190.
Elastizitätsgrenze II, 190.
Elastizitätsmodul II, 191.
Elëidin VI, 11.
Elementareinheit I, 41.
Elementarorganismen, kernlose I, 48.
Elemente, accessorische d. Carpus II, 151.
Elfenbein IV, 19, 31.
Elle II, 142
— Verknöcherungszeiten II, 213.
Ellenbogen I, 166.
Ellenbogengelenk II, 260.
Ellenbogengelenknetz III, 322.
Ellenbogengrube I, 166.
Ellenschlagader III, 313.
Ellenzange II, 263.
Ellipsis d. Tastrosetten VI, 18.
Ellipsoidgelenk II, 225.
Email IV, 19, 32.
Embolus IV, 48.
Eminentia arcuata II, 77. VI, 201.
— carpi radialis II, 146.
— — ulnaris II, 146.
— collateralis V, 138.
— collateralis (Meckeli) V, 125.
— conchae VI, 173.
— cruciata II, 60.
— fossae triangularis VI, 173.
— iliopectinea II, 157.
— intercondyloidea II, 166
— marginalis IV, 187.
— medialis ventr. quarti V, 81.
— pyramidalis II, 80. VI, 189.
— retropubica II, 279
— saccularis V, 103.
— scaphae VI, 173.
Emissarium condyloideum III, 386.
— foraminis laceri III, 386.
— mastoideum III, 386.
— occipitale III, 386.
— parietale III, 386.
— parietale (Santorini) II, 84.
Empedokles I, 9.
Empfindlichkeit, rückläufige V, 338.
Enarthrosis II, 225.
Encaustum IV, 32.
Encephalomeren V, 168.
Encephalon V, 66.
Enchondroma II, 15.
Endäste d. Arterien III, 217.
Endarterien III, 218.
Endbäumchen V, 5.
— d. Kollateralen I, 127.
Endfaden d. Rückenmarkes V, 20.
Endhirn V, 116.
— Arterien V, 163.
— Flächen V, 116.
— Form V, 116.
— -ganglien, feinerer Bau V, 189.
— Kanten V, 116.
— graue Kerne V, 139.
— Lage V, 116.
— Rinde V, 174.
— weiße Substanz V, 141.
— — — feinerer Bau V, 184.
— Verbindungen V, 116.
Endkammer der Drüsen IV, 6.
Endkerne V, 223.
Endknötchen d. Nerven in d. Oberhaut VI, 28.
Endkolben VI, 33.
Endocardium III, 234, 254.
Endolymphe VI, 208.
Endometrium IV, 285.
Endomysium III, 8.
Endoneuralscheiden V, 12.
Endoneurium V, 12.
Endorachis V, 27.
Endosteum II, 1, 17.
Endothelgewebe I, 102.
Endothel d. Iris VI, 115.
Endothelium camerae ant. VI, 103.
Endothelrohr III, 212.
Endplatten motorische III, 11.
Endplexus V, 17.
Endstück d. Ileum IV, 146.
— d. Schwanzes d. Spermiums IV, 309.
Energie spezifische der Sinnesorgane VI, 1.
Engelmannsche Nebenscheibe I, 120.
Entoblast I, 153.
Entoderm I, 154.
Entwicklung d. Gefühlsorgans VI, 234.
— des Gehirns V, 165.
— des Geruchsorgans VI, 234.
— d. Geschlechtapparates IV, 380.
— d. Geschmacksorgans VI, 235.
— d. Haare VI, 80.
— d. Knochens II, 6.
Entwicklung d. Labyrinthes VI, 237.
— organischen Lebens, Tabelle I, 39.
— d. Sehorgans VI, 236.
— d. Sinnesorgane VI, 234.
Entwicklungsgeschichte I, 152.
— vergleichende I, 2.
— —, Entstehung I, 27.
Entwicklungsmechanik I, 31.
Entwicklungsphysiologie I, 31.
Entwicklungsstörungen der Genitalien IV, 385.
Ependym V, 44.
— -faden, zentraler V, 45, 60.
— -faser V, 44.
— -härchen V, 60.
— -keil V, 44.
— -zellen I, 141. V, 44.
Epiblast I, 153.
Epicardium III, 234, 251. IV, 350.
Epicoelom I, 156.
Epicondylus lateralis humeri II, 141.
— — femoris II, 166.
— medialis humeri II, 141.
— — femoris II, 166.
Epidermis VI, 7.
Epidermisschüppchen VI, 12.
Epididymis IV, 300, 301.
— Entstehung IV, 383.
Epigenesis I, 25.
Epiglottis IV, 188.
Epineurium V, 13.
Epiphyse II, 17. V, 112.
— Bau, feinerer V, 192.
— Entwicklung V, 170.
Epiphysenknorpel II, 11, 12.
— Dickenwachstum II, 12.
— Längenwachstum II, 12.
Epiphysen des Zwischenhirns V, 112.
Epiploa IV, 357.
Episternum II, 44.
Epistropheus II, 29.
— Verknöcherungszeiten II, 201.
Epithalamus V, 112.
Epithelgewebe, Definition I, 71.
— allgemeine Eigenschaften I, 71.
— Form der Elemente I, 71.
Epithellymphe I, 76.
Epithelium corneae VI, 101.
— germinale IV, 274.
— lentis VI, 138.
— ovaricum IV, 274.
— seminale IV, 305.
Epithelperlen IV, 73.

Epithelzellen, Differenzierungen I, 78, 79.
— Flimmerzellen I, 73.
— kubische I, 73.
— pigmentierte I, 101.
— Plattenepithelzellen I, 71.
Epithel, respiratorisches IV, 221.
— Schichtung I, 76.
— Übergangs- I, 74.
— Verbindung I, 75.
— Wimperzellen I, 73.
— Zylinder- I, 73.
Epitrichium VI, 12.
Epoophoron IV, 280.
Eponychium VI, 62.
Erasistratos I, 11.
Erbsenbein II, 145.
Erbsenbeingelenk II, 271.
Ergologie I, 3.
Ergrauen d. Haare VI, 71.
Ersatzsäcke d. Zähne IV, 43.
Ersatzzähne IV, 18.
— Entstehung IV, 42.
Ersatzzellen d. Riechepithels VI, 86.
Erythroblasten I, 116.
Erythrocyten I, 104.
— Blutschatten I, 106.
— Form bei Tieren I, 106.
— Geldrollenanordnung I, 105.
— Glockenform I, 106.
— Lebensdauer I, 107.
— Maulbeerform I, 106.
— Membran I, 105, 106.
— Stechapfelform I, 106.
— Stroma I, 106.
— Zahl I, 114.
Eudipleuren I, 148.
Eustachii, Tuba auditiva VI, 186.
— Valvula venae cavae inf. III, 244.
Eustachius I, 17.
Evolution I, 25.
Excavatio papillae n. optici VI, 123.
— rectouterina IV, 369, 374.
— rectovesicalis IV, 369, 374.
— vesicouterina IV, 374.
Exerzierknochen VI, 21.
Exkret IV, 3.
Exoplasmalehre, über d. Entsteh. d. Grundsubstanz I, 81.
Exspiration IV, 173.
Extensor caudae III, 39.
— coccygis III, 39.
Extremität, obere I, 165.
— — Bänder II, 253.
— — Knochenkerne II, 211.
— untere I, 169.
Extremität, untere, Bänder II, 279.
— — Knochenkerne II, 214.
Extremitas acromialis claviculae II, 137.
— inf. d. Körpers I, 169.
— — d. Niere IV, 237.
— — testis IV, 301.
— sternalis claviculae II, 137.
— sup. d. Körpers I, 165.
— — d. Niere IV, 237.
— — testis IV, 301.
— tubaria. uterina ovarii IV, 274.
Extremitäten I, 157.
— Entwicklung I, 157.
— -muskeln III, 100.
— -Muskulatur, Entwicklung III, 16.
— Zahl d. Knochen II, 23.

F.

Fabricius ab Aquapendente I, 17.
Facies I, 165.
— ant., post. d. Niere IV, 237.
— — — d. Hornhaut VI, 100.
— — — prostatae IV, 324.
— ant. lat. humeri II, 141.
— — medial. humeri II, 141.
— — d. Oberkieferbeins II, 92.
— — pyramidis II, 77.
— —, post. iridis VI, 114.
— — — lentis VI, 136.
— — — palpebrarum VI, 148.
— articularis ant., med., post. d. Calcaneus II, 171.
— — ant, post. d. Epistropheus II, 29.
— — acromialis claviculae II, 137.
— — acromii II, 137.
— — arytaenoidea IV, 187.
— — calcanea ant., med., post. II, 171.
— — capituli costae II, 38, 39.
— — — fibulae II, 168.
— — carpea radii II, 142.
— — cricoidea IV, 188.
— — cricoideae IV, 187.
— — cuboidea II, 171.
— — fibularis II, 167.
— — inf. atlantis II, 29.
— — inf. tibiae II, 167.
— — — vertebrae II, 27.
— — malleolaris II, 167.
— — malleoli II, 168.
— — navicularis tali II, 171.
— — patellae II, 166.
— — sternalis claviculae II, 137.
— — sup. tibiae II, 166.
Facies artericularis sup. vertebrae II, 27.
— — thyreoidea IV, 187.
— — tuberculi costae II, 39.
— auricularis d. Darmbeins II, 154.
— — d. Kreuzbeins II, 34.
— buccalis d. Zähne IV, 18.
— cerebralis alae magnae II, 67.
— — d. Scheitelbeins II, 84.
— — des Schläfenbeins II, 82.
— — des Stirnbeins II, 84, 87.
— contactus d. Zähne IV, 18
— costalis scapulae II, 136.
— — pulmonis IV, 214.
— diaphragmatica cordis III, 235.
— — lienis IV, 162.
— — pulmonis IV, 214.
— dorsalis d. Kreuzbeins II, 33.
— — radii II, 142
— — scapulae II, 136.
— — ulnae II, 145.
— frontalis d. Stirnbeins II, 84.
— inf. pyramidis II, 78.
— infratemporalis alae magnae II, 67.
— — d. Oberkieferbeins II, 92, 93.
— intestinalis uteri IV, 283.
— labialis d Zähne IV, 18.
— lateralis fibulae II, 168.
— — radii II, 142.
— — tibiae II, 167.
— lat., medialis ovarii IV, 274.
— — — testis IV, 301.
— lingualis d. Zähne IV, 18.
— lunata II, 154.
— malaris II, 99.
— malleolaris lat., medialis (tali) II, 171.
— masticatoria d. Zähne IV, 18.
— maxillaris des Gaumenbeins II, 98.
— medialis fibulae II, 168.
— — tibiae II, 167.
— — ulnae II, 145.
— mediastinalis pulmonis IV, 214.
— nasalis d. Gaumenbeins II, 98.
— — d. Oberkieferbeins II, 92, 93.
— orbitalis alae magnae II, 67.
— — d. Jochbeins II, 99.
— — d. Oberkieferbeins II, 92, 93.
— — d. Stirnbeins II, 87.
— ossea II, 112.
— palatina d. Gaumenbeins II, 98.
— parietalis d. Scheitelbeins II, 83.
— patellaris II, 116.
— pelvina d. Kreuzbeins II, 33.

Facies posterior fibulae II, 168.
— humeri II, 141.
— — pyramidis II, 78.
— — tibiae II, 167.
— sphenomaxillaris alae magnae II, 67.
— sternocostalis cordis III, 235.
— superior tali II, 171.
— symphyseos II, 157.
— temporalis alae magnae II, 67.
— — d. Jochbeins II, 99.
— — d. Schläfenbeins II, 82.
— — d. Stirnbeins II, 84.
— urethralis penis IV, 328.
— vesicalis uteri IV, 283.
— volaris radii II, 142.
— — ulnae II, 145.
Fadenapparat d. Stäbchen VI, 131.
— d. Tastkörperchen VI, 33.
— d. Vater-Pacinischen Körperchen VI, 40.
Fadenbildung b. Kernteilung I, 57.
Faden Retziusscher VI, 222.
— Ritterscher d. Stäbchen VI, 130.
Fallopia (Fallopius) I, 8, 17.
Falloppii, Tuba uterina IV, 281.
Falloppischer Kanal II, 77, 79.
Falte, Kohlrauschsche IV, 159.
Falx cerebelli V, 153.
— cerebri V, 152.
— inguinalis III, 54.
Farbe der Haut VI, 5.
Farbenzellen VI, 131.
Farbstufen d. Haut VI, 5.
Fascia(ae) abdominis III, 50.
— Allgemeines III, 4.
— antibrachii III, 136.
— axillaris III, 70.
— Bedeutung III, 6.
— brachii III, 135.
— buccopharyngea III, 99.
— bulbi (Tenoni) VI, 164.
— capitis III, 98.
— clitoridis IV, 294.
— colli III, 78.
— coracoclavicularis III, 70.
— cremasterica (Cooperi) III, 57. IV, 321.
— cribrosa III, 197.
— cruris III, 198, 199.
— dentata hippocampi V, 129, 139.
— diaphragmatica III, 51.
— diaphragmatis pelvis inf. IV, 345.
— — urogenitalis inf., sup. IV, 346.
Fascia(ae) dorsalis manus III, 136.
— dorsi III, 40.
— endoabdominalis III, 51.
— endopelvina IV, 344.
— endothoracica III, 71. IV, 356.
— extremitatis inf. III, 195.
— — sup. III, 135.
— Funktion III, 5.
— iliaca III, 195
— iliopectinea III, 196.
— interossea dorsalis III, 136.
— — volaris III, 141.
— lata III, 196.
— lumbodorsalis III, 40.
— musculares d. Augenmuskeln VI, 167.
— nuchae III, 40.
— obturatoria IV, 343.
— parotideomasseterica III, 99.
— pectinea III, 195.
— pectoralis superficialis III, 70.
— pedis III, 200.
— pelvis IV, 344.
— penis IV, 330.
— perinei IV, 346.
— pharyngis elastica IV, 79.
— pharyngobasilaris IV, 79.
— plantaris prof. III, 200.
— praerenalis IV, 236.
— praevertebralis III, 79.
— profundae III, 5.
— prostatae IV, 345.
— quadrata III, 51.
— retrorenalis IV, 236.
— salpingopharyngea (v. Tröltsch) IV, 79.
— subscapularis III, 135.
— superficiales III, 5.
— superficialis abdominis III, 50.
— — dorsi III, 40.
— — perinei IV, 348.
— supra-, infraspinata III, 135.
— temporalis III, 98.
— thoracis III, 70.
— transversalis III, 51, 55.
— umbilicalis III, 49, 52.
Fasciculus (i) ant. proprius (Flechsigi) V, 22, 36.
— anterolat. superf. (Gowersi) V, 36, 65.
— atrioventricularis III, 252.
— cerebellospinalis V, 35, 65, 201.
— cerebrospinalis ant. V, 22, 36, 63.
— — lat. V, 36, 63.
— cleido-occipitales III, 25, 73.
— cuneatus (Burdachi) V, 24, 36.
Fasciculus (i) gracilis (Goll i) V, 24, 36.
— lat., medialis, post. d. Plexus brachialis V, 353, 354.
— lat. proprius (Flechsigi) V, 36.
— longi d. Assoziationssysteme d. Endhirns V, 141.
— longitudinalis inf., sup. V, 142.
— — medialis V, 64, 197, 225.
— longitudinales (pyramidales) V, 212.
— medullares d. Lymphdrüse III, 432.
— obliquus (pontis) V, 82.
— pyramidales V, 197.
— pyramidalis ant. V, 22, 63.
— — lat. V, 63.
— retroflexus (Meynerti) V, 111, 190.
— spinobulbaris V, 262.
— spinocerebellaris V, 36.
— subcallosus V, 142, 146.
— thalamomamillaris V, 111, 144.
— transversi aponeurosis palmaris III, 141, plantaris III, 200.
— uncinatus V, 142.
— verticalis V, 142.
Fascien d. kleinen Beckens IV, 343.
Fascienzipfel VI, 161.
Fasciola cinerea V, 129.
Faserhaut äußere, innere d. Haarbalges VI, 68.
Faserknorpel I, 93.
Faserkorb d. Nervenzellen V, 7.
Faserkörbe d. Müllerschen Fasern VI, 126.
Fasern, collagene I, 83.
— —, Bildung I, 87.
— durchbohrende d. Knochens I, 94. II, 5.
— elastische I, 84.
— —, Entstehung I, 90.
— —, feinerer Bau I, 89.
— leimgebende I, 83.
— myomotorische, vasomotorische V, 59.
— Remaksche V, 411.
— Sharpeysche I, 94. II, 5.
— umspinnende I, 87.
Faserring der Zwischenwirbelscheibe II, 226.
Fastigium V, 78.
Fauces I, 165.
Fechner, Abstammung des Organischen I, 56.
Fel IV, 136.

Felix, primärer Harnleiter IV, 379.
Felsenblutleiter, oberer III, 391.
unterer III, 392.
Femur I, 170. II, 162.
— Kurven d. Spongiosa II, 187.
— Winkel zwischen Hals und Schaft II, 166.
— Zahl der Haversschen Säulen II, 192.
Fenestra cochleae VI, 189, 198.
— ovalis, rotunda VI, 189.
— vestibuli V, 189, 198.
Fenster ovales, rundes VI, 189.
Fermente, Bedeutung f. Chemismus d. Zelle I, 54.
Fernfasern d. Großhirnrinde V, 176.
Ferrein I, 21.
Ferreini, Processus medullares IV, 244.
Ferse I, 170. II, 171.
Fersenbein II, 171.
— Kurven der Spongiosa II, 188.
Fersenhöcker II, 171.
Fersen-Würfelbeingelenk II, 311.
Festigkeit, Definition II, 190.
— ganzer Knochen II, 192.
— d. Schädels II, 193.
— d. Skeletmaterialien II, 190.
Festigkeitsmodul II, 191.
Fettdegeneration I, 65.
Fett-Epithelien I, 80.
Fettgewebe, Bedeutung I, 99.
— Definition I, 98.
— histochem. Nachweis I, 98.
— -keimlager I, 99.
— -läppchen, Primitivorgane I, 99.
— -tröpfchen im Blut I, 111.
Fetthaut VI, 20.
Fettkörper der Augenhöhle VI, 164.
Fettpolster, laterales d. Halses III, 79.
Fettwülste d. Gelenke II, 222.
Fettzellen I, 98.
— Zentralkörper I, 99.
Fetzer, Diensttauglichkeit I, 172.
Fibrae arcuatae cerebri V, 141.
— — extt. V, 77.
— — — antt. V, 197, 198.
— — — postt. V, 201.
— — gyrorum V, 141.
— — intt. V, 197.
— d. Hornhaut VI, 102.
— cerebelloolivares V, 206.
— circulares (Muelleri) VI, 114.
Fibrae cruciantes n. trigemini V, 216.
— dentales IV, 32.
— intercrurales III, 43.
— lentis VI, 138.
— meridionales (Brueckii) VI, 113.
— obliquae ventriculi IV, 94.
— pontis proff., superf. V, 212.
— radiales d. M. ciliaris VI, 114.
— zonulares VI, 141.
Fibrin I, 104.
Fibrinfäden I, 104.
Fibringerinnung in Lymphe I, 117.
Fibroblasten I, 87.
Fibrocartilago intervertebralis II, 226.
— navicularis II, 308.
Fibula II, 167.
Fick, Funktion d. Interkostalmuskeln III, 63.
— M. sternalis III, 59.
Filarsubstanz d. Protoplasmas I, 43.
Filum (a) coronaria III, 240.
— durae matris spinalis V, 21, 28.
— lateralia pontis V, 82.
— radicularia antt., postt. V, 55.
— terminale V, 20.
Fimbria hippocampi V, 139, 143.
— ovarica IV, 282.
— tubae IV, 281.
Finger I, 168. II, 145.
Fingerbeuger, oberflächlicher III, 116.
— tiefer III, 120.
Fingergelenke II, 276.
— Mechanik II, 276.
Fingerglieder, Verknöcherungszeiten II, 214.
Fingerknöchel I, 167.
Fingerknochen II, 149.
Fingernerven, dorsale, Beurteilung V, 374.
Fingerstrecker III, 123.
Fischel, Färbung vitale d. Granula I, 44.
Fischer, künstliche Granula I, 44.
Fissura (ae) antitragohelicina VI, 176.
— calcarina V, 125.
— — Umgebung, feinerer Bau V, 180.
— cerebri lat. (Sylvii) V, 122.
— — transversa V, 68.
— collateralis V, 125, 126.
Fissura (ae) hippocampi V, 126.
— interpilares VI, 220.
— intervertebrales II, 50.
— longitudinalis cerebri V, 67.
— mediana ant. d. Medulla obl. V, 73.
— — — d. Rückenmarkes V, 22.
— — post. d. Oblongata V, 73.
— orbitalis inf. II, 113.
— — sup. II, 64, 112, 113.
— parietooccipitalis V, 123.
— petrooccipitalis V, 108.
— petrosquamosa II, 77, 79, 80.
— petrotympanica (Glaseri) II, 79, 80.
— pterygoidea II, 68.
— sphenooccipitalis II, 126.
— sphenopetrosa II, 108.
— spiralis VI, 203.
— sterni II, 200.
— — congenita II, 44.
— transversa cerebri V, 145.
— tympanomastoidea II, 81.
Fissuren d. Endhirns V, 119.
Flachauge VI, 97.
Fläche, hintere, vordere d. Iris VI, 144.
Flächenkrümmung d. Rippen II, 39.
Flächenmessung d. Schädels II, 127.
Flechsig, Fasciculus ant. proprius V, 22, 36.
— Fasciculus lat. proprius V, 36.
— Hirnplan V, 245.
— Tractus cervicolumbalis dorsalis V, 66.
Flechtwerk, interradiäres, superradiäres V, 174.
Fleck, gelber VI, 134.
Fleischbälkchen III, 236.
— Fleischelemente I, 122.
Fleischhaut VI, 20.
— des Hodensackes IV, 321.
Fleischscheibchen I, 122.
Flemming I, 31, 33.
— Chromatolyse I, 65.
— Filarsubstanz I, 43.
— Interfilarsubstanz I, 43.
— Mitose I, 56.
— Netzknoten I, 47.
— Protoplasmastruktur I, 43.
— Zentralkörperchen I, 49.
— Zwischenkörperchen I, 61.
Flexor perforans, perforatus III, 121.
Flexura (ae) coli dextra, sinistra IV, 149.
— duodeni inf., sup. IV, 104.
— duodenojejunalis IV, 107, 360.

Fissura (ae) perinealis, sacralis recti IV, 155.
— transversae der Tastrosetten VI, 18.
Flimmerbewegung I, 52.
Flimmerepithel, einfaches, geschichtetes, Vorkommen I, 78.
Flimmerhaare I, 74.
Flocculus V, 85.
— secundarius V, 85.
Flocke V, 85.
Flockenstiel V, 85.
Flügelbänder II, 240.
— d. Leber IV, 365.
Flügelfalten II, 291.
Flügelgaumengrube II, 122.
Flügel, große, des Keilbeins II, 67.
— kleine, des Keilbeins II, 64.
Flügelmuskel, äußerer III, 93.
— innerer III, 94.
Flügelplatte V, 165.
Flügelzellen I, 87. III, 9.
Flüssigkeit, seröse IV, 11.
Flumina pilorum VI, 72.
Foësius I, 15.
Fohmann I, 25.
Folgestücke des Körpers I, 158, 177.
Folii, Processus ant. VI, 191.
Folium vermis V, 86.
Folius I, 19.
Folliculi linguales IV, 64.
— oophori (Graafi) IV, 274.
Folliculus oophorus primarius IV, 276.
— — vesiculosus (Graafi) IV, 277.
— pili VI, 67.
Follikel, aggregierte III, 428.
— Verteilung im Eierstock IV, 277.
— -zellen IV, 276.
— -zone d. Eierstockes IV, 274.
Fontana I, 23.
Fontanascher Raum VI, 107.
Fontanella metopica, mediofrontalis II, 209.
Fontanellen II, 206, 209.
— Verschließung II, 209.
Fontanellknochen II, 110.
Fonticuli II, 206.
Fonticulus frontalis, mastoideus, occipitalis, sphenoidalis II, 209.
Foramen (mina) alveolaria II, 93.
— apicis dentis IV. 18.
— caecum II, 87. V, 73.
— — linguae (Morgagnii) IV, 60, 63.
Foramen (mina) caroticum int. II, 78.
— costotransversarium II, 40, 245.
— diaphragmatis sellae V, 153.
— epiploicum (Winslowi) IV, 361, 364, 365.
— ethmoidale ant., post. II, 70, 88.
— frontale II, 87.
— incisivum II, 97.
— infraorbitale II, 92.
— infrapiriforme III, 151.
— interventriculare (Monroi) V, 115, 136.
— intervertebrale II, 27.
— intervertebralia d. Kreuzbeins II, 33.
— — Nummerierung II, 50.
— ischiadicum majus, minus II, 280.
— jugulare II, 59.
— lacerum II, 67.
— Magendii V, 157, 160.
— mandibulare II, 100, 103.
— mastoideum II, 82.
— maxillare accessorium IV, 181.
— membranae flaccidae (Rivini) VI, 181.
— meningeoorbitale II, 113.
— mentale II, 100.
— nasale II, 91.
— nervosa des Labium tympanicum VI, 218.
— nutricium II, 21.
— — femoris II, 165.
— — fibulae II, 168.
— — tibiae II, 167.
— obturatum II, 157, 161.
— occipitale magnum II, 59.
— opticum II, 62, 64, 112.
— opticum chorioideae VI, 167.
— ovale II, 67. III, 244.
— palatina minora II, 98.
— palatinum majus II, 98.
— Panizzae III, 460.
— papillaria d. Niere IV, 244, 245.
— parietale II, 84.
— pterygospinosum II, 68, 69.
— rotundum II, 67.
— sacralia antt. u. postt. II, 33.
— singulare VI, 198.
— sphenopalatinum II, 99, 119.
— spinosum II, 67.
— stylomastoideum II, 78, 79.
— supracondyloideum II, 141.
— supraorbitale II, 84.
— suprapiriforme II, 280, III, 151.
— supratrochleare II, 141.
— tentorii V, 152.
Foramen (mina) thyreoideum IV, 187.
— transversarium II, 27.
— venae cavae III, 66.
— venarum minimarum (Thebesii) III, 244.
— vertebrale II, 24.
— zygomaticofaciale II, 100.
— zygomaticoorbitale II, 100.
— zygomaticotemporale II, 100.
Formalinpigmentkristalle I, 113.
Formatio reticularis V, 35, 61, 197.
Form d. Haut VI, 4.
Formelemente d. Körpers I, 41.
Formen der Muskeln III. 2.
Fornix V, 142.
— conjunctivae inf., sup. VI, 148.
— longus V, 185, 286.
— pharyngis IV, 78.
— sacci lacrimalis VI, 158.
— vaginae IV, 288.
Fortsatz, langer, d. Hammers VI, 191.
Fossa (ae) acetabuli II, 154.
— anthelicis IV, 173.
— axillaris I, 164.
— caecalis IV, 361.
— canina II, 92.
— carotica (Malgaignii) III, 271.
— cerebellares II, 60.
— cerebri lat. V, 122.
— condyloidea II. 59.
— coronoidea II, 141.
— cranii ant. II, 124.
— — media II, 124.
— — post. II, 125.
— cubitalis I, 166.
— digastrica II, 100.
— ductus venosi IV, 121.
— glandulae lacrimalis II, 87.
— gutturalis II, 122.
— hyaloidea VI, 140.
— hypophyseos II, 62.
— iliaca II, 154.
— iliopectinea III, 160, 360.
— infraclavicularis I, 163.
— infraspinata II, 136
— infratemporalis II, 122.
— intercondyloidea femoris II, 165.
— — ant., post. tibiae II, 166.
— interpeduncularis V, 96.
— ischiorectalis IV, 346.
— jugularis I, 164. II, 78.
— mandibularis II, 83.
— navicularis urethrae (Morgagnii) IV, 330.
— — (vestibuli vaginae) IV, 294.

Fossa (ae) occipitales II, 60.
— olecrani II, 141.
— ovalis III, 197, 244.
— poplitea III, 361.
— praenasalis II, 97.
— pterygoidea II, 68.
— pterygopalatina II, 119, 122.
— radialis II, 141.
— retromandibularis I, 165.
— rhomboidea V, 78.
— sacci lacrimalis II, 91, 94, 113.
— sagittales dextrae hepatis IV, 121.
— sagittalis sin. hepatis IV, 121.
— scaphoidea II, 68.
— Scarpae major III, 155.
— subarcuata II, 78.
— subinguinalis I, 170.
— subscapularis II, 136.
— supraclavicularis major I, 164. III, 74, 291.
— — minor III, 73.
— supraspinata II, 136.
— supratonsillaris IV, 73.
— temporalis II, 121.
— triangularis (auriculae) VI, 172.
— trochanterica II, 165.
— venae cavae IV, 121, 122, 125.
— — umbilicalis IV, 121
— vermiana II, 126.
— vesicae felleae IV, 121.
Fossula (ae) fenestrae cochleae VI, 189.
— — vestibuli II, 189.
— petrosa II, 79.
— prostatica IV, 325.
— tonsillares IV, 77, 84.
— vermiana II, 60.
Fovea (ae) articulares supp. d. Atlas II, 28.
— capitis femoris II, 165.
— capituli radii II, 141.
— centralis VI, 123.
— costalis inf., sup. II, 29.
— — transversalis II, 30.
— dentis d. Atlas II, 28.
— femoralis III, 197.
— inf. sup. fossae rhomboideae V, 81.
— inguinales IV, 359.
— inguinalis lat., medialis III, 58.
— laminae (cricoideae) IV, 187.
— nuchae I, 164.
— oblonga IV, 188.
— pterygoidea II, 103,
— sublingualis II, 100.
— submaxillaris II, 103.
— supravesicalis III, 58.
Fovea (ae) triangularis IV, 188.
— trochlearis II, 87.
Foveola (ae) coccygea II, 230. VI, 6.
— ethmoidales d. Stirnbeins II, 88.
— gastricae IV, 96, 99.
— granulares II, 84.
— palatina IV, 72.
Frankfurter Verständigung II, 127.
Frauenmilch, VI, 54.
Frenulum (a) clitoridis IV, 297.
— cristae urethralis IV, 325.
— epiglottidis IV, 197.
— labii inf. et sup, IV, 14.
— labiorum pudendi IV, 294.
— linguae IV, 17, 60.
— praeputii IV, 329.
— valvulae coli IV, 146.
— veli medullaris ant. V, 92.
Freßzellen I, 109.
Fritsch, Proportionslehre I, 151.
Frohse, Nerveneintritt im Muskel III, 4.
Fromannsche Linien I, 139.
Frons I, 165. II, 111.
Frontalebene I, 175.
Froriep, Ganglien d. N. hypoglossus V, 231.
— Ganglion hypoglossi V, 427.
Fruchthalter, Form IV, 282, 283.
Fruchtkapsel IV, 287.
Führungsleiste d. Scharniergelenkes II, 225.
Führungslinie d Beckens II, 161.
— d Scharniergelenkes II, 225.
Füllhorn V, 160.
Fugen II, 219.
Funktion d. Nervenapparate d. Haut, VI, 43.
Funktionswechsel I, 176.
Fundamentallamellen II, 3.
Fundusdrüsen d. Magens IV, 99.
Fundus foveae (maculae lut.) VI, 133.
— meatus acustici int. II, 78. VI, 197.
— uteri IV, 283.
— ventriculi IV, 91.
— vesicae IV, 260.
— — felleae IV, 126.
Funktionswechsel I, 176.
Funiculus (i) ant. V, 22, 36.
— lat. V, 22, 36.
— medullae spinalis V, 22, 74.
— post. V, 24, 36, 64.
— spermaticus III, 43, 57. IV, 319.
— umbilicalis IV, 377.
Furchen des Gehirns V, 119, 122.
— interdentale, interpapilläre VI, 217.
Furchung I, 152.
Furchungshöhle I, 152.
Fuscin VI, 120.
Fuß I, 170.
Fuß als Ganzes II, 320.
— -gelenk, oberes II, 303.
— -gewölbe II, 320.
— d. Hirnschenkels V, 95.
Fußmuskeln III, 183.
Fußplatte des Steigbügels VI, 192.
Fußrücken I, 170.
— Arterienvarietäten III, 376.
Fußsohle I, 170.
Fußspulmuskeln III, 191.
Fuß des Stabkranzes V, 148.
Fußwurzel I, 170.
— -wurzelgelenke, Mechanik II, 316.
— -wurzelknochen II, 168.
— -wurzel-Mittelfußgelenke II, 312.
— -wurzel Verknöcherung II, 216.
— — Verknöcherungszeiten II, 218.
Fußzellen d. Hodens IV, 306

G.

Gänsefuß III, 160.
Galea aponeurotica III, 81, 99.
Galeni, V. cerebri magna III, 388, 389. V, 159.
Galenus I, 8, 13.
Gall I, 16.
Galle IV, 136.
Gallen-blase IV, 125, 126.
— -blasengang IV, 125, 126.
— -farbstoff IV, 136.
— -gänge IV, 131, 134.
— -gangdrüsen IV, 135.
— -kapillaren IV, 133, 134.
Gallertkern II, 226.
Ganglien Bau V, 411.
— -Leiste V, 165.
— -Nervensystem V, 428.
— Organstruktur V, 14.
— -zellengruppen des Rückenmarkes V, 35.
— -zellenschicht der Netzhaut VI, 127.
Ganglion (ia) acusticum V, 228, 320.
— cardiacum medium (Arnoldi) V, 433.
— — sup. V, 432.
— — (Wrisbergi) V, 432, 434.

Ganglion (ia) cervicale inf., medium, sup. V, 430.
— ciliare V, 295.
— — Entwicklung V, 297.
— coccygeum V, 431.
— coeliacum V, 442.
— commune V, 453.
— communia V, 165.
— geniculi V, 315, 319.
— habenulae V, 111.
— — Bau V, 190.
— hypoglossi V, 427.
— jugulare V, 323.
— lumbalia V, 431.
— mesentericum inf. V, 445.
— — sup. V, 442.
— n. optici VI, 129.
— nodosum V, 323.
— oticum V, 312.
— petrosum n. glossopharyngei V, 321.
— phrenicum V, 442.
— plexuum sympathicorum V, 429.
— prostatica V, 449.
— renalia V, 443.
— renaliaorticum V, 442.
— retinae VI, 129.
— sacralia V, 431.
— semilunare V, 298.
— — commune V, 297.
sphenopalatinum V, 303.
— — Bau V, 307.
— spinale V, 335.
— spirale V, 320, 321.
— — cochleae VI, 204.
— splanchnicum (Arnoldi) V, 440.
— sublinguale V, 311.
— submaxillare V, 311, 313.
— sup. n. glossopharyngei V, 321.
— temporale (Scarpae) V, 433.
— thoracalia V, 430.
— trunci sympathici V, 428.
— vestibulare (Scarpae) V, 320.
— ventricularia (Dogiel) V, 435.
Gang, retrodentaler IV, 17.
— Stensonscher IV, 72.
Gänge, abirrende d. Hodens IV, 312.
Gartneri, Ductus epoophori longitudinalis IV, 280.
Gartnerscher Gang IV, 382.
Gasser I, 23.
Gaster IV, 91.
Gastrula I 152.
Gaumen IV, 71.
— -aponeuros elV, 74.
Gaumenbein II, 98.
— Verknöcherung II, 206.
Gaumen-dach II, 119.
— -drüsen IV, 50.
— -flügel II, 67.
— -fortsatz II, 97. VI, 235.
— -furchen II, 97, 120.
— -grübchen IV, 72.
— harter IV, 17, 71.
— -heber IV, 74.
— knöcherner II, 119.
— -leisten II, 97, 120.
— -mandeln IV, 74.
— -segel IV, 73.
— -spalte II, 206.
— -spanner IV, 74.
— weicher IV, 17, 73.
Gebärmutter, Altersveränderungen IV, 287.
— Form IV, 282, 283.
— Gefäße IV, 287.
— -mündung d. Eileiters IV, 281.
— Nerven IV, 288.
— -schlagader III, 350.
Gebiet, perimakuläres d. Netzhaut VI, 127.
Gebiß, diphyodontes, polyphyodontes IV, 48.
— -formel IV, 47.
— als Ganzes IV, 29.
— ganzes, halbes IV, 29.
— heterodontes, homodontes IV, 48.
— oberes, unteres IV, 29.
— unvollständiges IV, 29.
Gefäßarkaden III, 338.
Gefäßbahn III, 216.
Gefäßdrüsen IV, 9.
— Übersicht III, 419, 427.
Gefäß(e), abirrende III, 309.
— Anordnung III, 211.
— Bau III, 211.
— -eintrittsstelle im Muskel III, 3.
— -geflecht III, 217.
— d. Haut VI, 21, 23.
— Lage III, 212.
— Nervenendigungen V, 459.
— perforierende d. Knochen II, 3.
— -haut d. Auges VI, 107.
— -haut d. Rückenmarkes V, 27. 30.
Gefäßhaut-schlagader III, 290.
— äußere III, 213.
— mittlere III, 213.
Gefäßhäute III, 217.
Gefäß-knäuel III, 230.
— -lehre III, 205.
— — spezielle III, 234.
Gefäß-nerven III, 222. V, 11.
— — des Muskels III, 13.
— -netz III, 216.
Gefäßpapillen der Haut VI, 14, 32.
Gefäß-pol d. Capsula glomeruli IV, 249.
— -schicht d. Iris VI, 115.
— -segment III, 211.
Gefäßsystem, Frühstufen III, 457.
— Übersicht III, 207.
— Zweck III, 205.
Gefäßwand, allgemeiner Bau III, 212.
Gefäßzentrum primäres V, 458.
— sekundäres V, 458.
Gefühlsorgan, Entwicklung VI, 234.
Gegenbaur I, 31, 32.
— Linea semicircularis III, 50.
— M. epitrochleoanconaeus III, 119.
— Osteoblasten II, 7.
— Rückenmuskulatur III, 39.
Gegenecke des Ohres VI, 172.
Gegenhand I, 168.
Gegenleiste d. Ohres VI, 172.
Gegenmundpol I, 148.
Gegenpolseite d. Kerns I, 47.
Gegenschlag II, 194.
Gegenstücke I, 177.
Gehirn, Abflußwege der Lymphe III, 452.
— Bau feinerer V, 174.
— Dicke der grauen Substanz V, 69.
— Einteilung V, 68.
— Entwicklung V, 165.
— Form V, 66.
— -furchen, individuelle Verschiedenheiten V, 133.
— Gefäße V, 162.
— Gewicht V, 69—72.
— gyrencephale V, 131, 135.
— Hüllen V, 151.
— Lage V, 66.
— Leitungsbahnen V, 255.
— lissencephale V, 131, 135.
— Oberfläche V, 69.
— Rindenfelder V, 177.
— — myelogenetische V, 245.
— -schädel II, 56.
— Skeletotopie V, 232.
— Taenien V, 160.
— Übersicht V, 67.
— Venen V, 164.
— Volum V, 69.
— -zentren, psychische V, 250.
Gehörgang, äußerer VI, 179.

Gehörgang äußerer, Gefäße, Nerven VI, 181.
— — Maße VI, 179.
— innerer VI, 197.
— knöcherner VI, 179.
— -knorpel VI, 174—176.
Gehörknöchelchen II, 104. VI, 191.
— Verbindungen VI, 193.
— Verknöcherung II, 205.
Gehörlabyrinth, Ausgüsse VI, 205.
Gehörorgan, Allgemeines VI, 167.
— -blutadern III, 393.
— echte VI, 170.
— Einteilung VI, 170.
— Hilfsapparate VI, 172.
Gehörzähne VI, 217.
Gehörzentrum V. 128.
Geißelbewegung I, 52.
Gekröse IV, 357, 360.
Gekröseblutadern, obere, untere III, 409.
Gekröseschlagadern, obere III, 338.
— untere III, 341.
Gekröse ventrales d. Leber IV, 388.
— Wurzel IV, 360.
Geldrollen-Anordnung der Erythrocyten I, 105.
Gelenk, allgem. Bau II, 220—224.
— Bestandteile II, 220.
— Binnenbänder II, 223.
— -fläche, obere, untere d. Wirbel II, 27.
— -fortsätze d. Rippenknorpel II, 40.
— — der Wirbel II, 27.
— freies, bewegliches II, 225.
— des Fußes II, 303.
— -hautfalten II. 222.
— -höhle II, 223.
— -innenhaut II, 222.
— -kapsel II, 221.
— -knorpel, Dicke II, 221.
— — Richtung, Spaltrichtung II, 221.
— -kopf II, 224.
— d. Unterkiefers II, 103.
— Nervenendigungen II, 223.
— -nervenkörperchen VI, 37
— -netze II, 223.
— -pfanne II, 224.
— -schmiere II, 223.
— straffes II, 225.
Gemeingefühle VI, 2.
Gena I, 165.
Genealogie der Muskeln III, 17.
Generallamellen II, 3.
Geniculum canalis facialis II, 79.
— n facialis V, 315.
Genitalien, äußere, Entwicklungsstörungen IV, 385.
— innere, Entwicklungsstörungen IV, 385.
— weibliche, Lage IV, 290.
Genitalkapsel IV, 373.
Genitalnervenkörperchen VI, 33.
Gennarischer Streifen V, 174, 176, 180.
Genu I, 170.
— capsulae int. V, 149.
— corporis callosi V, 145.
— int. n. facialis V, 212, 227.
Gerhardt, Komplementärraum IV, 355.
Gerinnung d. Blutes I, 104.
Gerippe II, 1.
Geruchsorgan VI, 84.
— Entwicklung VI, 234.
— vergl. Anat. VI, 92.
Geruchszentrum V, 254.
Gesäß I, 169.
Gesäßfurche I, 169.
Gesäßmuskel, großer III, 147.
— kleiner, mittlerer III, 148.
Gesäßschlagader, obere III, 356.
— untere III, 357.
Gesäßspalte I, 164
Gesamtkreislauf des Blutes III, 209.
Geschlechter, Zahlenverhältnis I, 162
Geschlechts-apparat, Entwicklung IV, 380.
— -falte IV, 383.
— -höcker IV, 383.
Geschlechtsorgane IV, 273.
— äußere, Entstehung IV, 383.
— männliche IV, 300.
— weibliche IV, 273.
Geschlechts-rinne IV, 383.
— -strang IV, 380.
— -unterschiede I, 159.
— — d Schädels II, 133.
— -verschiedenheiten des Beckens II, 161.
— -wulst IV, 383.
Geschmacksknospen IV, 63. VI, 92, 93.
— Nervenendigungen VI, 94.
Geschmacksorgan VI, 92.
— Entwicklung VI, 235.
— Zellen VI, 93.
Geschmacksporus VI, 93.
Geschmackszentrum V, 254.
Gesetz, Wallersches I, 142.
Gesicht, knöchernes II, 112.
Gesichtsform, chamaeprosope II, 132.
— leptoprosope II, 132.
Gesichtslinie II, 128.
Gesichtsschädel II, 56.
— Zahl der Knochen II, 23.
Gesichtsteil des Schädels I, 165.
Gewebebildung I, 67.
Gewebe adenoides I, 100.
— cytogenes I, 100.
— Definition I, 68, 100.
— einfache I, 68.
— Einteilung I, 69.
— elastisches I, 88.
— germinative I, 69.
— lymphoides I, 100.
— plasmodiale I, 69.
— retikuläres I, 100.
— somatische I, 69.
— syncytiale I, 69.
— zellulare I, 69.
Gewicht der Haut VI, 4.
Gewölbe V, 142.
Gewölbekonstruktion des Carpus II, 146.
Gewölbeschenkel V, 143.
Giacomini Uncus-Bändchen V, 129.
Gianuzzische Halbmonde IV, 55, 56.
Giebelkante V, 78.
Gierkesche Zellen V, 36.
Gießbeckenknorpel IV, 187.
Gimbernat I, 23.
— -sches Band III, 43.
Gingiva IV, 17, 71.
Ginglymus II, 225.
Gipfel d Oberwurms V, 86.
Giraldèssches Organ IV, 302.
Gitterfasern d. Leber IV, 132.
Gitterschicht des Thalamus V, 111.
Glabella II, 84.
Glandula(ae) accessoria suprahyoidea IV, 228.
— allgemeines, Einteilung IV, 3.
— apertae IV, 3.
— areolares (Montgomerii) VI, 52.
— bronchiales IV, 210, 220.
— buccales IV, 16, 50,
— bulbourethrales (Cowperi) IV, 327.
— cardiales inff., supp. IV, 89.
— ceruminosae VI, 46, 180.
— cervicales uteri IV, 286.
— ciliares (Mollii) VI, 153.
— circumanales IV, 156. VI, 46.

Glandula (ae) clausae IV, 3.
— coccygea III, 347.
— cutis VI, 44.
— duodenales (Brunneri) IV, 114.
— epitheliales IV, 3.
— evehentes IV, 3.
— gastricae propriae IV, 99.
— glomiformes VI, 44.
— intestinales (Lieberkuehni) IV, 115.
— labiales IV, 13, 50.
— lacrimales accessoriae VI, 153, 157.
— lacrimalis inf., sup. VI, 156.
— laryngeae IV, 201.
— linguales IV, 50, 64
— — antt., latt., postt. IV, 64.
— — ant. (Blandini, Nuhni) IV, 64.
— molares IV, 16, 50.
— mucosae biliosae IV, 135.
— — (Krausei) VI, 153, 157.
— — tubae auditivae VI, 187.
— — ureteris IV, 260.
— nasales IV, 184.
— oesophageae IV, 89.
— olfactoriae VI, 89.
— oris IV, 50.
— palatinae IV, 50, 72, 73.
— parathyreoideae IV, 228.
— parotis IV, 53.
— — accessoria IV, 53.
— — feinerer Bau IV, 55.
— pelvis renalis IV, 260.
— pharyngeae IV, 83.
— praeputiales (Tysoni) IV, 330.
— prostaticae IV, 323, 326.
— pyloricae IV, 103.
— sebaceae VI, 49.
— sublingualis IV, 17, 54.
— — feinerer Bau IV, 55.
— submandibularis IV, 50
— submaxillaris IV, 17, 53.
— — feinerer Bau IV, 56.
— sudoriferae VI, 44.
— suprarenales accessoriae IV, 273.
— suprarenalis IV, 269.
— tarsales (Meibomi) VI, 150, 152.
— thyreoidea IV, 225.
— thyreoideae accessoriae IV, 228.
— tracheales IV, 210.
— tympanicae VI, 195.
— unicellulares IV, 3.
— urethrales IV, 300.
— — (Littrei) IV, 331.
— uterinae IV, 286.
Glandula (ae) vasculares IV, 9.
— vesicales IV, 265.
— vestibulares minores IV, 298.
— vestibularis major (Bartholini) IV, 299.
Glans clitoridis IV, 294.
— penis IV, 328.
Glaser I, 19.
Glaseri, Fissura II, 80.
Glashäutchen d. Drüsen IV, 6.
Glashaut d. Haarbalges VI, 68.
Glaskörper VI, 140.
— -fasern VI, 142.
— -flüssigkeit VI, 142.
— -gallerte VI, 140, 142.
— -raum VI, 150.
Gleichgewichtsorgan VI, 168.
Gliazellen I, 127.
Gliederung der gestr. Muskelfaser I, 121.
Glied, männliches IV, 328.
Gliedmaßen I, 163.
Gliedmaßenskelet II, 136.
Gliopilem V, 45.
Glisson I, 19.
Glissoni, Capsula fibrosa IV, 128.
Globus pallidus V. 140.
Glockenform der Erythrocyten I, 106.
Glomeruli arteriosi cochleae minores et majores VI, 228.
— olfactorii V, 183.
— der Vorniere IV, 379.
Glomerulus III, 230. IV, 246.
— renalis IV, 249.
Glomus caroticum III, 271.
— chorioideum V, 157.
— coccygeum III, 347.
Glottis IV, 204.
Glutin I, 83.
Goethe I, 14, 25.
Golgi, Apparato reticolare interno I, 80, 131.
— Chromsilber-Imprägnation V, 19.
— -netz, äußeres V, 7.
Golgi-Mazzonische Körperchen VI, 41.
Golgi, Sehnenspindel III, 14. VI. 37.
Golgischer Trichter I, 140.
Golgische Zellen V, 5.
Gollscher Strang V, 24, 36, 65.
Gomphosis II, 220.
Gonion II, 128.
Gonoblasten I, 69.
Gowerssches Bündel V, 36, 65, 260.
Graaf I, 21,
Graafi Folliculi oophori IV, 274.
— Folliculus oophorus vesiculosus IV, 277.
— Follikel IV, 277.
— — Reifung IV, 278.
Grand lobe limbique V, 130.
Grandrysche Körperchen VI, 34.
Granula I, 43, 44, 85.
Granulationen, Pacchionische III, 388.
Granulationes arachnoidales (Pacchioni) V, 155.
Graviditas abdominalis, ovarialis, tubaria IV, 282.
Greisen-gebiß IV, 29.
— -mund IV, 29.
Grenzhäutchen d. Zahnkanälchen IV, 32
Grenzsaum d. Peritonaeum IV, 274.
Grenzschicht, Brösikes II, 5.
— d. Chorioidea VI, 111.
— vordere d. Glaskörpers VI, 140.
— vordere d. Iris VI, 115.
Grenzstrang d. Sympathikus V, 428.
Grew I, 29.
Griffelfortsatz II, 78, 79.
Griffelzungenbeinmuskel III, 97.
Griffelzungenmuskel IV, 68.
Grimmdarm IV, 149.
— absteigender IV, 150.
— aufsteigender IV, 149.
— -schlagader, linke, rechte III, 341.
— — untere III, 342.
Großhirn-rinde Bau V, 174.
— — Verschiedenheiten, örtliche V, 177.
— -schenkel V, 95.
— -sichel V, 152.
Großzehenanzieher III, 187.
Großzehenbeuger, kurzer III, 170.
— langer III, 187.
Großzehenstand II, 320.
Großzehenstrecker, kurzer III, 183.
— langer III, 170.
Grube, dreieckige d Ohres VI, 172.
— kahnförmige d. Ohres VI, 172.
— d. Leistenschenkels VI, 175.
Grubenauge VI, 97.
Gruber I, 26.
Grube, Mohrenheimsche III, 59.
— Rosenmüllersche IV, 84.
Grübchen, Pacchionische II, 84, 87.

Grundbein II, 63.
Grundbeingeflecht III, 392.
Grundgelenke d. Finger II, 275.
Grundhäutchen der Drüsen IV, 6.
Grundhaut, hintere der Hornhaut VI, 103.
— vordere d. Hornhaut VI, 102.
— d. Schneckenwand (Eisler) VI, 227.
Grundläppchen d Thymus IV, 230.
Grundlamellen, äußere, innere II, 3.
Grundknorpel IV, 186.
Grundlage, fibröse d. Pharynx IV, 78.
Grundmaß d. Körpers I, 150.
Grundplatte V, 165.
Grundplexus d. Hornhaut VI, 105.
Grundschlagader III, 293.
Grundsubstanz I, 81.
Gruppenstellung d. Haare VI, 67.
Gubernaculum testis (Hunteri), Entstehung IV, 381, 383.
Guddensche Kommissur V, 104, 273.
Gürber, Serumalbuminkristalle I, 113.
Gürtelfasern d. Oblongata V, 78.
Gürtelschicht d. Oblongata V, 78.
Guidi, Guido I, 17.
Gynäkomastie VI, 59.
Gyrificierung u. Intelligenz V, 131.
Gyrus(i) V, 67.
— angularis V, 127.
— centralis ant. V, 126.
— — post. V, 127.
— cerebelli V, 85.
— cinguli V, 126, 127.
— Entwicklung V, 171, 172.
— fornicatus V, 126, 129, 130.
— frontalis inf., medius, sup. V, 126.
— fusiformis V, 128.
— hippocampi V, 129.
— — feinerer Bau V, 180.
— insulae V, 122.
— lingualis V, 128.
— marginalis int. V, 130.
— occipitales latt., supp. V, 128.
— orbitales V, 126.
— rectus V, 126.
— subcallosus V, 121, 126, 145.
— supramarginalis V, 127.
— temporalis inf., medius V, 128.
— — sup. V, 128.
— — transversi V, 128.

H.

Haarbalg-drüsen VI, 49, 68.
— -muskeln VI, 71, 72.
Haarbeet VI, 82.
Haar (Haare) VI, 64.
— Ausfall, täglicher VI, 81.
— -balg VI, 67.
— Blutgefäße VI, 72.
— Cuticula VI, 67.
— Dicke VI, 64
— Entwicklung VI, 80.
— Ergrauen VI, 71.
— Formtypen VI, 71.
— Funktion VI, 83.
— -farbe VI, 71.
— -gefäße III, 209, 228.
— Gewicht VI, 67.
— Gruppenstellung VI, 67.
— Hohlwurzel VI, 81.
— -keime VI, 80.
— -kleid, primitives, sekundäres VI, 81.
— — Ursprung VI, 82.
— Länge VI, 64.
— — ungewöhnliche VI, 80.
— Längenwachstum VI, 81.
— Lebensdauer VI, 81.
— -menschen VI, 79.
— Nerven VI, 75.
— Oberhäutchen VI, 68.
— -papille VI, 67.
— -querschnitt,Verschiedenheiten VI, 71.
— Regeneration VI, 81.
— Rindensubstanz VI, 67.
— -röhrchen III, 229.
— -schaft VI, 67.
— -scheiben VI, 42.
— -stamm VI, 68.
— -strich VI, 72.
— -ströme VI, 72.
— Teile des VI, 67.
— Vollwurzel VI, 81.
— Vorkommnisse, ungewöhnl. VI, 79.
— -wurzel VI, 67.
— Wurzelscheiden VI, 68.
— Zahl VI, 67.
Haarzellen, äußere, innere des Cortischen Organs VI, 223.
— der Maculae und Cristae acusticae VI, 209.
Haarzwiebel VI, 67.
Habenula (ae) V, 107, 112.
— perforata VI, 219.
Hackenfuß II, 320.
Hackenstand II, 320.
Häckel I, 29.
Hämatin I, 112.
Hämatoidinkristalle I, 113.
Hämatoporphyrin I, 113.
Hämin I, 112.
Hämochromogen I, 113.
Hämoconien I, 111.
Hämocyanin I, 107.
Hämoglobin I, 104, 107, 112.
Hämoglobinkristalle I, 110.
Haemolymphoglandulae III, 434. IV, 8.
Häute, elastische I, 89.
— gefensterte I, 89.
Haftlinie d. Mesenteriums IV, 370.
Haken d. Gyrus hippocampi V, 129.
Hakenarmmuskel III, 109.
Hakenbein II, 145.
Hakenbündel V, 142.
Halbdornmuskel III, 33.
Halbmonde, Gianuzzische IV, 55, 56.
Halbsehnenmuskel III, 165.
Haller, Albert I, 12, 21.
— communis aëris et nutrimenti via IV, 78.
— Funktion d. Interkostalmuskeln III, 63.
— Ohrkanal d. Herzens III, 458.
— Arcus lumbocostales III, 66.
— Cellulae orbitariae II, 97.
— Circulus vasculosus n. optici VI, 145.
— Ductulus aberrans IV, 312.
— Rete testis IV, 302.
— Tripus III, 336.
Hallux I, 170.
Hals I, 163, 164.
— -anschwellung V, 20.
— d. Hintersäule V, 35.
— -ganglien des Sympathicus V, 429.
— -geflecht V, 348.
— -hautmuskel III, 71.
— -knötchen d. Spermiums IV, 310.
— -muskeln III, 71.
Halsmuskel, langer III, 77.
— vorderer gerader III, 78.
Halsnerven V, 339.
— Rr. postt. V, 343.
Halsrippen II, 28, 43.
Halsschlagader, aufsteigende III, 296.
— oberflächliche III, 296.
— quere III, 297.
Hals d. Spermiums IV, 308.

Halswirbel II, 27.
Haltung des Körpers beim Weibe I, 160.
— — — beim Manne I, 160.
Hamatum II, 145.
Hamberger, Funktion d. Interkostalmuskeln III, 63.
Hammer II, 104. VI, 191.
— -Amboßgelenk VI, 193.
— -band, äußeres, oberes, vorderes VI, 193.
— -falte, hintere, vordere VI, 195.
— -hals VI, 191.
— -kopf VI, 191.
— -muskel VI, 194.
Hamulus lacrimalis II, 91.
— laminae spiralis VI, 203.
— ossis hamati II, 146.
— pterygoideus II, 68.
Hand I, 167.
Handbeugemuskel, radialer III, 116.
— ulnarer III, 119.
Handgelenk II, 264.
— distales II, 267.
— Mechanik II, 268.
— Ontogenese II, 151.
— proximales II, 264.
Handgriff d. Brustbeins II, 43.
— d. Hammers VI, 191.
Handmuskeln III, 127.
Handrücken I, 167.
Handrückennetz III, 322.
Handstrecker, kurzer und langer radialer III, 122.
— ulnarer III, 124.
Handteller I, 167.
Handwurzel I, 167. II, 145.
— -knochen II, 145.
— — Verknöcherung II, 213.
— -Mittelhandgelenk d. Daumens II, 272.
— — gemeinsames II, 272.
— — Mechanik II, 275.
— Verknöcherungszeiten II, 214.
Harmonie II, 220.
Harn IV, 233.
— -apparat, Entwicklung IV, 379.
Harnblase IV, 260.
— Befestigungsmittel IV, 263.
— Entwicklung IV, 377.
— Flächen IV, 263
— Gefäße IV, 266.
— Geschlechtsverschiedenheiten IV, 260.
— Kapazität IV, 260.
— Nerven IV, 269.
— Nervenendigungen V, 461.
Harnblase, Schichten IV, 263.
— -Schlagader, obere III, 349.
— — untere III, 350.
Harnkanälchen IV, 244.
— feinerer Bau IV, 250.
Harnleiter IV, 254.
— feinerer Bau IV, 256.
— Durchmesser IV, 255.
— Gefäße IV, 260.
— Isthmus IV, 255.
— Nerven IV, 260.
— primärer IV, 379.
Harnorgane, Übersicht IV, 233.
Harnpol d. Capsula glomeruli IV, 246.
— d. Malpighischen Körperchens IV, 246.
Harnporen, Zahl, IV, 246.
Harnröhre, Epithel IV, 334.
— männliche IV, 325, 334.
— — als Ganzes IV, 334.
— — häutiger Teil IV, 328.
— — Verlauf IV, 337.
— Mündung b. Weibe IV, 297.
— Nerven IV, 337.
— weibliche IV, 299.
Harnröhrenzwiebel IV, 331.
Harvey I. 10, 19.
Hasneri, Plica lacrimalis VI, 159.
Hassalsche Körperchen IV, 230.
Hasse, Atmungsbewegungen III, 69.
Hatschek, Splanchnocoel und Myocoel I, 156.
Haube d. Hirnschenkels V, 96.
Hauptantagonisten IV, 29.
Hauptmuscheln II, 71.
Hauptsegel III, 239.
Hauptzellen d. Magendrüsen IV, 100.
Haustra IV, 154.
Haut, äußere, Allgemeines VI, 2.
— Anhangsorgane VI, 44.
— -atmung IV, 171.
— -augen VI, 97.
— Bau, feinerer VI, 6.
— Begriff VI, 3.
— Bestandteile VI, 3.
— Depigmentierung VI, 10
— Dicke VI, 4.
— Drüsen VI, 44.
— Farbe VI, 5.
— Farbstufen VI, 5.
— Form VI, 4.
— Gefäße VI, 21.
— Gefäßpapillen VI, 14, 32.
— Gewicht VI, 4.
— Horngebilde VI, 60.
Haut, Lymphgefäße VI, 24.
— -muskeln III, 2.
— Nerven VI, 27.
— Nervenpapillen VI, 14, 32.
— Oberfläche VI, 4.
— Oberflächenbeschaffenheit VI, 5.
— Pigmente VI, 9.
— Pigmentierung, künstliche, natürliche VI, 10.
— Rassenverschiedenheiten VI, 5.
— Schichten VI, 6, 7.
— seröse IV, 9.
— Spaltrichtungen VI, 13
— Spannung VI, 13.
— Tätigkeit VI, 3.
— -talg VI, 50.
— Tastpapillen VI, 32.
— Verknöcherungen VI, 21
— wärzchen VI, 14.
Haverssche Kanälchen II, 3.
— — Inhalt II, 5.
— Lamellen II, 3.
— Säulen, Zahl im Femur II, 192.
— System II, 3.
Heidenhain, M. organische Radien I, 61.
— Zuwachsstreifen bei Herzmuskelfasern I, 126. III, 253.
Heisteri, Valvula spiralis IV, 126.
Helicotrema VI, 203.
Heliotropismus I, 51.
Helix VI, 172.
Helm, Lage d. Nieren IV. 238.
Helmonti, Speculum III, 66.
Hemisphäre(en) d. Endhirns V, 116, 119.
— — — Flächen, Form, Lage, Verbindungen V, 116.
— d. Kleinhirns V, 85.
— Mantelteil V, 122.
— Oberfläche ventriculare V, 136.
— Stammteil V, 119.
Hemisphaeria bulbi urethrae IV, 331.
Hemmungsnerven V, 11, 458.
Henle I. 22.
— elastische, gefensterte Häute I, 89.
Henlesche Scheide V, 412.
— Schicht VI, 68.
— Schleife IV, 245.
Hensenscher Körper IV, 224.
Hensensche Mittelscheibe I, 120.
— Zellen VI 222.
Hepar IV, 120.
Heraklitus I, 9.

Herbstsche Körperchen VI, 41.
Hermaphroditismus IV, 385.
Hernia (ae) femorales III, 52, 358.
— inguinales latt., mediales III, 58.
— inguinalis congenita IV, 320.
— intt., retroperitonaeales IV, 373.
Hernien III, 55.
— laterale, mediale III, 58.
Herophili, Torcular III, 390.
Herophilus I, 11.
Herz, Abteilungen, Übersicht III, 234, 235.
— arterielles III, 207.
— Asymmetrien III, 236.
— -beutel IV, 348.
— -beutelgefäße III, 330.
— -bronchus IV, 219.
— d. Embryos, d. Fetus III, 457.
— Ganglien III, 255.
— Gefäße III, 254.
— Gewicht III, 256
— Größe III, 256.
— -grube I, 163.
— hinteres, vorderes III, 236.
— -höhle III, 457.
— Kapazität III, 256.
— linkes III, 235.
— Lymphgefäße III, 254.
— -muskelfasern I, 125.
— -muskel, feinere Struktur III, 253.
— Muskelschicht III, 251.
— muskelzellen I, 125.
Herzmuskulatur, Kittsubstanz I, 126.
— Nerven III, 254, 255.
— Ursprung I, 127.
Herznerven, Endigung V, 436.
— Entwicklung V, 438.
— v. Tieren V, 435.
Herzohr III, 236.
— linkes III, 245, rechtes III, 243.
Herzplatte III, 457.
Herz, Projektionsfigur III, 258.
— rechtes III, 235.
— Schichtung III, 234.
— -spitze, Lage der III, 258.
— Topographie III, 257.
— -venen III, 377.
— venöses III. 207.
— -volumen III, 256.
— -wand, Schichten III, 251.
Hesselbachsches Band III, 54.
Hexenmilch VI, 55
Hiatus aorticus III, 65.
— basilicus III, 142.
— canalis facialis II, 77, 79
Hiatus ejaculatorius IV, 315.
— maxillaris II, 93.
— obturatorius IV, 344.
— oesophageus III, 65.
— pelvinus lat. IV, 344.
— sacralis II, 33, 34.
— semilunaris II, 70, 119. IV, 181.
— tendineus III, 116.
— — (adductorius) III, 162.
Highmore I, 19.
Highmores Höhle II, 93.
Highmori corpus IV, 302.
St. Hilaire I, 25.
Hildebrandt I, 25.
Hilfsapparate des Auges VI, 148.
Hilfsorgane der Muskeln III, 3.
Hilfssegel III, 239.
Hilus glandulae suprarenalis IV, 269.
— lienis IV, 162.
— der Lymphdrüsen III, 431.
— nuclei dentati V, 90.
— olivaris V, 205.
— ovarii IV, 274.
— pulmonis IV, 214.
— renalis IV, 238.
Hilusstroma der Lymphdrüse III, 431.
Hinterbacke I, 169.
Hinterhals I, 164.
Hinterhaupt I. 165. II, 111.
— -bein II, 56.
— — Verknöcherung II, 202
— -blutleiter III, 390.
— -fontanelle II, 209.
— -höcker I, 165.
— -lappen, Furchen V, 124.
— — Windungen V, 128.
— -loch II, 59.
— -muskel III, 81.
— -pol V, 119.
— -schlagader III, 278.
Hinterhirn V, 81.
— -bläschen V, 167.
Hintersäule d. Rückenmarkes V, 35.
— Zellen V, 62.
Hinterstrang V, 24, 36, 64.
Hinterstränge, Ventralfeld V, 54.
Hinterwurzelzellen V, 49.
Hinterzunge IV, 60.
Hippocampus V, 136.
— feinerer Bau V, 180, 181.
Hippokrates I, 7, 8.
Hirci VI, 64.
Hirn-anhang V, 103.
— -axe V, 173.
— -blasen, primäre V, 167.
Hirnfurchen, Einfluß des Alters V, 133.
— — d. Erziehung V, 134.
— — d. Geschlechtes V, 134.
— — d. Rasse V, 134.
— — d. Schädelform V, 134.
— irreguläre V, 133.
— Korrelation zu Hirnwindungen V, 133.
— Richtung V, 131.
— Schemata V, 132.
— Verschiedenheiten, individuelle V, 133.
Hirngewicht b. Kindern V, 72.
— berühmter Personen V, 71.
Hirnhaut, harte V, 151.
— —, Blutadern III, 386.
Hirnkapsel, lineare Maße II, 127.
Hirnnerven V, 292.
— Austritt aus d. Gehirn V, 149.
— Durchtritt aus d. Schädelbasis V, 292.
— -kerne, morpholog. Stellung V, 231.
— Ursprung V, 223.
— Wurzeln V, 149.
— Zählung V, 149.
Hirnplan (Flechsig) V, 245.
Hirnsand V, 112.
Hirnschema (Aeby) V, 241.
Hirnschenkel, Bau V, 220
— -fuß V, 95.
— -haube V, 95.
— -system V, 147.
Hirnschlagader, vordere, mittlere III, 290.
Hirnsichel V, 152.
Hirn-teil des Kopfes I, 165.
— -wandungen VI, 98.
Hirnwindungen, Allgemeines V, 130.
— Einfluß d. Alters V, 133.
— — — Erziehung V, 134.
— — — Geschlechtes V, 134.
— — — Rasse V, 134.
— — — Schädelform V, 134.
— Korrelation zu Hirnfurchen V, 133.
— Ursachen V, 130.
— Variabilität V, 133
— Verschiedenheiten, individuelle V, 133.
His I, 31, 32.
— sches Bündel III, 252.
— Synkaryose I, 62.
Histologie I, 31.
Hochstetter, Entwicklung der Venen III, 465.

Hoden IV, 300.
— Bau IV, 302.
— Durchmesser IV, 301.
— Entwicklung IV, 382.
— Gewicht IV, 301.
— -heber III, 44.
— Lage IV, 301.
— Nervenendigungen V, 463.
— -netz IV, 302.
Hodensack IV, 321.
— Farbe IV, 322.
— Gefäße IV, 322.
— Nerven IV, 323.
Hodologia V, 234.
Höcker, grauer V, 99.
Höhenindex d. Schädels II, 132.
Höhlengrau V, 191.
Höhlensystem der Nase IV, 177.
Hörhaare VI, 210.
Hörner d. Rückenmarkes V, 35.
Hörnerv, Ursprung V, 228.
Hörsphäre, feinerer Bau V, 180.
Hörsteinchen VI, 212.
Hofmann I, 19.
Hofmeister, Chemismus der Zelle I, 54.
Hohlhand I, 167.
Hohlhandband III, 139.
— queres III, 139.
Hohlhandbogen, oberflächlicher, tiefer III, 325.
Hohlhandmuskel, kurzer III, 128.
— langer III, 116.
Hohlhandnetz III, 325.
Hohlvene, obere III, 378.
— untere III, 405.
Hohlvenensack III, 243.
Hohlwurzel d. Haares VI, 81.
Holmgren, Saftkanälchen der Ganglienzellen I, 133.
— Trophospongium I, 80, 133.
Holotopie, Definition IV, 92.
Homo-Form I, 148.
Hooke I, 29.
van Hoorne I, 19.
Horizontalebene I, 174.
Horizontale bei Schädelmessung II, 127.
Hornblatt V, 165.
Hornerscher Muskel III, 82. VI, 158.
Horngebilde der Haut VI, 60.
Hornhaut VI, 100.
— -epithel VI, 102.
— Gefäße, Nerven VI, 104.
— -körperchen I, 87. VI, 103.
— -scheitel VI, 101.
— Schichten VI, 101.
Hornhaut-zellen VI, 103.
Hornplättchen VI, 12.
Hornschicht d. Nagels VI, 61.
Hornschüppchen I, 80.
Hornspongiosa V, 43.
— d. Markscheide I, 138.
Hornzähne IV, 48.
Howshipsche Lakunen II, 14.
Hüfte I, 164, 169.
Hüftaxe II, 284.
Hüftbein II, 154.
Hüftbeinlochschlagader III, 358.
Hüftbein, Verknöcherung II, 214.
— Verknöcherungszeiten II, 216.
Hüftblutader, äußere III, 414.
— gemeinsame III, 406, 412.
— innere III, 412.
Hüftgelenk II, 283.
— -axe II, 284.
— Mechanik II, 284.
Hüftlendenmuskel III, 142.
Hüftlendenschlagader III, 356.
Hüftlochmuskel, äußerer III, 152.
— innerer III, 151.
Hüftmuskeln III, 142.
Hüftpfanne II, 283.
Hüftschlagader, äußere III, 359.
— gemeinsame III, 346, 348.
— innere III, 348.
Hüllen des Gehirns V, 151.
— d. Hodens IV, 319.
— d. Rückenmarkes V, 27.
— d. Samenstranges IV, 319.
Hülle seröse IV, 376
Hufeisenniere IV, 238.
Humerus II, 138.
— Kurven d. Spongiosa II, 188.
— Torsion II, 141.
— Verknöcherung II, 212.
Humor aqueus VI, 147.
— vitreus VI, 142.
Hundt I, 15.
Hunter, J. I, 14, 23.
Hunter, I, 23.
Hunteri, Gubernaculum testis, Entstehung IV, 380, 383.
Hunterscher Adduktorenkanal III, 155, 162.
Huschke, Gehörzähne VI, 217.
Huxley I, 29, 30.
Huxleysche Schicht VI, 68.
Hydatiden des Eileiters IV, 282.
Hydatide, gestielte des Nebenhodens IV, 301.
— — feinerer Bau IV, 312.
— d. Nebenhodens, Entstehung IV, 383.
— ungestielte d. Hodens IV, 301.
Hydatide, ungestielte, feinerer Bau IV, 312.
Hydropisierung d. Protoplasma I, 65.
Hymen (femininus) IV, 288, 297.
— Formen IV, 297.
Hyopharyngeus IV, 80.
Hyperdolichocephalie II, 132.
Hypermastie VI, 58.
Hyperthelie VI, 58, 59.
Hypertrichosis VI, 79.
Hypoblast I, 153.
Hypocölom I, 156.
Hyponychium VI, 62.
Hypophysen-anlage V, 169, 170.
— -blase V, 170.
— -gang II, 68. V, 170.
Hypophysis V, 99, 103.
— feinerer Bau V, 191, 192.
Hypospadia IV, 337.
Hypospadiaei IV, 337.
Hypospadie IV, 385.
Hypothalamus V, 99.
Hypothenar I, 168.
Hypotrichosis VI, 79.
Hypsicephal II, 132.
Hyrtl I, 26.
— Canalis musculoperonaeus III, 183, 371.
— scher Muskel VI, 179.
— Porus crotaphiticobuccinatorius II, 69.

I.

Jakob I, 25.
Jacobson I, 25.
Jacobsoni, Cartilago vomeronasalis IV, 181.
— Organon vomeronasale IV, 176.
— Plexus tympanicus V, 322.
Jacobsonsche Anastomose V, 322.
Jacobsonscher Knorpel IV, 181.
Jacobsonsches Organ IV, 72, 177, 181. VI, 84, 91.
Jastschinski, A. obturatoria III, 358.
— Formen der Arcus volares III, 328.
Jenjunoileum IV, 103.
Jejunum IV, 107.
Ileum IV, 107.
— ascendens IV, 146.
Impressio (ones) cardiaca III, 257.
— — hepatis IV, 120, 125.
— — pulmonis IV, 214
— digitatae II, 60.
— — alae magnae II, 67.

Impressio (ones) digitatae des Schläfenbeins II, 82.
— colica hepatis IV, 125.
— duodenalis hepatis IV, 125.
— gastrica hepatis IV, 125.
— oesophagea hepatis IV, 121.
— suprarenalis hepatis IV, 125
— trigemini II, 77.
Incisivi IV, 20.
Incisura (ae) acetabuli II, 154.
— ant. (auris) VI, 173.
— apicis cordis III. 235.
— cardiaca pulmonis IV, 214.
— cartilaginis meatus acustici externi (Santorini) VI, 176.
— cerebelli ant., post. V, 82.
— clavicularis II, 43.
— costales II, 43, 44.
— ethmoidalis II, 87.
— fibularis II, 167.
— frontalis II, 87.
— interarytaenoidea IV, 198.
— interlobaris pulmonis IV, 214.
— intertragica VI, 172.
— ischiadica major, minor II, 157.
— jugularis II, 43, 59, 78, 79.
— lacrimalis II, 94.
— mandibulae II, 103
— mastoidea II, 82.
— nasalis II, 93.
— pancreatis IV, 139.
— parietalis II, 82.
— radialis ulnae II, 145.
— scapulae II, 137.
— semilunaris ulnae II, 142.
— sphenopalatina II, 99.
— supraorbitalis II, 84.
— tentorii V, 152
— terminalis auris VI, 175.
— thyreoidea inf., sup IV, 187.
— tympanica (Rivini) II, 81, 83. VI, 180.
— ulnaris radii II, 142.
— umbilicalis hepatis IV, 121, 125.
— vertebralis inf., sup. II, 27.
— vesicalis hepatis IV, 121, 125.
Inclinatio pelvis II, 158.
Incus II, 104. VI, 191.
Index I, 168.
Indicator III, 127.
Indices des Schädels II, 132.
Infraorbitalkanal II, 93.
Infundibulum II, 119. V, 99, 103.
— ethmoidale II, 70.
— frontale IV, 181.
— maxillare IV, 181.
— tubae uterinae IV, 281.
Ingrassias I, 17.
Inguen I, 164.
Inhalt des Hirnschädels II, 126.
Inion II, 128.
Innenhaut, elastische III, 219.
Innenkolben d. Tastkörp. VI, 32.
— d. Vater-Pacinischen Körp. VI, 37.
Innenpfeiler d. Cortischen Organs VI, 220.
Innenzellen d. Geschmacksknospen VI, 93.
Inoblasten I, 87.
Inscriptiones tendineae III, 4, 42.
Insel V, 120.
— -pol V, 121.
— -rinde, feinerer Bau V, 180, 181.
— -schwelle V, 121.
— -windungen V, 122.
Inseln, Langerhanssche IV, 144.
Insertio III, 2.
Inspiration IV, 173.
Insula V, 121.
Integumentum commune VI, 2.
Intelligenz und Gyrificierung V, 131.
Interfilarsubstanz d. Protoplasmas I, 43.
Interglobularräume I, 97.
— große, kleine IV, 31.
Interkostalnerven, Verbindungen V, 379.
— Zweige V, 380.
Interparietale, Entstehung II, 202.
Interzellularbrücken d. Epidermis VI, 7.
— d. Epithelien I, 75.
Interzellularlücken I, 76.
Interzellularsubstanz I, 75.
Intestinum caecum IV, 145.
— colon IV, 149.
— crassum IV, 145.
— jejunum IV, 104.
— ileum IV, 104.
— rectum IV, 155.
— tenue IV, 103.
— — mesenteriale IV, 103, 104.
Intima pia V, 30.
Introitus vaginae IV, 288.
Intumescentia cervicalis, lumbalis V, 20.
Involution d. Milchdrüse VI, 55.
Jochbein II, 99.
— -muskel III, 88.
— -oberkieferpunkt II, 128.
— -punkt II, 128.
— Verknöcherung II, 206.
— -winkel, hinterer II, 128.
Jochbogen I, 165. II, 121.
Jochfortsatz des Oberkieferbeins II, 94.
— des Schläfenbeins II, 83.
— des Stirnbeins II, 87.
Joesselscher Adduktorenkanal III, 155, 162.
Jones I, 27.
Iris VI, 114.
— albinotische VI, 115.
— Dilatatorschicht VI, 116.
— Endothel VI, 115.
— Entwicklung VI, 237.
— Farbe VI, 115.
— Gefäßschicht VI, 115.
— Grenzschicht vordere VI, 115.
— Nerven VI, 117.
— Schichten VI, 115.
Isthmus cartilaginis auris VI, 175.
— faucium IV, 16, 73.
— gl. thyreoideae IV, 225.
— gyri fornicati V, 129.
— d. Ohrknorpels VI, 175.
— prostatae IV, 324.
— rhombencephali V, 92.
— tubae auditivae VI, 186.
— — uterinae IV, 281.
— d. Ureter IV, 225.
Juga alveolaria des Oberkieferbeins II, 94.
— — des Unterkiefers II, 100.
— cerebralia II, 60.
— — alae magnae II, 67.
— — des Schläfenbeins II, 82.
Jugum sphenoidale II, 62.
Juncturae ossium II, 219.
— tendinum III, 123.
Jungfernhäutchen IV, 297.
Jung, M. pyramidalis auriculae VI, 178.

K.

Kahnbein II, 145, 172.
Kahn-Würfelbeingelenk II, 312.
Kalkepithelien I, 80.
Kammer, linke d. Herzens III, 249.
— Muskulatur III, 244.
— rechte d. Herzens III, 244.
— -wasser d. Auges VI, 147.
Kammuskel III. 160.
Kammuskeln III, 236, 243.
Kanälchen Haversche II, 3.
— intrazelluläre, in Ganglienzellen I, 133.
— irreguläres d. Niere IV, 245.
Kanäle, Volkmannsche II, 3.
Kantenkrümmung der Rippen II, 39.
Kapazität des Schädels II, 126.

Kapillaren arterielle, venöse III, 209, 229.
— Blutlauf III, 233.
— Form III, 230, 231.
— Historisches III, 228.
— Nervenfasern III, 232.
Kapillargefäße III, 229, 231.
— feinerer Bau III, 231.
Kapillarhülsen IV, 167.
Kapillarreaktionen im Protoplasma I, 54.
Kapillarscheiden IV, 167.
Kappenmuskel III, 22.
Kapsel, Bowmansche IV, 246.
innere V, 148.
— -rinne d. Gelenke II, 223
Kapselspanner III, 3.
Kardinalvenen III, 463.
Karpalsäcke III, 141.
Karyokinese I, 56.
Karyoplasma I, 46.
Kaudalnerven V, 340
Kaufläche d Zähne IV, 18.
Kaumuskel III, 93.
Kehldeckel IV, 188.
— -knorpel IV, 188.
Kehlgrube I, 164.
Kehlkopf IV, 186.
— Altersunterschiede IV, 186
— Bänder IV, 191.
— Gefäße IV, 201.
— Gerüst IV, 186.
— Geschlechtsunterschiede IV, 186
— -höhle, IV, 202.
— -knorpel IV, 186.
— Nerven IV, 202.
— -raum, mittlerer IV, 203.
— Schleimhaut IV, 197.
— — Bau IV, 198.
Kehlkopfmuskeln IV, 193.
— Funktion IV, 197.
— Innervation IV, 197.
Kehlkopfvorsprung I, 164
Keilbein II, 62.
— hinteres, vorderes II, 263.
— Verknöcherung II, 203.
— -Würfelbeingelenk II, 312
Keilbeine d. Fußes II, 172.
Keilbeinfontanelle II, 209.
Keilstrang V, 24, 36.
Keim-blase I, 152.
— -bläschen I, 46. IV, 275.
— -blätter I, 70, 153.
— -blatt, äußeres I, 153.
— — inneres I, 153.
— — mittleres I, 154.
— -drüse IV, 381.
Keim-drüsen, weibliche IV, 273.
— -epithel d. Eierstockes IV, 274.
— -epithel d. Hodens IV, 302.
— -fleck IV, 275.
— -flecke I, 47.
Keimschicht d. Epidermis VI, 7.
— d. Nagels VI, 61.
— d. Periostes II, 15.
Keim-zellen I, 70.
— -zentren d. Malpighischen Körperchen d. Milz IV, 166.
— -zentrum III, 428.
Kephalopharyngeus IV, 83.
Keratinisierung I, 65.
Kerato-Epithelien I, 80.
Keratohyalin I, 80. VI, 11.
Kerkring I, 21.
Kerkringi, Os II, 203.
— Plicae circulares IV, 113.
Kern (Kerne) I, 44.
— -blatt d. Hippocampus V, 180.
— -fäden, primäre, sekundäre I, 47.
— d. Gehirns V, 9.
— -gerüst I, 46.
— graue d. Endhirns V, 139.
— -inhalt I, 46.
— intermediärer I, 48.
— d. Kleinhirns. feinerer Bau V, 194.
— -körperchen I, 47.
— Membran I, 46.
— Metazoentypus I, 48.
— b. Mikroorganismen I, 48.
— Monakow V, 260.
— Nachweis I, 48.
— Polseite I, 57.
— roter V, 220.
— -saft I, 46, 47.
— -struktur I, 46.
— -teilung, Zwecke I, 63.
— verteilter I, 48.
Kessel-Politzersche Körperchen VI, 196.
Keule V, 77.
Key-Retziussche Körperchen VI, 41.
Kiefergelenk II, 250.
— Mechanik II, 250.
Kiefermuskel, zweibäuchiger III, 97.
Kieferschlagader, äußere III, 274
innere III, 280.
Kiefer-spalte II, 206.
— -wall IV, 34.
— -winkel II, 103.
— -zungenbeinmuskel III, 97.
Kiemen III, 206. IV, 171.
Kiemen-atmung IV, 171.
— -bogenarterien III, 461.
— -höhlen IV, 171.
Kinn I, 165.
— -lippenfurche I, 165.
— -muskel III, 91.
— -punkt II, 128.
— -zungenbeinmuskel III, 98.
— -zungenmuskel IV, 68.
Kinocilien I, 78.
Kinozentrum I, 49.
Kittsubstanz der Epithelien I, 75.
— d. Herzmuskulatur I, 126. III, 253.
— im Knochen II, 5.
— d. Schmelzprismen IV, 32.
Kitzler IV, 294.
Klaatsch, Hautleisten, vergl. Anat. VI, 18.
Klappenapparate d. Herzens III, 239.
Klappen, halbmondförmige III, 240.
Klappen der Lymphgefäße III, 425.
— der Venen III, 223.
Klappe d. Wurmfortsatzes IV, 145.
Klauen d. Hippocampus V, 139.
Kleinfinger-abzieher III, 128.
— -ballen I, 168.
— -beuger, kurzer III, 131.
— -gegensteller III, 128.
— -strecker III, 123.
Kleinhirn V, 82.
— Arterien V, 162.
— Bahnen, absteigende V, 289.
— Gewicht V, 82.
— Hemisphären V, 85.
— Kerne, feinerer Bau V, 194.
— Kerne graue V, 90.
— Markfortsätze V, 89.
— Marklager V, 86
— -olive V, 90.
— -rinde, feinerer Bau V, 186.
— — Neuroglia V, 188
— -Seitenstrang V, 36
— — -Bahn V, 65, 77, 201, 260.
— -sichel V, 153.
— Stiele V, 89.
— -zelt V, 152.
Kleinzehen-abzieher III, 187.
— -beuger, kurzer III, 188.
— -gegensteller III, 188.
— -stand II, 320.
Kletterfasern V, 188.
Kloake IV, 378.
Klumpfuß II, 320.
Knäueldrüsen VI, 44

Knie I, 170.
Kniegelenk II, 287.
— Blutgefäße II, 299
— Mechanik II, 299.
Kniegelenkschlagader, oberste III, 365.
Kniehöcker V, 111
Knie, inneres d. N. facialis V, 212.
— -kehle I, 170.
Kniekehlenmuskel III, 179.
Kniekehlenschlagader III, 366.
Kniescheibe I, 170. II, 166.
— Facetten d. Facies articularis II, 288.
— Verknöcherung II, 216.
— Verknöcherungszeit II, 218.
Knochen, accessorische, des Schädels II, 91.
— Architektur, innere II, 183.
— Bestandteile II, 1
— — chemische II, 6.
— -bildung, accidentelle II, 15.
— — in Knorpeln I, 93.
— -brüche, Heilung II, 15.
— calcinierter I, 96.
— Einteilung II, 21.
— Entwicklung II, 6.
— Fachausdrücke der Oberflächenformen II, 19.
— Farbe II, 1.
— Festigkeit II, 193.
— -fibrillen I, 94. II, 4.
— Formen II, 17, 19
— gewebe, Definition I, 93.
— Gewicht, spezifisches II, 6.
— -haft II, 219.
— -höhlen I, 94. II, 3.
— -kanälchen I, 94. II, 3.
Knochenkerne II, 7, 12, 196.
— accessorische II, 13.
— d. Brustbeins II, 200.
— d. oberen Extremität II, 211.
— d. unteren Extremität II, 214.
— d. Rippen II, 200.
— d. Schädels II, 201.
— der Wirbel II, 196.
Knochen-knorpel I, 95.
— -körperchen I, 94
— -Längsschliff II, 2.
— -lamelle, feinerer Bau II, 3.
— -lehre II, 1.
— -lücken I, 94. II, 2.
— lufthaltige II, 19, 21.
— Lymphkanäle, perivaskuläre II, 16.
— -mark I, 116. II, 17.
— Markhöhle II, 1.
Knochen-mark, Stützgerüst II, 17.
— Nerven II, 17.
— Organstruktur II, 1.
— Petrifikation II, 6.
— primärer, sekundärer II, 7.
— primordiale d. Neurocraniums II, 56.
— — d. Visceralskelets II, 104.
— Querschliff II, 3.
— Regeneration II, 15.
— Resorption II, 14.
— -rollen III, 7.
— segmente III, 17.
— Substantia compacta II, 1, 21.
— — corticalis II, 21.
— — spongiosa II, 1, 21.
— -substanz, grobfaserige II, 5.
— Vater-Pacinische Körperchen II, 17.
— Versteinerung II, 6
— Verwendung II, 19.
— Verwitterung II, 6.
— Wachstum II, 13.
— -zellen I, 93
— Zerstörung II, 14.
Knöchel I, 170.
Knötchen d. Unterwurms V, 86.
Knorpel-bildung, accidentelle II, 15.
— -bögen d. Visceralskelets II, 210.
— Degeneration, astbestartige I, 92.
— Einteilung I, 91.
— elastischer I, 93.
— -entwicklung I, 93.
— -gewebe, Definition I, 91.
— -haken des Tubenknorpels VI, 187.
— -haft II, 219.
— -haut II, 16.
— -höhle I, 91.
— hyaliner I, 91.
— — Vorkommen I, 93.
— -kapsel I, 91.
— -leim I, 91.
— Meckelscher VI, 238.
— permanenter I, 91
— Regeneration I, 93.
— -skelet I, 91.
— transitorischer I, 91.
— verkalkter I, 91, 93.
— -zellen I, 91.
— — Richtungsphänomen II, 12.
— -zungenmuskel IV, 68.
Knorrenmuskel III, 110.
Knoten der Atrioventrikularklappe III, 240.
Koch, I, 15.
Kölliker I, 27, 30, 31.
— Rückenmarkschema V, 239.
Köpfchen d. Steigbügels VI, 192.
Körnerschicht, äußere d. Großhirnrinde V, 174.
— — d. Netzhaut VI, 129
— innere d. Großhirnrinde V, 175.
— — d. Netzhaut III, 129.
— d. Kleinhirnrinde V, 186.
— Tomessche IV, 31.
Körper, Abteilungen I, 163.
— d. Amboß VI, 191.
— Antimeren I, 148.
— Asymmetrie I, 148.
— -atmung IV, 171.
— Axen I, 174.
Körperchen, Brocksche VI, 35
— Golgi-Mazzonische VI, 41.
— Grandrysche VI, 34.
— Herbstsche VI, 41.
— Kessel-Politzersche VI, 196.
— Key-Retzinssche VI, 41.
— Leydigsche VI, 35.
— Malpighische d. Milz IV, 165.
— Ruffinische VI, 42.
— Sandsteinsche VI, 228.
— Vater-Pacinische VI, 35.
Körper, Blutadern III, 207.
— Ebenen I, 174.
— Flächenmessungen I, 172.
— Folgestücke I, 158.
— -form, eudipleure I, 148.
— -fühlsphäre V, 253.
— als Ganzes I, 147.
— Geschlechtsverschiedenheiten I, 159.
— Gewicht, spezifisches I, 173.
— Gewichtsverhältnisse I, 171, 173.
— Grundform I, 148.
— -herz III, 235.
— d. Hinterhauptbeins II, 59.
— d. Keilbeins II, 62.
— konzentrische d. Thymus IV, 230.
— -kreislauf III, 210.
— — Blutgefäße III, 262
— -länge I, 171.
— Lagen I, 174.
— männlicher I, 159.
— Maßverhältnisse I, 149, 171.
— Messungen kubische I, 173.
— — lineare I, 171.
— d. Nebenhodens IV, 301.
— Oberflächenform I, 163.

Körper-oberfläche, Formel zur Ermittlung I, 174.
— d. Oberkieferbeins II, 92.
— -proportionen I, 150.
— Richtungen I, 174.
— Stamm I, 163.
— -systeme, Gewichtstabellen I, 178.
— weiblicher I, 160.
Kohlrauschsche Falte IV, 156, 159.
Kohn, Paraganglien V, 445.
Kolbenhaare VI, 81.
Kolbenzellen d Tastkörper VI, 33.
Kollapsluft IV, 217.
Kollateralen d. Blutgefäße III, 217, 218.
— d. Nervenfortsatzes I, 127.
— der Rückenmarkstränge V, 58, 59.
Kollmann I, 127.
— Manifestation d. Occipitalwirbels II, 61.
Kolloidzellen IV, 227.
Kolossow Interzellularbrücken I, 75.
Kolostrumkörperchen VI, 54.
Komma Schultzesches V, 55, 64.
Kommissurensysteme V, 144, 240.
Kommissurenzellen V, 52.
Kommissur, Guddensche V, 104, 273.
— hintere des Gehirns V, 112.
— Meynertsche V, 273.
— vordere d. Gehirns V, 146.
Komplementärluft IV, 217.
Komplementärraum, unterer IV, 355.
Konjunktivalsack VI, 149.
Konjunktiva, Sammetkörper VI, 152.
Konstruktionsaxe d. Armes II, 264.
Kontinuitätslehre I, 56.
Kontraktilität d. Protoplasmas I, 51.
Konturlinien d. Dentins IV, 31.
Kopf I, 163, 164,
— -bein II, 145.
— -beuge V, 169.
— -gelenk, oberes II, 239.
— — unteres II, 240.
— -haare VI, 64.
— —, ungewöhnliche Länge VI, 80,
— -kappe d. Spermiums IV, 307.
Kopfmuskel, größerer gerader hinterer III, 37.
— kleiner gerader hinterer III, 37.
Kopfmuskel, langer III, 78.
— schräger oberer III, 37.
— — unterer III, 38.
— seitlicher gerader III, 38.
Kopfmuskeln III, 80.
Kopf des Nebenhodens IV, 301.
— -nickerschlagader III, 278.
— -niere IV, 379.
Kopfschlagader, äußere III, 272.
— gemeinschaftliche III, 270.
— innere III, 284.
Kopfskelet II, 56.
Kopsch, Binnennetz I, 80, 131.
— — Deutung I, 132.
— Thrombocyten I, 109.
Korbzellen V, 187.
Korrelation der Hirnfurchen und Hirnwindungen V, 133.
Kosmozoenlehre I, 56
Kostalatmung III, 69.
Krallen-platte VI, 62.
— -sohle VI, 62.
— -wall VI, 63.
Kranzband d. Leber IV, 365.
Kranzblutader rechte d. Herzens III, 377.
Kranznaht II, 107.
Kranzschlagader laterale, mediale des Oberschenkels III, 362.
— des Herzens III, 264.
— hintere des Armes III, 304.
— oberflächliche der Hüfte III, 361.
— tiefe der Hüfte III, 360.
— vordere des Armes III, 304.
Kranzvene d. Magens III, 409.
Krause, Glandulae mucosae VI, 153, 157.
Krausesche Endkolben VI, 33.
Krause, C., Körperoberfläche I, 172.
— -sche Querlinie I, 120.
Krause, W., M. quadrigeminus capitis III, 73.
Krause, Valvula lacrimalis inf. VI, 159.
— Varietäten der Muskeln III, 21.
— Ventriculus terminalis V, 38.
Kreislauf, abgekürzter III, 217.
— Dauer III, 234.
— derivatorischer III, 217.
— embryonaler III, 210.
— fetaler III, 211, 468.
— großer III, 210.
— — Venen III, 377.
— intermediärer d. Milz IV, 168.
— kleiner III, 209.
— placentaler III, 211, 463, 467.
Kreislauf, postfetaler III, 211, 467.
— Stufen III, 210.
Kreuzband II, 240.
Kreuzbänder d. Kniegelenkes II, 292.
Kreuzbein II, 33.
— Basis II, 34.
— -blutader, mittlere III, 406.
— -geflecht V, 391.
— Geschlechtsunterschiede II, 37.
— -kanal II, 34.
— -schlagader, mittlere III, 347.
— — seitliche III, 356.
— -spitze II, 34
— Variationen II, 52.
— Verknöcherungszeiten II, 201.
— Unterschiede, individuelle II, 37.
Kreuzdarmbeingelenk II, 280.
Kreuz, lateinisches I, 139.
Kreuznerven, Rr. postt. V, 346.
Kreuzraute I, 164. VI, 6.
Kreuzsteißbeinmuskeln III, 39.
— vorderer III, 41.
Kreuzwirbel II, 24.
Kristalle des Blutes I, 112.
Kristalloide der Spermiogonien IV, 310.
— d. Zwischenzellen des Hodens IV, 310.
Kronenflucht der unteren Zähne IV, 23.
Kronenfortsatz II, 142.
Kropf IV, 226.
Krummdarm IV, 104, 107.
Krümmung d. Zahnbögen IV, 29.
Krümmungsmerkmal IV, 21.
Kryptorchismus IV, 320, 386.
Kühne, Nervenendigung im Muskel III, 12.
— Rhabdia I, 119.
Kugelgelenk II, 225.
Kugelkern V, 92.
Kupferblut I, 107.
Kupffer I, 31, 32.
— Neurofibrillen I, 130.
— Paraplasma I, 43.
— Sternzellen der Leber IV, 132.
Kuppel-blindsack VI, 208.
— -gewölbe d. Fußes II, 320.
— -raum VI, 196.
Kurvatur, große, kleine d. Magens IV, 91.
Kurven d. Spongiosa d. Femur II, 187.
— — d. Felsenbeins II, 188.
— — d. Humerus II, 188.
— — d. Ulna II, 188.
— — d. Radius II, 188.

Kurzstrahler I, 142.
Kutikularsaum I, 74.
Kutisstrang des Trommelfelles VI, 183.
Kyphose II, 234.

L.

Labium(ia) ant., post. tubae auditivae IV, 84.
— — — d. Portio vaginalis IV, 284.
— externum, internum (cristae iliacae) II, 154.
— inf., sup. (oris) I, 165. IV, 12.
— inf., sup., valvulae coli IV, 146.
— lat., mediale lineae asperae femoris II, 165.
— majora pudendi IV, 293.
— minora pudendi IV, 294, 297.
— oris IV, 12.
— urethrae IV, 330.
— vestibulare, tympanicum VI, 217.
— vocale IV, 204.
Labra glenoidalia II, 223.
Labrum glenoidale art. coxae II, 283, 284.
— — d. Art. humeri II, 254.
Labyrinth VI, 197.
— Bau, feinerer VI, 208.
— -bläschen VI, 237.
— -Entwicklung VI, 237.
— -gefäße VI, 228.
— -grübchen VI, 237.
— -häutiges VI, 205
— -kapsel II, 204.
— kavernöse d. Penis IV, 333.
— knöchernes VI, 197.
— d. Siebbeins II, 69.
Labyrinthus membranaceus VI, 205.
— osseus VI, 197.
Lacaze-Duthiers I, 25.
Lacerti fibrosi VI, 161.
Lacertus fibrosus III, 109.
Lac femininum VI, 54.
Lachmuskel III, 88.
Lac neonatorum VI, 55.
Lacrimae VI, 156.
Lactation VI, 53.
Lacuna magna IV, 330.
— musculorum III, 143.
— musculorum, vasorum III, 195.
Lacunae urethrales (Morgagnii) VI, 330.
Lacus lacrimalis VI, 149.
Länge des Darmes IV, 161.
Längenbreitenindex d. Schädels II, 131.
Längenhöhenindex d. Schädels II, 132
Längenwachstum d. Knochens II, 11.
Längsblutleiter, oberer, unterer III, 388
Längsbündel, hinteres mediales V, 64, 225.
— oberes, unteres V, 142.
Längsmuskel, oberer d. Zunge IV, 68.
— unterer d. Zunge IV, 68.
Läppchen-bronchien IV, 219.
— d. Drüsen IV, 6.
— d. Lunge IV, 217.
— d. Nebenhodenkopfes IV, 310.
Lagena VI, 170, 227.
Lagen des Körpers I, 174.
Laker, Blutscheibchen I, 109.
Lakune III, 231.
Lakunen, Howshipsche II, 14.
Lamarck I, 27.
Lambda II, 128.
Lambdanaht II, 107.
Lamellen, Haversche II, 3.
— intercalare II, 3.
— interstitielle II, 3.
— d. Knochensubstanz II, 3.
— -phänomen, Sharpey-Ebnersches I, 94. II, 4.
— umfassende II, 3.
Lamina(ae) affixa V, 107, 138.
— basalis d. Kleinhirnrinde V, 186.
— basalis d. Chorioidea VI, 111.
— basilaris cochleae VI, 219.
— — — Epithel VI, 219.
— (cartilaginis cricoidae) IV, 187.
— (cartilaginis tubae auditivae) lat., medialis VI, 187.
— choriocapillaris VI, 111.
— chorioideae epitheliales V, 157.
— cribrosa II, 69.
— cribrosa sclerae VI, 105, 119.
— elastica ant. (Bowmani) VI, 101.
— — ext., int d. Gefäße III, 219, 220.
— — post. (Demoursi, Descemeti) VI, 101.
— ext. durae matris V, 27.
— — int. d. Schädelknochen II, 21.
— fibrocartilaginea interpubica II, 279.
Lamina (ae) fibrocartilaginea volaris II, 276.
— — plantaris II, 316.
— fusca VI, 106, 108.
— int. durae matris V, 28.
— lateralis proc. pterygoidei II, 67.
— medialis proc. pterygoidei II, 67.
— medullares (cerebelli) V, 89.
— — extt., intt., d. Linsenkerns V, 189.
— — des Thalamus V, 108, 192.
— medullaris involuta V, 180.
— membranacea tubae auditivae VI, 187.
— modioli VI, 202.
— muscularis mucosae IV, 2.
— papyracea II, 70.
— parietalis d. Serosa IV, 11.
— perpendicularis II, 69.
— propria mucosae IV, 2
— propria d. Trommelfelles VI, 184.
— pterygospinosa II, 69.
— quadrigemina V, 96
— rostralis V, 145.
— septi pellucidi V, 127.
— spiralis membranacea VI, 202.
— — ossea VI, 202.
— — secundaria VI, 203.
— suprachorioidea VI, 108.
— terminalis des Os ethmoidale II, 72.
— — d. Gehirns V, 100, 104, 168.
— thyreoideae IV, 187.
— tragi VI, 176.
— vasculosa VI, 108.
— vastoadductoria III, 162.
— visceralis d Serosa IV, 10.
— vitrea II, 21.
Lancisi I, 17.
Langerscher Achselbogen III, 26, 70.
Langerhanssche Inseln IV, 144.
— Zellen, zentroacinäre IV, 144.
— — d. Epidermis VI, 31
Langhaare VI, 64.
Langmuskel des Rückens III, 31
Langstrahler I, 142.
Lanugo VI, 67.
Lanzscher Punkt IV, 149.
La Peirese I, 19.
Lappen d. Leber IV, 122.
— d. Lunge IV, 214.
Larreysche Spalte III, 66.
Laryngopharyngeus IV, 79.
Larynx IV, 186.

Lateralkern, kleinzelliger d. Oculomotorius V, 224.
Latus I, 164
Lauthscher Kanal VI, 106.
Leben, Äußerungen I, 35.
— organisches, Entwicklungstabelle I, 39.
Lebensbaum V, 89.
Lebenseinheit I, 41.
Lebensherkunft I, 56
Leber IV, 120.
— Anlage IV, 378.
— Ausführungsgang IV, 125.
— Bauchfellüberzug IV, 126.
— Bau feinerer IV, 128.
— Befestigungsmittel IV, 127.
— Berührungsfelder IV, 122.
— Drüsenstruktur IV, 136.
— Flächen, Ränder IV, 120.
— -gang IV, 125, 126.
— Gefäße IV, 127.
— -kapsel IV, 365.
— -kreislauf III, 467.
— Lymphgefäße IV, 127.
— Nerven IV, 128.
— Nervenendigungen V, 460.
— Rippenstreifen IV, 125.
— Schlagader III, 336.
— Schnürstreifen IV, 125.
— Strang III, 408
— topographisches IV, 122.
— Varietäten IV, 122.
— -venen III, 407. IV, 128, 132.
— -zellen IV, 132, 133
— -zellenbälkchen IV, 132.
— -zellenstränge IV, 132.
Lederhaut VI, 12.
— Nervenendigungen VI, 31.
Ledouble, Varietäten d. Muskeln III, 21.
Leerdarm IV, 104, 107.
Leeuwenhook I, 19.
Leibessäcke I, 154
Leim I, 83.
Leistenband III, 43.
— der Urniere IV, 380
Leistenbrüche, direkte III, 54
Leistenfurche I, 164
Leistengrube I, 170.
Leistenhernie, angeborene, erworbene III. 58.
Leistenkanal III, 43, 54
— Gestalt III, 56
— Wände III, 56.
Leisten der Lederhaut VI, 14.
Leistenring, äußerer III, 43.
— innerer III, 51, 52.
Leistenschenkel d. Ohrs VI, 172.
Leitband d. Hodens, Entstehung IV, 383.
— d. Keimdrüsen IV, 381.
Leitungsbahnen, d. Acusticus VI, 230.
— Allgemeines V, 234, 255
— histor. Entwicklung d. Lehre von V, 237.
— Gesamtübersicht V, 250.
— Untersuchungsmethoden V, 234.
Leitungssysteme, aufsteigende V, 256
— absteigende V, 274.
Lemniscus lat. (acusticus) V, 92, 215.
— lat., medialis V, 92
— medialis, (sensitivus) V, 92, 198.
Lenden-anschwellung V, 20.
— -blutader III, 406.
— -dreieck III, 48.
— -geflecht V, 381
— -muskel, großer, kleiner III, 143.
— — viereckiger III, 47.
— -nerven V, 340.
— — Rr. postt. V, 346.
— -raute VI. 6.
— -rippe II, 43.
— -rückenbinde III, 40.
— -schlagadern III, 346.
— -stamm III, 446.
— -wirbel II, 30.
Lens cristallina VI, 136.
Leptomeninx V, 154.
Leuchten d. Augen VI, 112.
Leucin IV, 144.
Leukocyten I, 107.
— acidophile I, 107.
— Bildung der I, 115.
— eosinophile I, 107.
— Formen versch. I, 107.
— Mitosen I, 107.
— neutrophile I, 107.
— oxyphile I, 107.
— polynukleäre I, 107.
— Übergangsformen I, 107.
— Zahl I, 114.
Levator caudae III, 39.
Levatores pharyngis IV, 83.
Levatorwulst IV, 84.
Leydigsche Körperchen VI, 35.
Lichtkegel d. Trommelfelles VI, 183.
Lichtzellen VI, 130.
Lider, Bewegungsapparat VI, 159.
Lidfaserplatte VI, 150.
Lidspalte I, 165. VI, 149.
Lieberkühn I, 21.
Lieberkühnsche Drüsen IV, 114, 115.
Lien IV, 162.
Lienculi IV, 165.
Lienes accessorii IV, 165.
Lieutaud I, 21.
Lieutaudi, Trigonum vesicae IV, 265.
Liharzek, Proportionen des Körpers I, 150.
Ligamentum(a) accessoria d. Gelenke II, 223.
— accessoria plantaria II, 316.
— — volaria II, 276.
— acromioclaviculare II, 254.
— alaria II, 240.
— anococcygeum IV, 342.
— antt. durae matris V, 28.
— ant. mallei II, 81.
— anulare baseos stapedis VI, 193, 194.
— — meatus acustici externi VI, 180.
— — radii II, 259, 263.
— anularia der Sehnenscheiden an Fingern u. Zehen III, 142, 203.
— anularia (trachealia) IV, 209.
— apicis dentis II, 240.
— apicum II, 229.
— arcuatum pubis II, 279.
— arteriosum III, 261.
— atlantoepistrophicum access. II, 243.
— auricularia (Valsalvae) VI, 177.
— basium (oss. metacarp.) dorss., volaria II, 275.
— — (oss. metatars.) dorss., plantt. II, 315.
— — (oss. metarcarp.) interossea II, 275.
— — (oss. metatars.) interossea II, 315
— bifurcatum II, 308.
— calcaneocuboideum dors., plant. II, 311.
— calcaneocuboideum plantare transversum II, 311.
— calcaneofibulare II, 304.
— calcaneonaviculare dorsale, plantare II, 308.
— calcaneotibiale II, 304
— capituli costae interarticulare II, 244.
— — — radiatum II, 244.
— — fibulae II, 300.
— capitulorum (oss. metacarp.) transversa II, 276.

Ligamentum (a) (oss. metatars.) transversa II, 316.
— carpi dorsale III, 136.
— — radiatum II, 268.
— — transversum III, 139.
— — volare III, 139.
— carpometacarpea dorss., volaria II, 272.
— caudale II, 230.
— ceratocricoideum ant., lat., post. IV, 192.
— cinguli extremitatis sup. II, 253.
— collaterale atlanto-axiale mediale II, 243.
— — carpi radiale, ulnare II, 267.
— — fibulare II, 292.
— — radiale (art. cubiti) II, 263
— — tibiale II, 292.
— — ulnare (art. cubiti) II, 263.
— collateralia d. Artt digitorum manus II, 276.
— — d. Artt. digit pedis II, 316.
— — d. Artt. metacarpophalangeae II, 275.
— — d. Artt. metatarsophalangeae II, 315.
— colli costae II, 245.
— columnae vertebralis II, 226.
— conoideum II, 254.
— coraco-acromiale II, 253
— — -claviculare II, 254.
— — -humerale II, 257.
— corniculopharyngea IV, 193.
— coronarium hepatis IV, 127, 362, 365.
— corruscantia II, 246
— costoclaviculare II, 254.
— costotransversaria antt., postt. II, 245
— costoxiphoidea II, 246.
— cricoarytaenoideum post. IV, 193.
— cricopharyngeum IV, 193.
— cricothyreoideum (medium) IV, 192.
— cricotracheale ant, post IV, 191, 192
— cruciata III, 142, 203.
— cruciatum III, 199.
— — ant. post. II, 292.
— — atlantis II, 240.
— cuboideonaviculare dors., plant. II, 312.
— cuneocuboideum dors., plant., interosseum II, 312
— cuneometatarsea interossea II, 312.
— deltoideum II, 304.
Ligamentum(a) denticulatum V, 29.
— dorsolatt durae matris V, 28.
— duodenorenale IV, 361, 367
— epididymidis inf., sup. IV, 301.
— falciforme hepatis IV, 120, 127, 358, 362, 365.
— flava II, 50, 226.
— fundiforme (am Fuß) III, 200.
— — penis III, 50. IV, 333.
— gastrocolicum IV, 362, 367
— gastrolienale VI, 362, 366.
— Henlei III, 54.
— hepato-colicum IV, 127, 367.
— — -duodenale III, 408. IV, 127, 361, 367.
— — -gastricum IV, 127, 366.
— — -renale IV, 127, 361, 367.
— humerocoronoideum II, 263.
— hyoepiglotticum IV, 191.
— hyothyreoidea IV, 191.
— ilio-femorale (Bertini) II, 284.
— — -lumbale II, 280.
— — -pectineum III, 195.
— incudis post., sup. VI, 193.
— inguinale (Pouparti) III, 43.
— — reflexum (Collesi) III, 43.
— interarticularia II, 223.
— intercarpea dorss., volaria II, 268
— — interossea II, 264, 267.
— interclaviculare II, 254.
— intercostalia extt., intt. II, 246.
— intercuneiformia dorss. plantt., inteross II, 311.
— interfoveolare III, 54.
— interhyoidea II, 253.
— intermuscularia III, 16.
— interossea II, 223
— interspinalia II, 229.
— intertransversaria II 229.
— intervertebrale cervicale V, 28.
— ischiocapsulare II, 284.
— jugale IV, 193.
— laciniatum III, 180, 200.
— lacunare (Gimbernati) III, 43.
— latum uteri IV, 281.
— — — Entstehung IV, 386.
— longitudinale ant. II, 229.
— — post II, 230
— lumbocostale II, 246.
— mallei ant., lat., sup. VI, 193.
— malleoli lat. ant., post. II, 303.
— menisci lat. (Roberti) II, 295.
— natatorium (Braune) III, 141.
— navicularicuneiformia dorss., plantt II. 312.
— nuchae II, 229.
— obliqua III, 142.
Ligamentum (a) olecranohumerale II, 263.
— ossiculorum auditus VI, 193.
— ovarii proprium IV, 273.
— — — Entstehung IV, 381, 383, 386.
— palpebrale mediale VI, 150, 164.
— patellae II, 291. III, 159.
— pectinatum iridis VI, 107.
— pericardiaca supp. IV, 349.
— pharyngea latt (Tourtual) IV, 79
— pharyngeum medium IV, 79.
— phrenico-colicum IV, 149, 361, 368
— — -gastricum IV, 366
— — -lineale VI, 362, 366.
— pisohamatum II, 271
— pisometacarpeum II, 271.
— plantare longum II, 311.
— popliteum arcuatum II, 292
— — obliquum II, 292. III, 166.
— praeurethrale (Waldeyer) IV, 347.
— pterygospinosum II, 69.
— pubicum Cooperi II, 279. III, 54, 197.
— — sup. II, 279.
— pubocapsulare II, 284
— puboprostaticum lat. IV, 345.
— — medium IV, 345.
— pubovesicale lat. IV, 345.
— — medium IV, 345.
— pulmonale IV, 355.
— pylori IV, 94.
— radiocarpeum dors., volare II, 267.
— sacrococcygea articul., latt., II, 229.
— sacrococcygeum post. prof., superf. II, 230.
— sacroiliaca antt. II, 280.
— — interossea II, 280.
— sacroiliacum post. breve II, 280
— — — longum II, 280.
— sacrospinosum II, 280.
— sacrotuberosum II, 280.
— salpingopharyngea IV, 79.
— serosa IV, 357.
— serosum IV, 11.
— sphenomandibulare II, 250.
— spinoscapulare III, 40.
— spirale cochleae VI, 216.
— sternoclaviculare II, 254.
— sternocostale interarticulare II, 245.

Ligamentum (a) sternocostalia radiata II, 246.
— sternopericardiaca IV, 349.
— sternoxiphoidea II, 246.
— supraspinale II, 229.
— suspensoria diaphragmatis III, 80.
— suspensorium d. Tränendrüse VI, 163.
— — clitoridis III, 42, 52, 51. IV, 294.
— — ovarii IV, 290, 373.
— — penis III, 42, 50, 51. IV, 333.
— — trochleae VI, 162.
— stylohyoideum II, 253.
— stylomandibulare II, 250.
— talocalcaneum ant., post., mediale, lat. II, 307.
— — interosseum II, 308.
— — mediale superficiale horizontale II, 307.
— talofibulare ant., post. II. 304.
— talonaviculare dors. II, 308.
— talotibiale ant., post. II, 304.
— tarsometatarsea dorss., plantt., interossea II, 312.
— temporomandibulare II, 250.
— teres femoris II, 165, 284, 287.
— — hepatis IV, 121, 127, 358.
— — uteri III, 43, 57. IV, 283.
— — — Entstehung IV, 381, 383.
— thyreoarytaenoidea IV, 193.
— thyreoepiglotticum IV, 193.
— tibiofibulare transvers. II, 303.
— tibionaviculare II, 304.
— transversum acetabuli II, 283, 284.
— — atlantis II, 240
— — cruris III, 199.
— — genu II, 295.
— — pelvis IV, 347.
— — scapulae inf., sup. II, 253.
— trapezoideum II, 254.
— triangulare dextrum, sinistrum hepatis IV, 362, 365.
— triangularia hepatis IV, 127.
— tuberculi costae II, 244.
— ulnocarpeum volare II, 267.
— umbilicale lat. III. 349.
— — mediale III, 58.
— — medium IV, 263.
— — — Entwicklung IV, 377.
— umbilicalia latt. III, 58.
— vaginalia III, 7, 142, 203.
— venae cavae sinistrae III, 378.
— venosum (Arantii) III, 408. IV, 121.
Ligamentum (a) venosum IV, 121, 127.
— ventricularia (thyreoarytaenoidea supp.) IV, 193.
— vertebrophrenicum III, 80.
— vocale IV, 192, 204.
— vocalia (thyreoarytaenoidea inff.) IV, 193.
Limbus alveolaris d. Oberkieferbeins II, 94.
— — des Unterkiefers II, 100.
— corneae VI, 101.
— fossae ovalis (Vieussenii) III, 244.
— palpebralis ant., post. VI, 148, 150.
— sphenoidalis II, 62.
— spiralis VI, 216.
Limen insulae V, 121.
— nasi IV, 178.
Linea (ae) alba III, 41, 48.
— arcuata II, 154, 158.
— aspera femoris II, 165.
— condylopatellaris lat., medialis II, 166, 288.
— glutaea ant., inf., post. II, 154.
— intercondyloidea II, 165.
— intermedia d. Crista iliaca II, 154.
— intertrochanterica II, 165.
— musculares scapulae II, 136.
— mylohyoidea II, 100.
— nuchae inf., sup., suprema II, 60.
— obliqua II, 100. IV, 187.
— pectinea II, 165.
— poplitea II, 167.
— semicircularis (Douglasi) III, 44, 50.
— semilunaris (Spigeli) III, 47.
— sinuosa analis IV, 156
— temporalis inf., sup. d. Scheitelbeins II, 84.
— — des Schläfenbeins II, 83.
— — des Stirnbeins II, 87.
— terminalis II, 158.
— transversae d. Kreuzbeins II, 33.
— visus VI, 100.
Lingua I, 165. IV, 59.
Lingula cerebelli V, 86.
— mandibulae II, 103.
— sphenoidalis II, 63.
Linien, Frommannsche I, 139.
— Schregersche IV, 31.
Linin I, 46.
Linné I, 12, 25.
Linse (en) d. Auges VI, 136.
Linse (en), Axe VI, 136.
— Brechungsindex VI, 136.
— Entwicklung VI, 236.
— -epithel VI, 138.
— -fasern VI, 138.
— Flächen VI, 136.
— Gefäße VI, 140.
— Kapsel VI, 137, 138
— -kern V, 140.
— — -schlinge V, 189.
— -knöchelchen VI, 192.
— Maße VI, 136.
— Pole VI, 136.
— -stern, hinterer, vorderer, VI, 138.
— Substanz VI, 137.
— -wirbel VI, 139.
Lionardo da Vinci I, 151.
Lippen IV, 12.
— -bändchen IV, 14.
— -drüsen IV, 50.
— Entwicklung IV, 378.
— -fläche d. Zähne IV, 18.
— Gefäße IV, 14.
— Hautteil IV, 13.
— Muskulatur IV, 14.
— Nerven IV, 14, 15
— -saum, roter IV, 13.
— Schleimhautteil IV, 13.
— -spalte II, 206. IV, 16.
— Talgdrüsen IV, 15
— Übergangsteil IV, 13.
— Zotten IV, 15.
Liquor cerebrospinalis V, 29.
— encephalicus V, 160.
— encephalospinalis V, 154, 160.
— folliculi IV, 276, 277.
— lactis VI, 54.
— pericardii IV, 351.
— peritonaei IV, 357.
— pleurae IV, 355.
— sanguinis I, 104.
— subarachnoidalis V, 154.
Lisfranci Tuberculum II, 39.
Lisfrancsches Gelenk II, 312.
Lissauersches Bündel V, 36.
Littre I, 21.
Littrei, Glandulae urethrales IV, 331.
Lobuli corticales d. Niere IV, 251.
— d. Drüsen IV, 6.
— epididymidis IV, 310.
— gl. thyreoideae IV, 226.
— hepatis IV, 131.
— mammae VI, 51.
— pulmonum IV, 217.
— testis IV, 302.
— thymi IV, 230.

Lobulus auriculae VI, 172.
— biventer V, 85.
— centralis V, 86.
— paracentralis V, 126.
— feinerer Bau V, 178.
— parietalis inf., sup. V, 127.
— quadrangularis V, 85.
— semilunaris inf., sup. V, 85.
Lobus (i) caudatus (Spigeli) IV, 122.
— d. Drüsen IV, 6.
— gl. thyreoideae IV, 225.
— hepatis dexter, sinister IV, 122,
— mammae VI, 51.
— olfactorius V, 119.
— — feinerer Bau V, 182.
— opertus V, 121.
— prostatae IV, 324.
— pulmonum, inf., medius, sup. IV, 214.
— pyramidalis gl. thyreoideae IV, 226.
— quadratus IV, 122.
— renales IV, 244.
— thymi IV, 299.
Loch, blindes d. Zunge IV, 60, 62.
Locus caeruleus V, 81, 219.
— luteus VI, 84.
Lordose II, 234.
Lower I, 21.
Loweri, Tuberculum intervenosum III, 243.
Ludwigscher Haufen V, 435.
Luftlungen IV, 171.
Luftröhre IV, 207.
— Arterien III, 329.
— Äste IV, 207, 208.
— Bestandteile IV, 208
— Gefäße IV, 210.
— Nerven IV, 210.
Luftwege, obere, untere IV, 173.
— untere IV, 185.
Lumbricus, Sinneszellen d. Haut VI, 30.
Lumbus I, 164.
Lumen d. Drüsen IV, 6.
Lunatum II, 145.
Lunge (en) IV, 210.
— Altersverschiedenheiten IV, 225.
— Bau feinerer IV, 220.
— -blutadern III, 262.
— Elastizität IV, 218.
— Farbe IV, 217.
— Form IV, 213.
— -furchen des Thorax II, 45.
— Gefäße IV, 222.
— Geschlechtsverschiedenheiten IV, 225.
Lunge (en), Grenzen, untere IV, 354.
— Grundfläche IV, 213, 214.
— Gewicht IV, 217.
— — spez. IV, 217.
— -herz III, 235.
— Kapazität IV, 217.
— -kreislauf III, 209
— — Blutgefäße III, 260.
— Läppchen, IV, 217.
— Lappen IV, 214.
— — Grenzen IV, 354
— -magennerv, Ursprung V, 229.
— Nerven IV, 225.
— -ränder, Lage IV, 353.
— -schlagader III, 207, 260.
— -spitze IV, 214.
— -wurzel IV, 214. 218.
Lunula d. Nagels VI, 60.
— valvulae semilunaris III, 240, 243, 250
Luschka, Glandula coccygea III, 347.
— M. curvator coccygis III, 41.
Luschkas Tonsille IV, 83
Luysii corpus, feinerer Bau V, 193.
Lymph-bahn d. Lymphdrüse III, 432.
— -bahnen, epicerebrale III, 452.
— -drüsen III, 429.
— — Gefäße, Nerven III, 433,
Lymphe I, 103, 117. III. 435.
— Menge III, 435.
Lymphgefäße III, 419, 422.
— adventitielle III, 426.
— d. Arterienwand III, 222.
— Bau feinerer III, 423, 424.
— d. Haut VI, 24.
— Klappen III, 425.
— im Muskel III, 15.
— Nerven III, 427.
— im Periost II, 16.
— perivasculäre III, 426.
— — d. Knochens II, 16
Lymphgefäßlehre, allgemeine III, 419.
— spezielle III, 436.
Lymphgefäßnetze III, 425.
Lymphgefäßstämme III, 423, 436.
— Übersicht, schematische III, 438
Lymphgefäßsystem III, 210, 419.
— Aufgaben III, 435, 436.
Lymph-gefäße der Venen III, 228.
— -herzen III, 419.
— -kapillaren III, 423.
— -kapillarnetze III, 425.
Lymph-knötchen III, 428.
— -knoten III, 429.
— -körperchen III, 435.
— -körperchen, Brutstätte I, 101.
Lymphocyten I, 107.
Lymphoglandulae III, 429.
— antibrachii III, 456.
— auriculares antt. III, 453.
— — postt. III, 452.
— axillares III, 457.
— bronchiales III, 451. VI, 225.
— buccinatoriae III. 453.
— cardiacae III, 451.
— cervicales prof. superiores, inf. III, 455.
— — superf. III, 454.
— Cloqueti III, 197.
— coeliacae III, 446.
— cubitales superf., prof. III, 456, 457.
— epigastricae inff. III. 444.
— faciales proff. III, 453.
— gastroepiploicae III, 448.
— hypogastricae III, 445.
— iliacae III, 442.
— infraclaviculares III, 457
— inguinales III. 440.
— — proff., superf. III, 440, 441.
— intercostales III, 450.
— linguales III, 454.
— lumbales III, 446.
— mediastinales III, 449.
— — ant., postt. III, 450, 451.
— mesentericae III, 446.
— mesocolicae III, 447.
— occipitales III, 452
— parotideae III, 453.
— pectorales III, 456.
— popliteae III, 440, 441.
— profundae extremitatis inf. III, 441.
— pulmonales III. 451. IV, 225.
— rectales III, 443.
— Rosenmuelleri III, 197.
— sacrales III. 443.
— sternales III, 450.
— subscapulares III, 457.
— subinguinales proff., superf. III, 440.
— submaxillares III, 453.
— submentales III, 453.
— tibialis ant. III, 440, 441
— tracheales III, 451.
— umbilicalis III, 444.
— vesicales antt, latt. III, 444.
Lymphplasma III, 435.
Lymphplexus interlaminärer d. Darmes IV, 119.

Lymphraum, epiduraler III, 452. V, 28
— interduraler V, 28.
— interpialer III, 452
— perichorioidaler VI, 106.
— subarachnoidaler III, 452.
— subduraler III, 452.
Lymphräume III, 419, 422
— Entstehung III, 420.
Lymphröhrchen III, 423.
Lymphserum III, 435.
Lymphsinus III, 426.
— d. Lymphdrüse III, 432.
Lymphspalten III, 423.
— d. Lymphdrüse III, 432.
Lymphstamm, rechter III, 436, 438.
Lymphzellen I, 100, 101.
— Bruststätten III, 433.
Lyra Davidis V, 144.

M.

Macula acustica neglecta VI, 227.
— — sacculi VI, 207.
— — utriculi VI, 207
— cribrosa inf., media, sup. VI, 199.
— flava IV, 198.
— germinativa IV, 275.
— lutea VI, 123, 133.
Magendii, Foramen V, 157, 160.
Magen IV, 91.
— Anlage IV, 378.
— -axe IV, 92.
— Befestigungen IV, 103.
— Berührungsfelder IV, 93
— Drüsen IV, 96.
— Form IV, 91.
— Gefäße IV, 103.
— Größe IV, 91.
— -grübchen IV, 96.
— -grube I, 163. IV, 94.
— -grund IV, 91.
— Kapazität IV, 91.
— -kapsel IV, 366.
— Körper IV, 91.
— Lageveränderungen fetale IV, 388.
— -mund IV, 91.
— Nerven IV, 103
— Plicae villosae IV, 96.
— -saft IV, 91.
— Schichten IV, 94
— -straße IV, 95.
— Zottenfalten IV, 96
Magenschlagader, linke III, 336.
Mahlzähne IV, 25.
Mahlzahndrüsen IV, 16.
Maier Sinus sacci lacrimalis sup. VI, 157.
Maissiatscher Streifen III, 198.
Mala I, 165.
Malgaignii Fossa carotica III, 271.
Malleolus lat. et medial. I, 170. II, 167, 168.
Malleus II, 104. VI, 191.
Malpighi I, 10. 19, 29.
Malpighii, Corpusculum renis IV, 244, 246
— Noduli lymphatici lienis IV, 165.
— Pyramides renales IV, 242.
— rete VI, 6.
Malpighische Körperchen der Niere IV, 244, 246, 249.
— — — — Zahl IV, 249.
— — d. Milz IV, 165.
Mamma(ae) I, 163. VI, 50.
— accessoriae VI, 56.
— Gefäße, Nerven VI, 55.
— virilis VI, 59.
Mammartaschen VI, 57.
Mandel d. Kleinhirns V, 85.
— -kern V, 141.
Mandibula II, 100.
— Altersverschiedenheiten II, 103.
— Unterschiede individuelle II, 103.
Manifestation d. Occipitalwirbels II, 61.
Mantelfasern I, 58.
Mantelspalte V, 67.
Mantelteil d. Hemisphäre V, 122.
Manubrium mallei VI, 191.
— sterni II, 43.
Manus I, 167.
Marchische Methode V, 19.
Marginalzellen V, 36.
Margo ant. humeri II, 141.
— — pulmonis IV, 214.
— axillaris scapulae II, 136.
— ciliaris iridis VI, 114, 115.
— dorsalis radii II, 142.
— — ulnae II, 145.
— falciformis fasciae latae III, 196.
— frontalis alae magnae II, 67.
— — des Scheitelbeins II, 84.
— inf. pulmonis IV, 214.
— infraglenoidalis II, 167.
— infraorbitalis II, 92, 93, 112.
— lacrimalis II, 94.
— lambdoideus II, 60.
— lat. humeri II, 141.
— — d. Niere IV, 237.
— — unguis VI, 60.
Margo liber ovarii IV, 274.
— — unguis VI, 60
— limitans peritonaei IV, 274.
— mastoideus II, 60.
— medialis humeri II, 141.
— — d. Niere IV, 237.
— — tibiae II, 167.
— mesovaricus ovarii IV, 274.
— nasalis des Stirnbeins II, 87.
— nasi IV, 174.
— occipitalis des Scheitelbeins II, 84.
— — des Schläfenbeins II, 82.
— occultus d. Nagels VI, 60.
— palpebralis VI, 148.
— parietalis d. Schläfenbeins II, 82.
— — des Stirnbeins II, 87.
— pupillaris iridis VI, 114, 115.
— sagittalis des Scheitelbeins II, 84.
— sphenoidalis d. Schläfenbeins II, 82.
— — d. Stirnbeins II, 87.
— squamosus alae magnae II, 67.
— — des Scheitelbeins II, 84.
— sup. scapulae II, 136.
— supraorbitalis II, 84, 112.
— vertebralis scapulae II, 136.
— vocalis IV, 198.
— volaris radii II, 142.
— — ulnae II, 145.
— zygomaticus alae magnae II, 67.
Mark-brücke V, 36.
— -fortsätze d. Kleinhirns V, 89.
— -gerüst der Lymphdrüse III, 432.
— -höhle des Knochens II, 1
— -kegel d. Rückenmarkes V, 20.
— -kern d. Kleinhirnolive V, 91.
— -lager d. Kleinhirns V, 86.
— d. Wurms V, 89.
— -leisten d. Endhirns V, 141.
— -mantel d. Rückenmarkes V, 36.
— -raum II, 17.
— — primordialer II, 11.
— -scheide I, 137, 138.
— -scheidenentwicklung V, 19.
— -Scheidenfärbung Weigert V, 18.
— -segel V, 92.
— — hinteres V, 85.
— — vorderes V, 90.
— -stränge d. Lymphdrüse III, 432.
— -stränge d. Rückenmarkes V, 22.
— -strahlen d. Großhirnrinde V, 174.

Mark-strahlen d. Niere IV, 244.
— -substanz d. Eierstockes IV, 274, 279.
— — d. Haare VI, 67.
— — d. Lymphdrüse III, 432.
— — d. Nebenniere IV, 269.
— — d. Niere IV, 242.
Marktwert der Materialien eines Menschen I, 67.
Mark verlängertes V, 73.
— — Arterien V, 162.
Markzellen I, 108, 116.
— d. Haares VI, 67.
Markzone d. Thymusläppchen IV, 230.
Marshalli, V. obliqua atrii sin. III, 378.
Marshall, Wandfalte d. Pericardium IV, 351.
Mascagni I, 23.
Massa intermedia V, 108, 111.
Massae laterales d. Atlas II, 28.
Maße des Beckens II, 162.
— lineare d. Schädels II, 127.
Mastdarm IV, 155
— Bau feinerer IV, 160.
— Gefäße IV, 160.
— Nerven IV, 160.
— Schichten IV, 159.
Mastdarmschlagader, mittlere III, 351.
— obere III, 343.
— untere III, 353.
Mastzellen I, 85.
Matrix unguis VI, 60.
Maulbeerform d. Erythrocyten I, 106.
Maxilla II, 92.
Maxilloturbinalia II, 71.
Mc. Burneys Punkt IV, 149.
Meatus acusticus ext. II, 80. VI, 179.
— — — cartilagineus VI, 179.
— — int. II, 78. VI, 197.
— nasi communis II, 114. V, 178.
— — inf., med., sup., supremus II, 70, 114. IV, 178.
— nasopharyngeus II, 114. IV, 178, 181.
Mechanik d. Art. cubiti II, 264.
— — metacarpophalangeae II, 276.
— — radioulnares II, 260.
— des Beckengürtels II, 283
— der cranio-vertebralen Verbindungen II, 243.
— der Fingergelenke II, 276.
— der Fußwurzelgelenke II, 316.
Mechanik d. Handgelenkes II, 268.
— der Handwurzelmittelhandgelenke II, 275.
— des Hüftgelenkes II, 284.
— des Kiefergelenkes II, 250.
— des Kniegelenkes II, 299.
— der Rippenbewegung II, 249.
— des Schultergelenkes II, 258.
— d. oberen Sprunggelenkes II, 304.
— der Zehengelenke II, 320.
— der Zehengrundgelenke II, 320.
— der Wirbelsäule II, 233.
Meckel, J. Fr. I, 23,
Meckel, J. Fr. d. Enkel I, 23, 25, 27.
Meckel, F. Th. I, 23.
Meckeli, Diverticulum ilei verum IV, 177, 377.
— Eminentia collateralis V, 125.
Meckelscher Knorpel II, 206. VI, 238.
Medianebene I, 174.
Medianusschlinge V, 363.
Mediastinum testis IV, 302.
Medulla oblongata V, 73.
— — Bau feinerer V, 197.
— ossium, flava et rubra II, 17.
Medullarplatte I, 154. V, 165.
Medullarrohr V, 165.
Medullarsegmente V, 168.
Medulla spinalis V, 20.
Megalocyten d. Blutes I, 105.
Meibom I, 21.
Meibomi, Glandulae tarsales VI, 150, 152.
Meißnersches Geflecht V, 444.
Meißnerscher Nervenplexus IV, 119.
Meißnersche Tastkörperchen VI, 32.
Membran, Brunnsche VI, 87.
Membrana adamantina IV, 37.
— atlantoepistrophica ant., post. II, 243.
— atlantooccipitalis ant., post. II, 240.
— basalis IV, 6.
— capsularis VI, 145.
— capsulopupillaris VI, 145.
— decidua reflexa IV, 287.
— eboris IV, 34, 37.
— elastica laryngis IV, 192, 201.
— — pharyngis IV, 79.
— granulosa IV, 277.
— hyaloidea IV, 6. VI, 140.
— hyothyreoidea IV, 191.
— interossea antibrachii II, 259.
Membrana interossea cruris II, 300.
— limitans ext. VI, 125, 126.
— — iridis VI, 117, 121.
— — olfactoria VI, 87.
— medullaris II, 17.
— mucosa nasi IV, 183.
— nictitans VI, 149.
— obturatoria II, 279.
— — stapedis VI, 194.
— orbitalis VI, 163.
— pharyngea IV, 376.
— pupillaris VI, 145.
— pericapsularis d. Linse VI, 142.
— quadrangularis IV, 192.
— reticularis VI, 223.
— sterni ant., post. II, 246.
— tectoria d. Kopfgelenke II, 243.
— — (Cortii) VI, 212, 226.
— terminalis VI, 140.
— tympani VI, 181.
— — secundaria (Scarpae) VI, 189, 195.
— — — Bau feinerer VI, 227.
— vestibularis (Reißneri) VI, 215.
— villosa IV, 108.
— vitellina IV, 275.
Membrum muliebre IV, 294.
Meninges V, 151.
Menisci articulares II, 223.
Meniscus lat., medialis im Kniegelenk II, 292.
Mensch, Arteinheit I, 37.
— Bauplan I, 147.
— Daseinsspuren I, 38.
Menschengeschlecht, Alter I, 38.
Mensch, Rassen I, 37.
— Stellung im System I, 36.
— Urform I, 36.
— Urgeschichte I, 40.
— Ursprung I, 36.
— Verwandtschaft I, 36.
— Zahl der I, 37.
Menstruation IV, 286.
Mentum I, 165.
Meridiani bulbi VI, 100.
Merkel I, 33.
— Altern d. Gewebe I, 64.
— Fettpolster laterales d Halses III, 79.
— sche Tastzellen VI, 30.
— Valvula lacrimalis sup. VI, 159.
Merysche Drüse IV, 299.
Mesencephalon V, 92.
Mesenchym I, 81.
Mesenteria IV, 357.
Mesenteriolum processus vermiformis IV, 361, 368.

Mesenterium IV, 103, 360, 370.
— Breite IV, 372.
— commune IV, 370, 375 387.
Mesoblast I, 154.
— Lamelle lat., mediale I, 156.
Mesocardia III, 458.
Mesocardium dors., ventr. III, 458.
Mesocolon ascendens IV, 361.
— descendens IV, 360.
— sigmoideum IV, 150, 360, 368.
— transversum IV, 149, 360, 367.
Mesoderm I, 70.
— -segmente d. Schädels II, 202, 210.
Mesogastrium IV, 387.
Mesometrium IV, 285.
Mesonephros IV, 379.
Mesorchium IV, 381.
Mesorectum IV, 360, 369.
Mesotenon III, 7.
Mesovarium IV, 373, 381.
Messungen, lineare, des Körpers I, 171.
Metacarpalia, Verknöcherung II, 214.
Metacarpus I, 167. II, 145, 146.
Metameren I, 158, 177.
Metamerie des Schädels II, 202.
Metanephros IV, 379.
Metaphase I, 59.
Metatarsus I, 170.
Metathalamus V, 111.
Metencephalon V, 81, 92.
Methämoglobin I, 113.
Methode, Marchische V, 19.
Methylenblaufärbung vitale V, 19.
Metopion II, 128
Metschnikoff, Phagocyten I, 109.
Mewes Chondrikonten I, 80.
— Zentralkörperchen, Zentriol I, 49.
Meyer H. I, 26.
Meynert I, 30.
— Leitungsbahnen V, 240.
Meynertsches Bündel V, 111.
— Kommissur V, 273.
Michelangelo I, 151.
Mikrocephalengehirne V, 134.
Mikrocyten d. Blutes I, 105.
Mikromammae VI, 58.
Mikropyle IV, 276.
Mikrosomen I, 44.
Milch Bestandteile IV, 55.
— -brustgang I, 112. III 436, 437.
Milchdrüse VI, 50.
— Embryologisches, vgl. Anat. VI, 57.
Milchdrüse, heterotope VI, 57.
— Involution VI, 55.
— Gefäße, Nerven VI, 55.
— -epithel VI, 53.
— -gänge VI, 50.
— — Zahl VI, 51
— -hügel VI, 57.
— -kügelchen VI, 54.
— — Zahl VI, 55.
— -leiste VI, 57.
— -linie VI, 57.
— -poren VI, 50.
— -punkte VI, 57.
— -säckchen VI, 52
— -saft III, 435.
— -streifen VI, 57
Milchzähne IV, 18, 27.
— Durchbruch IV, 42.
Milne-Edwards I, 25.
Milz IV, 162.
— -bälkchen IV, 165.
— Bedeutung IV, 168.
— Blutgefäße IV, 167.
— -kapsel IV, 165.
— Kreislauf intermediärer IV, 168.
— Lymphgefäße IV, 168.
— Malpighische Körperchen IV, 165.
— Nerven IV, 168.
— Nervenendigungen V, 459.
— -pforte IV, 162.
— -pulpa, rote, weiße IV, 165.
— Schema IV, 169.
— -schlagader III, 337.
Minimalluft IV, 217.
Minot I, 27.
Mitesser VI, 50.
Mitochondrien I, 80.
Mitose I, 56.
— Dauer I, 61.
— pluripolare I, 62.
Mitralzellen V, 182.
Mittelfeld d. grauen Säule V, 61.
— der grauen Substanz V, 53.
Mittelfellraum, hinterer, vorderer, Grenzen IV, 356, 357.
Mittelfellschlagadern, hintere III, 330.
Mittelfinger I, 168.
Mittelfuß I, 170.
— Verknöcherungszeiten II, 218.
Mittelhand I, 167. II, 145, 146.
— Verknöcherungszeiten II, 214.
Mittelhaupt I, 165.
Mittelhirn V, 92
— Arterien V, 162.
— -bläschen V, 167.
Mittelohr VI, 186.
Mittelscheibe Hensensche I, 120.
Mittelzellen V, 35.
Modiolus VI, 201.
Modulus I, 150.
Möndchen d. Nagels VI, 60.
Mohl I, 31.
Mohrenheimsche Grube III, 59, 302.
Molares IV, 25.
Moldenhawer I, 31.
Molekularschicht d. Endhirnrinde V, 174.
Molke VI, 55.
Mollier, Hebung d. Armes III, 62.
— Lig. spinoscapulare III, 40.
Mollsche Drüsen VI, 153.
Monakows Bündel V, 64, 281.
— Kern V, 260.
Monaster I, 59.
Mondbein II. 145.
Mongolenflecke VI, 11.
Monroe I, 21.
Monroi Foramen interventriculare V, 115, 136.
Monrosche Linie IV, 149.
Mons pubis I, 163. IV, 293.
Montgomerysche Drüsen VI, 52.
Monticulus V, 86.
Morgagni I, 12, 21.
Morgagnii, Appendices vesiculosae IV, 281.
— — — terminales IV, 282.
— Appendix testis IV, 301.
— Columnae rectales IV, 160.
— Foramen caecum linguae IV, 60.
— Fossa navicularis urethrae IV, 330.
— Hydatiden IV, 302.
— Lacunae urethrales IV, 330.
— Ventriculus laryngis IV, 202, 204.
Morphologie I, 4.
Mucin I, 91.
Mucus IV, 2.
Müller, Joh. I. 20, 25.
— Chondrin I, 91.
Müller, Hämoconien I, 111.
Müller, H., M orbitalis VI, 163.
Müllersche Fasern d. Netzhaut VI, 125.
Müllerscher Gang IV, 380.
— Ringmuskel VI, 114.
Multangulum majus, minus II, 145.
Mund I, 164.
Mundhöhle I, 165. IV, 16.
— Übersicht IV, 11.

Mundhöhle, Vorhof IV, 17
Mundinus I, 15.
Mund-muskeln III, 86.
— -öffnung I, 165.
— -pol I, 148.
— -ringmuskel III, 86
— -spalte IV, 12.
— -speichel IV, 50.
— -winkel IV, 12.
Muschelhöhle VI, 173.
Muschelknorpel VI, 174.
Muschel mittlere, obere II, 70.
— untere II, 71.
Musculus (i), abdominis III, 41.
— abductor coccygis III, 41.
— — digiti quinti (manus) III, 128.
— — — — (pedis) III, 187.
— — hallucis III, 187.
— — pollicis brevis III, 127.
— — — longus III, 124.
— acromioclavicularis III, 60.
— — lat. III, 101.
— adductor brevis III, 162.
— — hallucis III, 187.
— — longus III, 161.
— — magnus, minimus III, 162.
— — pollicis III, 128.
— anconaeus III, 110.
— — longus III, 27.
— anomalus maxillae (Albini) III, 88.
— antitragicus VI, 178.
— articularis Allgem. III, 3.
— — genu III, 159.
— arrectores pilorum VI, 71, 72.
— arycorniculatus obliquus, rectus IV, 197.
— aryepiglotticus IV, 194.
— arytaenoidei obliqui IV, 194.
— arytaenoideus transversus IV, 194.
— auricularis ant., post., sup. VI, 177.
— — ant., inf., post., sup. III, 92.
— azygos pharyngis IV, 83.
— basiodeltoideus III, 101.
— biceps brachii III, 109.
— — femoris III, 169.
— bipennatus III, 3.
— brachialis III, 110
— brachioradialis III, 122.
— bronchooesophageus IV, 90.
— buccinator III, 86.
— buccolabialis III, 86.
— buccopharyngeus IV, 83.
— bulbocavernosus des Mannes IV, 338.
— — d. Weibes IV, 341.
Musculus (i) caninus III, 88
— ceratocricoideus IV, 194.
— ceratopharyngeus IV, 80.
— chondroglossus IV, 68.
— chondropharyngeus IV, 80.
— chorioideae VI, 111.
— ciliaris VI, 113.
— cleido-atlanticus III, 25.
— cleidohyoideus III, 77.
— cleidomastoideus III, 73.
— coccygei antt. III, 41.
— coccygeus III, 41. IV, 342.
— constrictores pharyngis IV, 79.
— constrictor pharyngis inf. IV, 79.
— — — medius IV, 80.
— — — sup. IV, 83.
— coracobrachialis III, 109.
— — brevis, longus III, 110.
— corrugator supercilii III, 85.
— costodeltoideus III, 101.
— Cramptonianus VI, 114.
— cremaster III, 44. IV, 321.
— cricoarytaenoideus lat. IV, 194.
— — post. IV, 194.
— cricopharyngeus IV, 79.
— cricothyreoideus IV, 193.
— curvator coccygis III, 41.
— cutanei III, 2.
— deltoideus III, 101.
— depressor capitis supercilii III, 85.
— — glandulae thyreoideae III, 74.
— — septi mobilis III, 85.
— digastricus III, 97.
— dilatator pupillae VI, 116.
— epicranius III, 81
— epitrochleoanconaeus III, 119.
— exitus pelvis IV, 337.
— extensor carpi radialis longus, brevis III, 122.
— — — ulnaris III, 124.
— — caudae III, 39.
— — coccygis III, 39.
— — digiti minimi accessorius III, 123.
— — — quinti proprius III, 123.
— — digitorum brevis (pedis) III, 183.
— — — — (manus) III, 135.
— — — communis III, 123.
— — — longus III, 170.
— — hallucis brevis III, 183.
— — — longus III, 170.
— — — — accessorius III, 170.
— — indicis proprius III, 127.
— — pollicis brevis, longus III, 124.
Musculus (i) fixator baseos stapedis VI, 194.
— flexor brevis digiti quinti III, 131.
— — carpi radialis III, 116
— — — ulnaris III, 119.
— — — — brevis III, 119.
— — digiti V (manus) brevis III, 131.
— — — (pedis) brevis III, 188.
— — digitorum brevis III, 188
— — — longus III, 180.
— — — prof. III, 120.
— — — sublimis III, 116.
— — hallucis brevis III, 187.
— — — longus III, 183.
— — pollicis brevis III, 128.
— — — longus III, 120.
— frontalis III, 82.
— fusiformis III, 3.
— gastrocnemius III, 177.
— — tertius III, 178.
— gemellus inf., sup. III, 151.
— genioglossus IV, 68.
— geniohyoideus III, 98.
— — sup IV, 68.
— glossoepiglotticus IV, 68.
— glossopalatinus IV, 71, 74.
— glossopharyngeus IV, 71, 83.
— glutaeus maximus III, 147.
— — medius III, 148.
— — minimus III, 148.
— — quartus III, 148
— gracilis III, 160.
— helicis major, minor VI, 178.
— hyoglossus IV, 68.
— hyopharyngeus IV, 80.
— iliacus III, 143.
— — minor III, 144.
— iliococcygeus IV, 342.
— iliocostalis III, 31.
— iliopsoas III, 142.
— incisivi labii inf. et sup III, 87.
— incisurae helicis (Santorini) VI, 179.
— infraclavicularis III, 60.
— infraspinatus III, 102.
— — minor III, 102.
— intercartilaginei III, 62.
— intercostales III, 62.
— interfoveolaris III, 54
— interossei d Hand III, 131.
— — (pedis) III, 191.
— interspinales III. 37.
— intertransversarii III, 37.
— ischiocavernosus des Mannes IV, 338.
— — d Weibes IV, 341.

Musculus (i) kephalopharyngeus IV, 83.
— keratoarytaenoideus IV, 194.
— laryngis IV, 193.
— laryngopharyngeus IV, 79.
— latissimocondyloideus III, 27.
— latissimus dorsi III. 25.
— levator ani IV, 342
— — caudae III, 39.
— — veli palatini IV, 74.
— levatores costarum III, 37, 63.
— levator glandulae thyreoideae III, 74.
— — palpebrae superioris VI, 162.
— — scapulae III, 27.
— — veli palatini IV, 74.
— linguae IV, 67.
— longissimus III, 31.
— longitudinalis inf. linguae IV, 68.
— — sup. linguae IV, 68.
— longus capitis III, 78.
— — colli III, 77.
— lumbricales (manus) III. 131.
— — (pedis) III, 191.
— masseter III, 93.
— — trigastricus III, 93.
— mentalis III, 91.
— multifidus III, 34.
— mylohyoideus III, 97.
— mylopharyngeus IV, 83.
— nasalis III, 85.
— obliquus auriculae VI, 178.
— — capitis post. inf. III, 38.
— — — post. sup. III, 37.
— — ext. abdominis III, 42.
— — int. abdominis III, 44.
— — oculi inf. VI, 162.
— — — sup. VI, 161.
— obturator ext. III, 152.
— — int. III, 151.
— occipitalis III, 81.
— occipitohyoideus III, 97.
— occipitoscapularis III, 27.
— occipitovertebrales III, 37.
— oculi VI, 160.
— omoclavicularis III, 60.
— omohyoideus III, 74.
— opponens digiti quinti (manus) III, 128.
— — — — (pedis) III, 188.
— — hallucis III, 187.
— — pollicis III, 127.
— orbicularis III, 3.
— — oculi III, 92. VI, 151.
— — oris III, 86.
— orbitalis (H. Müller) VI, 160, 163.
Musculus (i) ossiculorum auditus VI, 194.
— palmaris brevis III, 128.
— — longus III, 116.
— palpebralis inf., sup. III, 82.
— papillares III, 236, 245. 249.
— pectinati III, 236. 243.
— pectineus III, 160.
— pectoralis major III, 58.
— — minimus III, 60.
— — minor III, 60.
— perinei IV, 337.
— peronaeotibialis III, 180.
— peronaeus accessorius III, 177.
— — brevis III, 177.
— — longus III. 173.
— — quartus III, 177.
— — tertius III, 173.
— petropharyngeus IV, 83.
— petrosalpingostaphylinus IV, 74.
— pharyngopalatinus IV, 74, 83.
— phrenicogastricus III, 70.
— phrenicohepaticus III, 70.
— phrenicooesophageus III, 70.
— phrenicoperitonaealis III, 70.
— pirlformis III, 148.
— plantaris III, 178.
— pleurooesophageus IV, 90.
— popliteus III, 179.
— procerus III, 82.
— pronator quadratus III, 121.
— — teres III, 115.
— prostaticus IV, 326.
— psoas accessorius III, 144.
— — major, minor III, 143.
— pterygoideus ext. III, 93.
— — int. III, 94.
— pterygopharyngeus IV, 83.
— pubococcygeus IV, 342.
— pubovesicalis IV, 264.
— pyramidalis (abdominis) III, 42.
— — auriculae (Jungi) VI, 178.
— quadratus femoris III, 152.
— — labii inf. III, 88.
— — — sup. III, 87.
— — lumborum III, 47.
— — plantae III, 180, 188.
— quadriceps femoris III, 155.
— quadrigeminus capitis III, 73.
— rectococcygeus IV, 159.
— rectouterini IV, 159, 285.
— rectovesicales IV, 159, 264.
— rectus abdominis III, 41.
— — capitis ant. III, 78.
— — — lat. III, 38.
— — — post. major, minor III, 37.
Musculus (i) rectus femoris III, 155
— — lat. abdominis III, 42.
— recti oculi VI, 160.
— rectus (oculi) inf., lat., medial., sup. VI, 160.
— retractores uteri IV, 159.
— rhomboatlanticus III, 31.
— rhomboideoscapularis III. 27.
— rhomboideus major, minor III, 27.
— risorius III, 88.
— rotatores III, 34.
— sacrococcygei postt. III, 39.
— sacrococcygeus ant. III, 41.
— — post. III, 39.
— sacrospinalis III, 31,
— salpingopharyngeus IV, 83.
— sartorius III, 155.
— scalenus ant., med., post. III,77.
— — minimus IV, 356.
— scansorius III, 148.
— sceleti III, 2.
— semimembranosus III. 166.
— semispinalis III, 33.
— semitendinosus III, 165.
— serratus anterior III, 60.
— — post. inf. III, 28.
— — post. sup. III, 28.
— soleus III, 178.
— solitarius pharyngis IV, 83.
— sphenosalpingostaphylinus IV, 74.
— sphincter III, 3.
— — ani. ext. IV, 342.
— — — int. IV, 159.
— — — tertius IV, 159.
— — auriculae VI, 179.
— — pupillae VI, 116.
— — pylori IV, 94.
— — urethrae membranaceae d. Mannes IV, 341.
— — — — d. Weibes IV, 341.
— spinalis III, 33.
— splenius III, 28.
— — accessorius III, 31.
— stapedius VI, 194.
— sternalis III, 59.
— sternoclavicularis III, 60.
— sternocleidomastoideus III, 72.
— sternohyoideus III. 73.
— sternomastoideus III, 73.
— sternothyreoideus III, 73.
— styloauricularis VI, 179.
— styloglossus IV. 68.
— stylohyoideus III, 97.
— stylopharyngeus IV, 83.
— subclavius III, 60.
— — post. III, 60.

Musculus (i) subcostales III, 63.
— subscapularis III, 105.
— — minor III, 109.
— supinator III. 127.
— supraclavicularis III, 60.
— supraspinatus III, 101.
— suspensorius duodeni IV, 107.
— syndesmopharyngeus IV, 80.
— tarsalis inf., sup. VI, 152, 162.
— temporalis III, 93.
— tensor chorioideae VI, 114.
— — fasciae cruralis (suralis) III, 169.
— — fasciae dorsalis pedis III, 170.
— — — latae III, 155.
— — — plantaris III, 178.
— — — transversalis III, 54.
— — lig. anularis radii dorsalis, volaris III, 127.
— — trochleae VI, 162.
— — tympani VI, 194.
— — veli palatini IV, 74.
— teres major III, 105.
— — minor III, 102.
— thoracis III, 58.
— thyreoaryepiglotticus IV. 194.
— thyreoarytaenoideus (ext.) IV, 194.
— thyreoepiglotticus IV, 197.
— thyreohyoideus III, 74.
— thyreopharyngeus IV, 79
— tibialis ant. III, 170.
— — post. III, 180
— tragicus VI, 178.
— transversalis cervicis minor III, 32.
— transversospinalis capitis III, 33.
— transversus abdominis III, 47.
— — auriculae VI, 178.
— — colli III, 64.
— — linguae IV, 71.
— — nuchae III, 73.
— — perinei prof. des Mannes IV, 338.
— — — — d. Weibes IV, 341.
— — — superf des Mannes IV, 338.
— — — — d. Weibes IV, 341.
— — thoracis III, 63.
— trapezius III, 22.
— triangularis III. 88.
— triceps brachii III, 110.
— — surae III, 177.
— triticeoglossus IV, 68.
— unipennatus III, 3.
— uvulae IV, 74.
— vastus intermedius III, 159.
Musculus (i) vastus lateralis, medialis III, 156.
— ventricularis IV, 194.
— verticalis linguae IV, 71.
— vocalis IV, 194.
— zygomaticus III, 88.
Muskel (n), Allgemeines III, 1.
— Anomalien III, 20.
— Ansatz III, 2.
— Bauch III, 2.
— des Bauches III, 41.
— des Beckenausganges IV, 337.
— Befestigung III, 2.
— -binden, Allgemeines III, 4.
— — Funktion III, 5.
— birnförmiger III, 148.
— Blutgefäße III, 14.
— Caput III, 2.
— Cauda III, 2.
— Corpus III, 2.
— d. Dammes IV, 337.
— doppelt, einfach gefiederter III, 3.
— eingelenkige III, 3.
— Einteilung nach der Funktion III, 15.
— Eintrittsstelle der Gefäße und Nerven III, 3.
— Entwicklung III, 16.
— Form III, 2.
— Formen III, 3.
— Funktion III, 15.
— d. Fußes III, 183.
— Gaster III, 2.
— d. Gaumensegels IV, 73.
— gebogene III, 2.
— Gefäße III, 3.
— Gefäßnerven III, 13.
— d. Gehörknöchelchen VI, 194.
— Genealogie III, 17.
— gewölbeförmige III, 2.
— des Halses III, 71.
Muskelelement, Zusammensetzung I, 121.
Muskelfaser, gestreifte, anisotrope Substanz I, 119.
— — Bau I, 118.
— — Cohnheimsche Felder I, 119.
— — Dicke I, 119
— — Gliederung I, 121.
— — Histogenese I, 122.
— — Körnchen, interstitielle I, 119.
— — Kerne I, 119.
— — Länge I, 119.
— — im polarisierten Licht I, 121.
— — Reaktion I, 122.
Muskelfaser, gestreifte, Regeneration I, 122.
— — Schichtung I, 120.
— — Substanz, isotrope I, 119.
— — Vermehrung I, 122.
— — Vorkommen I, 118, 122.
— — verzweigte I, 119.
Muskelfaser, glatte I, 122.
— — Länge I, 122.
— — im polarisierten Licht I, 124.
— — Ursprung I, 125.
— — Vermehrung I, 125.
— — Vorkommen I, 118.
— — Zellbrücken I, 124.
— — Zusammenhang I, 123.
Muskelfibrillen I, 119.
Muskelgewebe, Definition I, 118.
— Arten I, 118.
— Vorkommen I, 118.
Muskel(n)-haut d. Gefäße III, 213.
— -haut der Eingeweide IV, 9.
— Hilfsorgane III, 3.
— -individuen III, 1.
— -individuum, feinerer Bau III, 7.
— des Kopfes III, 80.
— Körper III, 2.
— -lehre, allgemeine III, 1.
— -loch, dreieckiges, viereckiges III, 112.
— Lymphgefäße III, 15.
— mehrgelenkige III, 3.
— Nervenendigungen III, 11.
— Nerven, sensible III, 13.
— des Oberschenkels III, 155.
— des Ohres III, 92.
— der Ohrmuschel VI, 177.
— Organstruktur III, 7.
— Origo III, 2.
— -platte III, 16.
— -rollen III, 7.
— rote I, 119.
— -schicht des Herzens III, 251.
— Schwanz III, 2.
— Segmentbezug III, 19
— -segmente III, 17.
— -spindel III, 13.
— spindelförmiger III, 3.
— der unteren Extremität III, 142.
— des Unterschenkels III, 170.
— -Ursprung III, 2.
— Varietäten III, 20.
— — Einteilung III, 21.
— Venter III, 2.
— Verbindung mit Sehne III, 9.
— — mit Skelet III, 9.
— Zahl III, 2.
— der Zunge IV, 67.

Muskeln, weiße I, 119.
Muskulatur, Atavismen III, 21.
— Einteilung III, 15.
— Entwicklung III, 16.
— -gewicht III, 1.
— glatte, Nervenendigungen V, 458.
— parietale III, 19.
— Richtung III, 19.
— Schichtung III, 19.
— Segmentbezug III, 19.
— viscerale III, 20.
Mutterband, rundes III, 43, 57. IV, 283.
Muttermund, äußerer IV, 284.
— innerer IV, 286.
— -lippen IV, 284.
Mutterschleifen I, 59.
Mutterstern I, 59.
Myelin I, 138.
Myelinscheide I, 138.
Myeloid VI, 130.
Myeloplaxen II, 14.
Myocardium III, 234, 251.
Myocoel I, 156.
Myocommata III, 16.
Myologie, allgemeine III, 1.
— spezielle III, 22.
Myomeren V, 415.
Myometrium IV, 285.
Myotom III, 16.

N.

Nabel I, 163.
— -bläschen IV, 377.
— -ring III, 41, 48.
— -schlagader III, 349.
— -schleife IV, 387.
— -strang I, 164. IV, 377.
— des Trommelfelles VI, 182.
— -vene III, 410, 411, 466.
Naboth I, 21.
Nabothi Ovula IV, 286.
Nacken I, 164.
— -band II, 229.
— -binde III, 40.
— -feld d. Schädelbasis II, 124.
— -grube I, 164.
— -höcker V, 169.
— -krümmung V, 169.
— -muskeln, tiefe III, 37.
— -schlagader, tiefe III, 298.
Nähte II, 220.
— d. Schädels II, 107.
— d. Schädels, Verstreichen II, 134.
Nagel VI, 60.
— -bett VI, 60.
Nagel-bett, Gefäße, Nerven VI, 62.
— Entwicklung, vergl. Anat. VI, 62.
— -falz VI, 60.
— -grund VI, 62.
— -körper VI, 60.
— -kuppe VI, 60.
— -saum VI, 60.
— -wall VI, 60.
— -wurzel VI, 60.
Nahtdoppler II, 111.
Nahtknochen II, 109.
— Einteilung II, 110.
Nahtzwickelknochen II, 111.
Nares I, 165. IV, 174, 177.
Nasalindices II, 132.
Nase I, 164.
— äußere I, 165 IV, 173.
— Asymmetrien II, 119.
Nasenbein II, 91.
— Verknöcherung II, 205.
Nasenflügel I, 165. IV, 174.
Nasenfortsatz d. Stirnbeins II, 87.
— äußerer VI, 235.
Nasenfurche VI, 234.
Nasengänge II, 70, 114.
— Variationen II, 74.
Nase, Gerüst IV, 174.
— Haupthöhlen IV, 177.
— Haut IV, 176.
Nasenhöhle II, 113.
— Auskleidung IV, 176.
— Gefäße IV, 184.
— Nerven IV, 185.
— Schleimhaut IV, 183.
— sekundäre VI, 235.
Nase(en), Höhlensystem IV, 177.
— Knorpel IV, 174.
— -lippenfurche I, 165.
— -löcher I, 165. IV, 174, 177.
— — primäre VI, 234.
— -muscheln, Variationen II, 74.
— -muskel III, 85.
— Nebenhöhlen IV, 182.
— -punkt, unterer II, 128.
— -rinne IV, 12.
— -rücken I, 165. II, 112. IV, 173.
— -scheidewand IV, 174, 177.
— -scheidewandknorpel IV, 174.
— skoliotische IV, 174.
— -spitze I, 165. IV, 153.
— Typus IV, 174.
— Vorhof IV, 178.
— -wurzel IV, 173.
Nasion II, 128.
Nasoturbinale II, 71. IV, 178.
Nasus I, 164, 165.
— externus IV, 173.
Nates I, 169.
Natternhemd VI, 12.
Naviculare II, 145.
Nebenantagonisten d. Zähne IV, 29.
Nebeneierstock IV, 280.
Nebenflocke V, 85.
Nebenhoden IV, 300, 301.
— Bau IV, 310.
— — feinerer IV, 312.
— Bedeutung, morpholog. IV, 312.
— Entstehung IV, 383.
— -gang IV, 311.
— Körper, Kopf, Schweif IV, 301.
Nebenhöhlen d Nase II. 113. IV, 182.
— — Bedeutung IV, 182.
— — Schleimhaut IV, 184
Nebenkern I, 80.
Nebenleber IV, 122.
Nebenmilz IV, 165.
Nebenmuscheln II, 71.
Nebenniere IV, 269.
— accessorische IV, 273.
— feinerer Bau IV, 270.
— Gefäße IV, 270.
— Gewicht IV, 269.
— Nerven IV, 270.
— Topographie IV, 270.
Nebennierenschlagader, mittlere III, 343.
Nebenöffnungen d. Eileiters IV, 282.
Nebenorgane d. Sympathikus V, 445.
Nebenscheibe d. Muskelfaser I, 120.
Nebenschilddrüsen IV, 228.
Nebenschlagadern ulnare III, 308.
Nebenzellen V, 35.
Nerëis, Sinneszellen d. Haut VI, 30.
Nerven, Anastomosen V, 14.
— -apparate, sensible d. Spinalganglien V, 414.
— d. Arterien III, 222.
— -Bahnen, Definition V, 9.
— -Bau V, 411.
— Blutgefäße V, 414.
— Bündel, Definition V, 9.
— -eintrittsstelle im Muskel III, 3. V, 424.
Nervenendapparate der Haut, Funktion VI, 43.
Nervenendigungen d. Gelenke II, 223.
— d. Geschmacksknospen VI, 94.
— d. Lederhaut VI, 31.

Nervenendigungen im Muskel III, 11.
— d. Oberhaut VI, 28.
— in Sehne III, 11.
— d. Unterhautgewebes VI, 35.
— in d. Zähnen IV, 34.
Nervenfaserfilz V, 5, 6, 45.
Nervenfasern V, 5.
— doppelt kontourierte I, 138.
— gelatinöse I, 140.
— graue I, 140.
— Kaliber I, 141.
— markhaltige I, 136, 137, 140.
— marklose I, 136, 140.
— Remaksche I, 140.
— Teilungen I, 141.
Nervenfaserschicht der Netzhaut VI, 127.
Nervenfortsatz der Nervenzelle I, 127.
Nervengewebe I, 127.
— Degeneration I, 142.
— Regeneration I, 142.
Nerven d. Haare VI, 75
— d. Haut VI, 27.
Nervenhügel III, 11.
Nerven-Kerne, Definition V, 9.
— -kitt V, 43.
— -lehre, allgemeine VI, 1.
— — Einteilung V, 1.
— — Geschichtliches V, 2.
— — spezielle V, 20.
Nerven d. Lymphgefäße III, 427.
Nervenmark I, 138.
Nervennetz V, 5, 6.
Nerven, Organstruktur V, 12.
Nervenpapillen d. Haut VI, 14, 32.
Nervenplexus, Einteilung V, 17.
— Entstehung V, 13.
Nerven Reizleitung, Geschwindigkeit V, 11.
Nervenschollen, Rolletsche VI, 37.
Nerven-segmente III, 17.
— -segment, Typus V, 3.
— sekretorische V, 11.
Nervensystem, sympathisches V, 428.
— Untersuchungsmethoden V, 18.
— vegetatives V, 428.
Nerven, trophische V, 11.
— der Venen III 228.
— Verbindungen V, 14.
— -wurzeln, Definition V. 11.
— — vordere, Ursprungskerne V, 61
— — Zahl der Fasern V, 59.
Nervenzellen I, 127. V, 5.
Nervenzellen, apolare I, 128.
— Bau feinerer I, 130.
— Bewegung I, 53.
— bipolare I, 128.
— Dendriten I, 127.
— Form I, 127.
— Größe I, 128.
— Kern I, 129.
— Körper I, 127, 129.
— multipolare I, 128.
— Neurit I, 127.
— pigmentierte I, 102.
— Protoplasmafortsätze I, 127.
— d. Rückenmarkes V, 47.
— d. Spinalganglien V, 413.
— Substanz chromophile I, 130.
— unipolare I, 128.
— Zentralkörperchen I, 133.
— Zusammensetzung chemische I, 144.
Nervenzentren, Definition V, 9.
Nervulus sphenoidalis ext., int. V, 313.
Nervus (i) abducens, Austritt a. d. Gehirn V, 151.
— — Ursprung V, 227.
— — periph. Verlauf V. 314.
— accessorius, Austritt a. d. Gehirn V, 151.
— — Ursprung V, 230.
— — peripher. Verlauf V, 330.
— acusticus, Austritt a. d. Gehirn V, 151.
— — Bahn zentrale V, 266. VI, 230.
— — Ursprung V, 228.
— — peripher. Verlauf V, 320.
— alveolares inff. antt., postt. V, 310.
— alveolaris inf V, 309.
— — supp. V, 301.
— ampullaris inf., lat., sup. V, 320.
— anococcygeus V, 409.
— arteriae femoralis proprius V, 385.
— auriculares antt. V, 309.
— auricularis magnus V, 349.
— — post. V, 316.
— auriculotemporalis V, 309.
— axillaris V, 359.
— buccinatorius V, 308.
— canalis musculo-peronaei V, 402.
— — pterygoidei (Vidii) V, 304.
— cardiacus ansae hypoglossi V, 334.
— — imus V. 434.
— — inf. V, 434.
Nervus (i) cardiacus medius V, 433.
— — sup. V, 432.
— carotici V, 433.
— — extt. V, 432.
— caroticotympanicus inf., sup. V, 322, 451.
— caroticus int. V, 432, 450.
— cavernosus clitoridis major, minores V, 499.
— — major, minores V, 449.
— cerebrales V, 292.
— cervicales V, 339.
— cervicalis I, II V, 345.
— — descendens inf. V, 334, 351.
— ciliares breves, longi V, 297.
— — longi V, 299.
— clunium inff. V, 392.
— — medii V, 346.
— — supp V, 346.
— coccygei V. 340.
— coccygeus V, 469.
— cochleae V, 320.
— — Bahn zentrale V, 266. VI, 230.
— cutaneus (i) abdominales latt. V, 380.
— — antibrachii dors. V, 373.
— — — lat. V, 360.
— — — medialis V, 371.
— — brachii lat V, 360
— — — medialis V, 372.
— — — post. V, 372.
— — colli V, 319, 349.
— — cruris medialis V, 387.
— — dorsalis intermedius V, 497.
— — — lat. V, 401.
— — — medialis V, 394.
— — femoris lat. V, 385.
— — — post. V, 392.
— — pectoris antt. V, 381.
— — — latt V, 380.
— — surae lat. V, 394
— — — medialis V, 401.
— depressor V, 325.
— digitales dorsales hallucis lat. et digiti II medialis V, 401.
— — — n. radialis V, 374.
— — — n. ulnaris V, 368.
— — — pedis V, 397.
— — plantares communes I—III V, 405.
— — — communis IV. V, 405.
— — — proprii V, 405.
— — volaris communis I, II, III. V, 367.
— — — — IV. V, 371.
— — — — (n. mediani) V, 367.
— — — — (n. ulnaris) V, 371.

Nervus (i) digitalis volaris indicis radialis V, 367.
— — — pollicis radialis V, 367.
— — — — ulnaris V, 367.
— — — proprii (n. mediani) V, 367.
— dorsalis clitoridis V, 408.
— — penis V, 408.
— — scapulae V, 356.
— erigentes V, 449.
— ethmoidalis ant., post. V, 299, 300.
— facialis, Austritt a. d. Gehirn V, 151.
— — Bahn zentrale V, 277.
— — Ursprung V, 227.
— — peripher. Verlauf V, 315.
— femoralis V, 385.
— frontalis V, 299.
— genitofemoralis V, 384.
— glossopharyngeus, Austritt a. d. Gehirn V, 151.
— — Bahn zentrale V, 264.
— — Ursprung V, 229.
— — peripher. Verlauf V, 321.
— glutaeus inf. V, 392.
— — sup. V, 391.
— haemorrhoidalis inf. V, 407.
— — medii V, 409.
— — supp V, 445.
— hypoglossus, Entwicklung V, 333.
— — Austritt a. d. Gehirn V, 151.
— — Ursprung V, 231.
— — peripher. Verlauf V, 332.
— iliohypogastricus V, 382
— ilioinguinalis V, 382.
— infraorbitalis V, 301.
— infratrochlearis V, 299.
— intercostales V, 377.
— intercostobrachialis V, 372, 380.
— intermedius V, 315.
— — Bahn zentrale V, 266.
— — Ursprung V, 228
— interosseus (antibrachii) dors. V, 374.
— — — volaris V, 364.
— — cruris V, 402.
— — pedis V, 401.
— ischiadicus V, 392.
— jugularis V, 432, 450.
— labiales antt V, 384.
— — postt. V, 408.
— lacrimalis V, 298.
— laryngeus inf. V, 327.
— — sup. V, 325.
— lingualis V, 310.
— lumbales V, 340.
Nervus (i) lumboinguinalis V, 385.
— mandibularis V, 308.
— massetericus V, 308.
— masticatorius V, 308.
— maxillaris V, 300.
— meatus auditorii extt. V, 309.
— medianus V, 363.
— membranae interosseae antibrachii V, 367.
— meningeus (medius) V, 301.
— mentalis V, 310.
— musculocutaneus V, 360
— mylohyoideus V. 310.
— nasociliaris V, 299.
— nasopalatinus (Scarpae) V, 303, 304.
— nervorum V, 412.
— obturatorius V, 387.
— — accessorius V, 388.
— occipitalis major V, 338, 343, 345.
— — minor V, 349
— — — secundus V, 349.
— — tertius V, 343.
— oculomotorius, Austritt a. d. Gehirn V, 149.
— — periph. Verlauf V, 295.
— — Ursprung V, 224.
— olfactorii V, 120.
— — Austritt a. d. Gehirn V, 149.
— — Bahn zentrale V, 274.
— — latt., mediales V, 292.
— — Ursprung V, 224.
— — periph. Verlauf V, 292.
— ophthalmicus V, 298.
— opticus V, 104. VI, 118.
— — Austritt a. d. Gehirn V, 149.
— — Bahn zentrale V, 270.
— — Scheiden VI, 118.
— — Ursprung V, 224.
— — periph. Verlauf V, 292.
— palatini V, 307.
— palatinus ant., medius, post. V, 307.
— perforans lig tuberososacrum V, 407.
— perinei V, 408.
— — lat., medialis V, 408.
— peronaeus communis V, 394.
— — prof. V, 397.
— — superf. V, 394.
— petrosus prof. V, 304, 451.
— — — minor V, 451.
— — superf. major V, 303, 315, 451.
— — — minor V, 312.
— phrenicus V, 351.
— — Bahn zentrale V, 277.
Nervus (i) plantaris lat. V, 405.
— — lat. digiti quinti V, 405.
— — medialis V, 405.
— pneumogastricus V, 323.
— pterygoideus ext., int. V, 308.
— pudendus V, 406.
— radialis V, 372.
— recurrens V, 326.
— saccularis V, 320
— sacrales V, 340.
— saphenus V, 387.
— scrotales antt. V, 384.
— — postt. V, 408.
— spermaticus ext. V, 384.
— sphenopalatini V, 303.
— spinales, Allgemeines V, 334.
— — Radices V, 335.
— — Rami V, 335, 338.
— — Zahl V, 334.
— spinosus V, 308.
— splanchnicus major V, 440.
— — minimus, imus V, 441.
— — minor V, 441.
— splanchnici sacrales V, 448.
— stapedius V, 315.
— stylopharyngeus V, 323.
— subclavius V, 359.
— subcostalis V, 377.
— sublingualis V, 311.
— suboccipitalis V, 345.
— subscapulares V, 359.
— supraclaviculares antt. V, 349.
— — medii, postt. V, 350.
— supraorbitalis V, 299.
— suprascapularis V, 359.
— supratrochlearis V, 299.
— suralis V, 401.
— temporalis prof. ant., post. V, 308.
— tensoris tympani V, 308.
— — veli palatini V, 308.
— tentorii V, 298.
— thoracales V, 339.
— — antt. V, 359.
— — longus V, 356.
— — postt. V, 356.
— thoracodorsalis V, 359.
— tibialis V, 401.
— trigeminus, Austritt a. d. Gehirn V, 150.
— — Bahn zentrale V, 264, 278.
— — Verbreitungsgebiet V, 313.
— — Ursprung V, 226.
— — peripherischer Verlauf V, 298.
— trochlearis, Austritt a. d. Gehirn V, 149.
— — Ursprung V, 226.

Nervus (i) trochlearis, periph. Verlauf V, 298.
— tympanicus V, 322.
— ulnaris V, 367.
— utricularis V, 320.
— vaginales V, 409.
— vagus, Austritt a. d. Gehirn V, 151.
— — Bahn zentrale V, 266.
— — Ursprung V, 229.
— — periph. Verlauf V, 323.
— vesicales inff. V, 409.
— — inff., supp. V, 448.
— vestibuli V, 320.
— — Bahn. zentrale V, 270.
— volaris digiti V ulnaris V, 371.
— zygomaticus V, 301.
Nest d. Kleinhirns V, 85.
Netz großes IV, 359.
— — Entwicklung IV, 389.
— kleines, Zusammensetzung IV, 364.
Netze d. Bauchfells IV, 357.
Netzbeutel IV, 364.
Netzhaut VI, 121
— -arterie III, 287.
— Gebiet makuläres VI, 133.
— — perimakuläres VI, 127.
— -gefäße VI, 143.
— Neuroglia VI, 125
— Reizleitung VI, 134.
— Schichten VI, 124.
Netz der Neurofibrillen I, 131, 135.
Netzknoten im Zellkern I, 47.
Neugliederung d. Wirbelsäule III, 343.
Neumann, Zahnfaserscheid. I, 96.
Neuralrohr I, 154.
Neurilemma I, 139.
Neurit I, 127, 135.
— Ursprungskegel I, 128, 135.
Neurocranium II, 56.
— Belegknochen II, 83
— Deckknochen II, 83.
— Knochen primordiale II, 56.
Neuro-Epithelzellen VI, 1.
Neurofibrillen der Ganglienzelle I 130
Neuroglia I, 141. V, 43.
— d. Kleinhirnrinde V, 188.
— d. Netzhaut VI, 125.
— der grauen Substanz V, 45.
— der weißen Substanz V, 46.
Neurogliazellen I, 127.
— d. Großhirnrinde V, 177.
Neurokeratin I, 138. V, 43.
Neurologie. allgemeine V, 1.
— Einteilung V, 1.
Neurologie, Geschichtliches V, 2.
— spezielle V, 20.
Neuromeren V, 168. 415.
Neuromerie d Schädels II, 210.
Neuron, Definition I, 127 V, 6.
Neuronen effektorische V, 11.
— interzentrale V, 12.
— motorische V. 11.
— versch. Ordnung V, 9.
— rezeptorische V, 11.
— vasodilatierende V, 11.
— vasokonstriktorische V, 11.
— vasomotorische V, 11.
— zentrifugale V. 11.
— zentripetale V, 11.
Neuronia extt., intt. V, 48.
Neuropilem V, 45.
Neuroporus V, 173.
— ant. V, 104
Neurula I, 153.
Nickhaut VI, 149.
Nidus avis cerebelli V, 85.
Niere, Bau feinerer IV, 244.
— Befestigung IV, 236.
— Berührungsfelder IV, 236.
— bleibende, Entwicklung IV, 379.
— Blutgefäße IV, 251
— Flächen IV, 237.
— Größe, Gewicht IV, 234.
— Hüllen IV, 241.
Nieren IV, 234.
— -becher IV, 254.
Nierenbecken IV, 254
— feinerer Bau IV, 256.
— Größe IV, 255.
— Topographie IV, 255.
Nierenkelche IV, 243, 254.
— feinerer Bau IV, 256.
Nieren-labyrinth IV, 243.
— Lage n. Helm IV, 238.
— -läppchen IV, 251.
— Lymphgefäße IV, 253.
— Nerven IV, 254.
— Nervenendigungen V, 461.
— -papillen Zahl IV, 243.
— -pforte IV, 237, 238.
— -schlagader III, 343.
— spindel (Schwalbe) IV, 255.
— -substanz IV, 242.
— tertiäre IV, 379.
— Topographie IV, 235, 238.
— Varietäten IV, 238.
— Zahl IV, 238.
Nikoloas I, 11.
Nischengewölbe d. Fußes II, 320.
Nisslsche Körperchen I, 130.
Nodulus cerebelli V, 86.
Nodulus(i) lymphatici III, 428.
— — aggregati III, 428
— — — (Peyeri) IV, 115.
— — bronchiales IV, 220, 221
— — conjunctivales VI, 153.
— — gastrici IV, 103.
— — laryngei IV, 198.
— — lienis (Malpighii) IV, 165.
— — solitarii III, 428.
— — — intestinales IV, 115
— — tubarii VI, 188.
— — vaginales IV, 289.
— — vesicales IV, 265.
— terminales d. Oberhaut VI, 28.
— valvulae semilunaris (Arantii) III, 240, 250.
Nodus cerebri V, 82.
Normalconjugata II, 287.
Nucha I, 164.
Nuck I, 21.
Nucki, Canalis, Diverticulum IV, 321.
Nuclein I, 45.
Nucleïnsäure I, 45.
Nucleoli I, 47.
Nucleus(i) I, 44.
— alae cinereae V, 197, 205.
— ambiguus V, 202.
— amygdalae V, 141.
— arcuati V, 201.
— caudatus V, 140.
— — feinerer Bau V, 189.
— centralis sup. V, 219.
— corporis mamillaris V, 99.
— dentatus cerebelli V, 90, 194.
— dorsalis V, 35, 61.
— — (Stillingi, Clarkii) V, 35.
— — n. accessorii V, 197.
— — raphes V, 219.
— emboliformis V, 91.
— eminentiae medialis V, 205.
— fasciculi cuneati V, 77, 197.
— — gracilis V, 77, 197.
— fastigii V, 91.
— funiculi teretis V, 205.
— globosus V, 92.
— habenulae V, 111, 112.
— hypothalamicus, feinerer Bau V, 193.
— intercalatus V, 205.
— laterales d. Oblongata V, 201.
— lat n. oculomotorii V, 220, 224.
— lemnisci lat. V, 219.
— lentiformis V, 140.
— — feinerer Bau V, 189.
— lentis VI, 137.
— medialis n. oculomotorii V, 224.
— motorius n. trigemini V, 216.

Nucleus (i) n. abducentis V, 212.
— n. cochlearis dorsalis, ventralis V, 211.
— n. facialis V, 211.
— n. hypoglossi V, 201.
— n. trochlearis V, 220.
— n. vestibularis lat. (Deiters) V, 211.
— n. vestibularis medialis (Schwalbe) V, 205.
— n. vestibularis sup. (Bechterew) V, 211.
— olivaris accessorius dorsalis V, 202, 205.
— — — medialis V, 201.
— — inf. V, 74, 202.
— — Entstehung V, 173.
— — sup. V, 215.
— originis V, 223.
— pontis V, 212.
— praepositus n. hypoglossi V, 211.
— pulposus II, 226.
— reticularis tegmenti V, 212.
— ruber V, 220.
— sensibilis n. vagi V, 197.
— sensibiles n. trigemini V, 216.
— terminales V, 223.
— thalami ant., lat., medialis V, 108.
— tractus solitarii V, 202.
— tractus spinalis n. trigemini V. 197.
— trapezoides V, 215.
Nuelscher Raum VI, 225.
Nuhni, Gl. lingualis ant. IV, 64.
Nußbaum, Amitose I, 62.
— Bürstenbesatz I, 80.
— Nebenkern I, 80.
— Wimperwurzelkegel I, 74.
Nußgelenk II, 225.
Nymphae IV, 297.

O.

Obelion II, 128.
Oberarm I, 165.
Oberarmbein II, 138.
— Verknöcherungszeiten II, 213.
Oberarmspeichenmuskel III, 122
Oberfläche, äußere, des Schädels II, 111.
— der Haut VI, 4
Oberflächenbeschaffenheit d. Haut VI, 4.
Obergrätengrube II, 136.
Obergrätenmuskel III, 101.
Oberhäutchen d. Haares VI, 68.
— d. inneren Wurzelscheide VI, 68.
Oberhaut VI, 7.
— Nervenendigungen VI, 28.
Oberkieferarterie, hintere III, 282.
Oberkieferbein II, 92.
— Verknöcherung II, 206.
Oberkieferhöhle II, 93.
Oberlippe I, 165.
Oberschenkel I, 170.
Oberschenkelbein, Verknöcherungszeiten II, 217.
Oberschenkelanzieher großer III, 162.
— kleinster III, 162.
— kurzer III, 162.
— langer III, 161
Oberschenkelmuskeln III, 155.
Oberschenkelschlagader III, 360
— tiefe III, 362.
Oberschlüsselbeingrube I, 164.
Oberwurm V, 82.
Obex V, 73.
Occipitalpfannen II, 28.
Occipitalwirbel, Manifestation II, 61.
Occiput I, 165. II, 111.
Oculus I, 164. VI, 98.
Odontoblasten I, 96. IV, 34.
Odontoblastenschicht IV, 34.
Odontologie IV, 48.
Oesophagus IV, 88.
— Nervenendigungen V, 460.
Ohr I, 164.
— äußeres VI, 172.
— -einschnitt VI, 172.
— -furche VI, 173.
— -index VI, 173.
— inneres VI, 197.
— -kanal d. Herzens III, 458.
— -kapsel, knorpelige II, 204.
— -knorpel, VI, 174.
— -krempe VI, 172.
— -labyrinth VI, 197.
— -läppchen VI, 172.
— -leiste, VI, 172.
— mittleres VI, 186.
Ohrmuschel I, 165.
— Bänder VI, 177.
— Bestandteile VI, 174
— Form VI, 172.
— Gefäße, Nerven VI, 174.
— Muskeln VI, 177.
Ohrmuskel, hinterer, oberer, vorderer, unterer III, 92.
— Nerven VI, 174.
Ohrschlagader, hintere III, 279.
Ohrschmalz VI, 181.
— -drüsen V, 46, 180
Ohrspeicheldrüse IV, 53.
Ohrtrompete VI, 186.
Oken I, 29.
Olecranon II. 142.
Olfactoriusfasern VI, 85.
Oliva V, 74.
Olive V, 74.
Olivenkern V, 74.
Omenta IV, 357.
Omentum majus IV, 359, 367.
— minus IV, 361, 364, 366
Ommatidien VI, 98.
Ontogenie I, 2.
Oophoron IV, 273.
Operculum V, 122
Ophryon II, 128.
Ophthalmencephalon VI, 236.
Opisthion II, 128.
Opisthognathie II, 133.
Oppel, Gitterfasern der Leber IV, 132.
Ora serrata VI, 121, 122, 132
Orbiculus ciliaris VI, 112.
Orbita II, 112
— Asymmetrien II, 113.
— Inhalt VI, 163.
Orbitalindices II, 132.
Orbitalpunkt, äußerer II, 128.
Orbitalrand, Muskeln VI, 163.
Organbildung I, 67.
Organe, becherförmige VI, 95.
Organ, Definition I, 68, 176.
Organ, Jacobsonsches IV, 72, VI, 84, 91.
— — Entwicklung VI, 235.
— Webersches IV, 325.
Organe, rudimentäre I, 177.
— transitorische I, 176.
Organisata, Reich der I, 35.
Organon(a) auditus VI, 167.
— cytogenea III, 427. IV, 9.
— genitalia IV, 273.
— — muliebria IV, 273.
— — virilia IV, 300.
— gustus VI, 92.
— intra et extra saccum peritonaei IV, 357.
— olfactus VI, 84.
— parenchymatosa IV, 6.
— spatii VI, 167.
— spirale (Cortii) VI, 208.
— uropoëtica, Übersicht IV, 233.
— visus VI, 97.
— vomeronasale (Jacobsoni) IV, 176, 181.
Organ statisches VI, 168.
Organstruktur d. Ganglien V, 14.
— d. Nerven V, 12.
— d. Nervensystems, Allgem. V, 4.

Organsysteme, Einteilung I, 178.
Orificia ureteris IV, 256.
— ureterum IV, 265.
Orificium externum uteri IV, 284.
— int. uteri IV, 286.
— praeputii IV, 329.
— urethrae ext. d. Mannes IV, 328.
— — — d. Weibes IV, 297, 299.
— — int. IV, 260.
— vaginae IV, 297.
Origo d. Muskeln III, 2.
Orthocephal II, 132.
Orthognathie II, 132.
Ortsveränderung von Zellen I, 52.
Os I, 164.
Os (Ossa) basilare II, 63.
— capitatum II, 145.
— carpale I, II usw. II, 145.
— carpi II, 145.
— centrale carpi II, 146, 152.
— — tarsi II, 168, 172.
— coccygis II, 37.
— costale II, 38.
— coxae II, 154.
— cranii II, 56.
— cuboideum II, 172.
— cuneiformia II, 172.
— endoorbitale lat. II, 91.
— epiptericum II, 91.
— ethmoidale II, 69.
— extremitatis inf. II, 153.
— — sup. II, 136.
— frontale II, 84.
— hamatum II, 145.
— hyoideum II, 104.
— ilium II, 154.
— Incae II, 61.
— incisivum II, 97.
— infraorbitale II, 91.
— infrazygomaticum II, 91.
— intercalaria II, 110.
— internasalia II, 91.
— interparietale II, 61.
— — Entstehung II, 202.
— ischii II, 157.
— Kerkringi II, 203.
— lacrimale II, 91.
— lunatum II, 145.
— malare bi-, tripartitum II, 100.
— manus II, 145.
— metacarpalia II, 146.
— metatarsalia II, 172.
— multangulum majus, minus II, 145.
— nasale II, 91.
— naviculare manus II, 145.
— — pedis II, 172.
Os (Ossa) occipitale II, 56.
— —, Proc. Kerkringi II, 203.
— orbitale laterale II, 91.
— palatinum II, 98.
— parietale II, 83.
— pedis II, 168.
— pisiforme II, 145.
— pneumatica II, 21.
— postfrontale II, 91.
— postlacrimale II, 91.
— praefrontale II, 91.
— praeinterparietale II, 203.
— praelacrimale II, 91.
— praetemporale II, 69.
— pubis II, 157.
— raphogeminantia II, 110.
— sacrum II, 33.
— —, Variationen II, 52, 53.
— sesamoidea pedis II, 176.
— sphenoidale II, 62.
— stylohyoideum II, 107.
— supraorbitale laterale II, 91.
— suprasquamosum II, 91.
— suprasternalia II, 44.
— suturarum II, 109, 110.
— tarsi, Übersicht II, 168.
— temporale II, 77.
— trigonum II, 171.
— triquetrum II, 145.
— Wormiana II, 110.
— zygomaticum II, 99.
Ossein I, 95.
Ossicula auditus VI, 191.
Ossifikation, neoplastische II, 7.
— metaplastische II, 7.
Ossifikationsgrenze II, 11.
Ossifikationskern II, 7.
Ossifikationspunkt II, 12.
Osteoblasten II, 7.
Osteocranium II, 201.
Osteodentin IV, 33.
Osteogenese, chondrometaplastische II, 13.
— enchondrale II, 11.
— endesmale II, 7.
— intermembranöse II, 6.
— perichondrale II, 8.
— periostale II, 8.
Osteoklasten II, 14. IV, 44.
Osteologie II, 1.
— allgemeine II, 1.
Osteomerie d. Schädels II, 210.
Osteoporose II, 152.
Ostium abdominale tubae uterinae IV, 282.
— aorticum III, 250.
— arteriosum der Herzkammern III, 239.
Ostium oesophageum pharyngis IV, 88.
— pharyngeum tubae IV, 84, 181. VI, 186.
— processus vermiformis IV, 145.
— tympanicum tubae auditivae VI, 186.
— uterinum tubae IV, 281.
— venosum, arteriosum III, 239.
— venosum III, 244.
Otoconia VI, 212.
Otolithen VI, 212.
Otolithenapparat VI, 168.
— Bedeutung VI, 169.
Otolithenmembran VI, 212.
Ovarium IV, 273.
— Farbe IV, 274.
Ovula IV, 274.
— Nabothi IV, 286.
Owen I, 20.

P.

Pacchionische Granulationen III, 388. V, 155.
— Grübchen II, 84.
Pachymeninx spinalis V, 27.
Pacinische Körperchen VI, 45.
Paläontologie, Begründung I, 25.
Palatum IV, 71.
— durum II, 119. IV, 71.
— durum, molle IV, 17.
— molle IV, 73.
Palma I, 167.
Palmaraponeurose III, 116.
Palpebra, inf., sup. I, 165. VI, 148.
— tertia VI, 149.
Pancreas IV, 139.
— accessorium IV, 140.
— Anlage IV, 378.
— Aselli III, 447.
— Bau feinerer IV, 143.
— Gefäße IV, 140.
— Nerven IV, 140, 144.
— Winslowi IV, 139.
Pancreatin IV, 144.
Pander I, 25.
Panethsche Zellen IV, 115.
Panizzae Foramen III, 460.
Panniculus adiposus VI, 20.
— carnosus III, 26, 71.
Papierplatte II, 70.
Papilla (ae) acustica basilaris VI, 227.
— — lagenae VI, 227.
— conicae IV, 62.
— corii VI, 14.
— degenerantes IV, 63.
— dentis IV, 37.

Papilla (ae) duodeni (Santorini) IV, 104.
— filiformes IV, 61.
— foliatae IV, 63.
— — Geschmacksknospen VI, 96.
— fungiformes IV, 62.
— — Geschmacksknospen VI, 97.
— incisiva IV, 71, 176.
— lacrimalis VI, 149.
— lenticulares IV, 62.
— linguales IV, 61.
— mammae I, 163. VI, 50.
— nervi optici VI, 122.
— pili VI, 67.
— renales IV, 242.
— salivalis sup. IV, 16, 17, 53.
— solitaria IV, 63.
— vallatae IV, 62.
Papillarmuskeln III, 240.
Papillen d. Bogengänge VI, 212.
— fadenförmige IV, 61.
— kegelförmige IV, 62.
— keulenförmige IV, 62.
— pilzförmige IV, 62.
— -stöcke d. Lederhaut VI, 14.
Paradidymis IV, 302.
— Bau, feinerer IV, 312.
— Entstehung IV, 383.
Paraganglien (Kohn) V, 445.
Paraganglion intercaroticum V, 446.
— lumbale V, 446.
— suprarenale V, 446.
Parahaemoglobin I, 113.
Parallelstreifen d. Schmelzes IV, 33.
Parameren d. Körpers I, 148.
Parametrium IV, 285, 374.
Paranuclein I, 45.
Paraplasma I, 43.
Paratropismus III, 21.
Parenchym d. Drüsen IV, 6.
Parenchyma testis IV, 302.
Paries caroticus d. Paukenhöhle VI, 188.
— jugularis d. Paukenhöhle VI, 188.
— labyrinthicus d. Paukenhöhle VI, 189.
— mastoideus d. Paukenhöhle VI, 189.
— membranaceus d. Paukenhöhle VI, 189.
— — tracheae IV, 208.
— tegmentalis d. Paukenhöhle VI, 188.
Parietalorgan V, 112.
Paroophoron IV, 280, 281.
Pars (Partes) abdominalis, pelvina d. Ureter IV, 254.
— alveolaris d. Unterkiefers II, 100.
— analis recti IV, 155, 160.
— basilaris oss. occip. II, 59.
— —, dors. pontis V, 81, 212.
— bulbosa, d. Lidrandes VI, 149.
— calcaneocuboidea lig. bifurcati II, 311.
— calcaneonavicularis lig. bifurcati II, 308.
— cardiaca d. Magens IV, 91.
— cartilaginea tubae auditivae VI, 186.
— cavernosa urethrae IV, 328, 330.
— centralis des Seitenventrikels V, 137, 138.
— ciliaris retinae VI, 121.
— ciliaris (Riolani) VI, 151.
— colligentes tubuli renalis IV, 245.
— convoluta d. Nierenrinde IV, 244.
— — tubuli renalis IV, 244.
— descendens nervi trochlearis V, 219.
— — duodeni IV, 104.
— flaccida d. Trommelfelles VI, 181.
— — — Bau VI, 185.
— horizontalis d. Gaumenbeins II, 98.
— iliaca lineae terminalis II, 158.
— inf., intermedia, sup. fossae rhomboideae V, 81.
— infraclavicularis d. Plexus brachialis V, 353.
— intermedia tubuli renalis IV, 245.
— iridica retinae VI, 121.
— lacrimalis d. Lidrandes VI, 149.
— laqueiformis tubuli renalis IV, 245.
— laryngea pharyngis IV, 78.
— latt. d. Kreuzbeins II, 34.
— lateralis oss. occip. II, 59.
— libera columnae fornicis V, 142.
— mamillaris hypothalami V, 99.
— mastoidea ossis temp. II, 82.
— mediana cart. thyreoideae IV, 187.
— membranacea septi (nasi) III, 249.
— — septi atriorum III, 249
— — urethrae IV, 328.
— nasalis pharyngis IV, 78.
Pars (Partes) nasalis d. Stirnbeins II, 84.
— opercularis, orbitalis, triangularis V, 126.
— optica hypothalami V, 99.
— — retinae VI, 121.
— oralis pharyngis IV, 78.
— orbitales d. Stirnbeins II, 84.
— ossea tubae auditivae VI, 186, 187.
— papillaris d. Tränenkanälchen VI, 158.
— perpendicularis des Gaumenbeins II, 98.
— petrosa ossis temp. II, 27.
— prima radicis n. facialis V, 211, 227.
— prostatica urethrae IV, 323, 325.
— pubica lineae terminalis II, 158.
— pylorica d. Magens IV, 91.
— radiata d. Nierenrinde IV, 244.
— sacralis lineae terminalis II, 158.
— secunda radicis n. facialis V, 227.
— supraclavicularis d. Plexus brachialis V, 353.
— tecta columnae fornicis V, 111, 142.
— tensa d. Trommelfelles VI, 181.
— tympanica ossis temp. II, 80.
— uterina tubae IV, 281.
Parumbilicalvene III, 411.
Patella I, 170. II, 166.
Paukenhöhle VI, 188.
— Boden VI, 188.
— Buchten VI, 196.
— Dach VI, 188.
— Gefäße VI, 196.
— Nerven VI, 196.
— Promontorium VI, 189.
— Schleimhaut VI, 194.
— Wände VI, 188.
Paukensaite V, 316.
Paukenschleimhaut, Bau VI, 195.
Paukentreppe VI, 203.
Pecquet I, 19.
— Chylus III, 435.
Pecquetsches Receptaculum III, 437.
Pecten ossis pubis II, 158.
Pedunculi cerebri V, 95.
Pedunculus corporis callosi V, 126, 145.
— flocculi V, 85.
— nuclei olivaris V, 205.
Pelvis I, 163.
— major, minor II, 158.
— renalis IV, 254.

Penicilli d. Milz IV, 167.
Penis Bau IV, 328.
— Bestandteile IV, 329.
— Entwicklung IV, 385.
— -haut, Lymphgefäße IV, 330.
Periblast I, 63.
Pericardium IV, 348.
— ext. IV, 349.
— Gefäße IV, 351.
— Nerven IV, 351
— viscerale IV, 350.
— Wandfalte (Marschall) IV, 351.
Perichondrium I, 92. II, 16.
Perichorioidalraum VI, 108, 148.
Perilymphe VI, 208.
Perimetrium IV, 285.
Perimysium ext., int. III, 7.
Perineum I, 164. IV, 294, 337.
— Entstehung IV, 383.
Perineurallamellen V, 13.
Perineurium V, 13.
Periodontium IV, 19.
Perionychium VI, 62.
Periorbita VI, 163.
Periosteum II, 1, 16.
— alveolare IV, 19.
— Cambiumschicht II, 15.
— Schicht, fibröse II, 16.
— —, generative II, 16.
— internum II, 1.
Periost, Keimschicht II, 15
— Nerven II, 17.
— Schicht, osteogene II, 15.
Peritenonium III, 9.
Peritonaealhöhle IV, 357.
Peritonaeum III, 52. IV, 357.
— Bau, feinerer IV, 375.
— Blutgefäße IV, 375.
— Nerven IV, 375.
— parietale, viscerale IV, 357.
— Verwachsungen während der Entwicklung IV, 389.
Perone II, 167.
Perspiratio insensibilis VI, 46.
Pes I, 170.
— anserinus III, 160.
Petiolus epiglottidis IV, 188.
Petit, F. P. I, 21.
Petitsches Dreieck III, 48.
Petrification d. Knochens II, 6.
Peyer I, 21.
Peyersche Drüsenhaufen IV, 107, 115.
Pfannenband II, 308.
Pfannenlippen d. Gelenke II, 223.
Pfeilerzellen d. Cortischen Organs VI, 220.
Pfeilnaht II, 107.
Pferdefuß II, 320.
Pflanze, Definition I, 35.
Pflüger, Cyanmolekül I, 56.
Pflugscharbein II, 92.
— Verknöcherung II, 205.
Pförtner d. Magens IV, 91.
Pfortader III, 408.
— Wurzeln IV, 132.
Pfitzner, A. obturatoria III, 359.
Phagocyten I, 109.
Phalangen d. Cortischen Organs VI, 221.
Phalangenfortsatz der Deitersschen Zellen VI, 221.
Phalanges digitorum manus II, 149.
— — pedis II, 175.
Pharynx IV, 77.
— Muskulatur IV, 79.
— Schleimhaut IV, 83.
— — Gefäße IV, 84.
— — Nerven IV, 84.
Philippeaux, autogene Regeneration I, 143.
Philtrum I, 165. IV, 12.
Phyllogenesis, Entstehung I, 27.
Phylogenie I, 4.
Physiologie I, 3.
Phytoplasma I, 54.
Phytotomie I, 4
Piagefäße V, 157.
Pia mater Blutgefäße V, 162.
— — encephali V, 157.
— — Nerven V, 162.
— — spinalis V, 27, 30.
Piatrichter V, 30, 157.
Pigment-epithel d. Auges VI, 120.
— in Epithelzellen I, 101.
— -erzeuger VI, 9.
— Herkunft VI, 10.
Pigmentierung, künstliche, natürliche d. Haut VI, 10.
Pigment in Muskelzellen I, 101.
— — Nervenzellen I, 101.
Pigmentophagen VI, 72.
Pigmentsammler VI, 9.
Pigmentzellen, Zentralkörper I, 102.
Pili VI, 64.
Pinselzellen V, 45.
Pio-Epithelien I, 80.
Pisiforme II, 145.
Pithekanthropos II, 135.
Placenta fetalis IV, 376.
Placentaratmung IV, 171.
Placenta sanguinis I, 104.
— uterina IV, 287.
Planta I, 170.
Planum nuchale II, 60.
— occipitale II, 60.
— orbitale II, 93.
— popliteum II, 165.
— sternale II, 43, 45.
— temporale II, 121.
Plasma lactis VI, 54.
— sanguinis I, 104.
Plasmazellen I, 86.
Plastin I, 46.
Plater I, 17.
Plattenepithel einfaches, Vorkommen I, 77.
— geschichtetes, Vorkommen I, 77.
— -zellen I, 71.
Plattfuß II, 308, 320.
Plattsehnenmuskel III, 166.
Platycephal II, 132.
Platyknemie II, 167.
Platysma III, 71, 91.
Pleurae III, 71. IV, 351.
Pleura costalis IV, 352.
— diaphragmatica IV, 352.
— Gefäße IV, 356.
— Grenzen IV, 353.
— — vordere, Varietäten IV, 353.
— -kuppel IV, 352.
— -linie untere, vordere IV, 353.
— mediastinalis IV, 352.
— Nerven IV, 356.
— parietalis IV, 352.
— pericardiaca IV, 352.
— pulmonalis IV, 351.
— Spaltöffnungen IV, 356.
— Stomata IV, 356.
— -zotten IV, 356.
Plexus aorticus abdominalis V, 440, 445.
— — thoracalis V, 440, 441.
— arteriae cerebri ant. V, 451.
— — — mediae V, 451.
— — chorioideae V, 451.
— auricularis post. V, 433.
— basilaris III, 392.
— -bildungen d. Nerven V, 14.
— brachialis V, 352.
— bronchialis V, 434.
— cardiacus III, 255.
— cardiacus superf., prof. V, 434.
— caroticus communis V, 433.
— — ext. V, 433.
— — int. V, 451.
— cavernosi concharum IV, 184.
— — penis V, 449.
— cavernosus V, 451.
— — clitoridis V, 449.

Plexus cervicalis V, 348.
— — Hautäste V, 349.
— — post. V, 343.
— — Verbindungen V, 348.
— cervicobrachialis V, 339.
— chorioidei V, 157.
— — Entwicklung V, 172.
— — ventriculi lat. V, 139, 157.
— — — tertii V, 158.
— coccygeus V, 409.
— coeliacus V, 442.
— coronarius cordis ant., post. V, 435.
— deferentialis V, 449.
— dentalis inf. V, 310.
— — sup. V, 302.
— epicardiacus V, 437.
— femoralis V, 445.
— gangliosus ciliaris VI, 114.
— gastricus ant., post. V, 330.
— — inf. V, 444.
— — sup. V, 443.
— haemorrhoidalis III, 413.
— — medius V, 448.
— — sup. V, 445.
— hepaticus V, 443.
— hypogastrici inff. V, 448.
— hypogastricus III, 413.
— — sup. V, 445.
— iliacus V, 445.
— infraorbitalis V, 319.
— interpterygoideus III, 384.
— interepithelialer d. Hornhaut VI, 105.
— intestinalis V, 339.
— latt., medius ventriculi quarti V, 159.
— lienalis V, 444.
— lingualis V, 433.
— lumbalis V, 381.
— lumbosacralis V, 339, 381.
— lymphaticus aorticus III, 446.
— — axillaris III, 457.
— — coeliacus III, 446.
— — hypogastricus III, 444.
— — iliacus comm. III, 446.
— — — ext. III, 442.
— — inguinalis III, 441.
— — jugularis III, 454, 455.
— — lumbales III, 446.
— — sacralis III, 446.
— — — medius III, 443.
— mammarius int. V, 434.
— maxillaris ext. V, 433.
— — int. V, 433.
— meningeus V, 339, 433.
— — ant., post. V, 346.
— mesentericus inf. V, 445.
Plexus mesentericus sup. V, 444.
— myentericus IV, 119. V, 444.
— nervosus piae matris V, 30.
— occipitalis V, 433.
— oesophagei ant., post. V, 328.
— ophthalmicus V, 451.
— ovarii III, 407.
— pampiniformis III, 407.
— parotideus n. facialis V, 315.
— pharyngeus III, 382. V, 322, 325.
— — ascendens V, 433.
— phrenicus V, 352, 443.
— popliteus V, 445.
— prostaticus V, 449.
— pterygoideus III, 384.
— — ext., int. III, 384.
— pudendalis III, 413.
— pudendus V, 406.
— pulmonalis ant., post. V, 328.
— — n. sympathici V, 435.
— renalis V, 443.
— sacralis V, 382, 391.
— sacralis ant. III, 412.
— — postt. V, 346.
— seminalis V, 449.
— solaris V, 442.
— spermaticus V, 443.
— subclavius V, 434.
— subepithelialer d. Hornhaut VI, 105.
— submucosus V, 325, 444.
— suprarenalis V, 443.
— sympathici V, 429.
— temporalis superfic. V, 433.
— thyreoideus impar III, 379.
— — inf. V, 433.
— — sup. V, 433.
— trachealis V, 434.
— tympanicus (Jacobsoni) V, 322, 451.
— uterovaginalis III, 414. V, 449.
— vasculosus III, 217.
— venosi III, 223.
— — vertebrales extt. antt. et postt. III, 403.
— — — intt. antt. et postt. III, 403, 404.
— venosus caroticus int. III, 386, 392.
— — mamillae III, 394. VI, 55.
— — manubrii VI, 185.
— — marginalis VI, 185.
— vertebralis V, 347, 434.
— — cerv. III, 380.
— vesicalis III, 413, V, 448.
Plica(ae) accessoria IV, 198.
— adiposae d. Gelenke II, 222.
Plica(ae) pericardiacae IV, 351.
— — pleurae IV, 356.
— alares II, 291.
— ampullares IV, 282.
— aryepiglottica IV, 198.
— axillaris ant. et post. I, 164.
— caecalis IV, 361.
— chorioidea V, 172.
— circularis (Kerkringi) IV, 113.
— ductus deferentis IV, 313, 359.
— duodenojejunalis IV, 360, 373.
— duodenomesocolica IV, 360, 373.
— epigastrica III, 58. IV, 359.
— fimbriata IV, 60.
— gastropancreatica IV, 362.
— glossoepiglotticae IV, 60, 197.
— iliocaecalis IV, 361, 368.
— incudis VI, 195.
— interarytaenoidea IV, 198.
— isthmicae IV, 282.
— lacrimalis (Hasneri) VI, 159.
— longitudinalis duodeni IV, 104.
— malleolaris ant., post. VI, 181, 195.
— mesentericomesocolica IV, 369.
— mucosae IV, 2.
— — ventriculi IV, 95.
— nasopharyngea IV, 181.
— nervi laryngei IV, 87.
— orbiculares VI, 112.
— palatinae transversae IV, 71. 72.
— palmatae IV, 286.
— petroclinoidea. lat., medialis V, 152, 292.
— pharyngoepiglottica IV, 87.
— praepylorica IV, 95.
— pterygomandibularis IV, 16, 17.
— rectovesicales IV, 159, 369.
— rectouterinae (Douglasi) IV, 285, 369, 374.
— salpingopalatina IV, 73.
— salpingopharyngea IV, 84.
— semilunares coli IV, 154.
— semilunaris conjunctivae VI, 149, 153.
— semilunaris s. falciformis III, 52.
— serosae IV, 11, 357.
— stapedis VI, 195.
— sublingualis IV, 17.
— synoviales II, 222.
— synovialis patellaris II, 291.
— transversales recti IV, 155, 159.
— triangularis IV, 73.
— tubariae IV, 282.
— tunicae musosae vesicae felleae IV, 126.
— umbilicales IV, 359.

Plica(ae) umbilicales latt. III, 58.
— umbilicalis media III, 58.
— uretericae IV, 265.
— ventricularis IV, 198.
— vesicouterinae IV, 374.
— villosae d. Magens IV, 96.
— vocalis IV, 198, 204.
Pneuma IV, 170.
Pol, animaler d. Blastula I, 152.
— vegetativer, d. Blastula I, 152.
Polfeld des Kerns I, 47.
Pollex I, 168.
Polosoma I, 48, 49.
Polseite d. Kerns I, 57.
Polster d. Thalamus V, 107.
Polstrahlung I, 58.
Polus ant., post. d. Bulbus VI, 100.
— — — lentis VI, 136.
— frontalis, occipitalis, temporalis des Gehirns V, 119.
Pomum Adami IV, 186
Pons, feinerer Bau V, 211.
— (Varoli) V, 81.
Poples I, 170.
Porensaum I, 79.
Porta hepatis IV, 121.
Portal, I, 23.
Portio major, minor n. trigemini V, 226, 298.
— supravaginalis (cervicis) IV, 284.
— vaginalis (cervicis) IV, 284.
Porus(i) abducentis V, 292.
— acusticus ext. II, 80.
— — int. II, 78. VI, 197.
— crotaphitico-buccinatorius (Hyrtl) II, 69.
— hypoglossi V, 292.
— lactiferi VI, 50.
— oculomotorii V, 292.
— sudoriferi, Lage VI, 17.
— sudoriferus VI, 44.
— trigemini V, 292
— trochlearis V, 292.
— uriniferi IV, 246.
Postfrontale II, 91.
Poupart I, 21.
Poupart'sches Band III, 43.
Praecuneus V, 127.
Prädentin I, 98. IV, 38.
Präformation I, 25.
Praefrontale II, 91.
Praehallux II, 151.
Praeinterparietale II, 203.
Praemolares IV, 23.
Praepollex II, 151.
Praeputium IV, 329.
— clitoridis IV, 297.
Praespermiden IV, 306.
Praxagoras I, 11.
Premula abdominalis III, 48.
Preyer, Kontinuitätslehre I, 56.
Primitivorgane d. Körpers I, 153, 176.
— der Fettläppchen I, 99.
Primordialcranium II, 196, 210.
Prismata adamantina IV, 32.
Processus accessorius d. Lendenwirbel II, 30.
— alaris II, 69.
— alveolaris des Oberkieferbeins II, 94.
— ant. mallei II, 81.
— ant. (Folii) VI, 191.
— articularis sup., d. Kreuzbeins II, 33.
— articularis inf., sup., vertebrae II, 27.
— calcarinus septi nasi IV, 175.
— caudatus IV, 121.
— ciliares VI, 112.
— clinoideus ant. II, 64.
— — medius II, 62.
— — post. II, 63.
— cochleariformis VI, 190.
— condyloideus II, 102.
— coracoideus II, 137.
— coronoideus ulnae II, 142.
— — des Unterkiefers II, 103.
— costarii b. Embryo v. 17 mm II, 196.
— costarius II, 28.
— costotransversarius II, 33.
— ethmoidalis II, 71.
— falciformis II, 280.
— — d. Fascia colli III, 78.
— frontalis des Oberkieferbeins II, 94.
— — squamae temp. II, 83.
— frontosphenoidalis II, 99.
— inf. tegminis tymp. II, 80.
— infraorbitalis II, 94.
— infundibuli VI, 170.
— intrajugularis ossis occipitalis II, 59.
— — ossis temporalis II, 79.
— jugularis II, 59.
— Kerkringi II, 203.
— lacrimalis II, 71.
— lateralis d. Halswirbel II, 28.
— — mallei VI, 191.
— — tali II, 171.
— —, medialis tuberis calcanei II, 171.
— mamillaris der Lendenwirbel II, 30.
Processus marginalis (Soemmerringi) II, 99.
— mastoideus II, 82.
— maxillaris II, 71.
— medullares (Ferreini) IV, 244.
— muscularis, vocalis IV, 188.
— odontoideus atlantis II, 29.
— orbitalis II, 98.
— palatinus II, 97.
— papillaris IV, 122.
— paramastoideus II, 59, 61.
— posterior tali II, 171.
— postglenoideus II, 83.
— pterygoideus II, 67.
— pterygospinosus II, 69.
— pyramidalis II, 98.
— retromandibularis IV, 53.
— sphenoidalis II, 99.
— — septi cartilaginei IV, 175.
— spinosus II, 27.
— styloideus des Metacarpale III, II, 149.
— — ossis temporalis II, 78, 79.
— — radii II, 142.
— — ulnae II, 145.
— supracondyloideus II, 141.
— temporalis II, 99.
— transversus II, 27.
— trochlearis calcanei II, 171.
— uncinatus II, 70. IV, 139.
— vaginalis II, 64, 68.
— — fasciae transv. III, 51.
— — peritonaei III, 50. IV, 319.
— vermiformis IV, 145.
— xiphoideus II, 43.
— zygomaticus d. Oberkieferbeins II, 92, 94.
— — d. Schläfenbeins II, 83.
— — d. Stirnbeins II, 87.
Prognathie II, 132.
Projektionsfigur d. Herzens III, 258.
Projektionssysteme d. Gehirns V, 240.
Prominentia canalis facialis VI, 189.
— — semicircularis lat. VI, 191.
— laryngea (colli) I, 164. IV, 186.
— malleolaris VI, 182, 191.
— pharyngea laryngis IV, 87.
— spiralis VI, 216
Promontorium II, 34.
— doppeltes II, 53.
— hoch-, tiefstehendes II, 53, 161.
— d. Mittelohrs VI, 189.
Pronation II, 260.
Pronephros IV, 379.
Propfkern V, 91.
Prophase I, 56.

Propons V, 78.
Proportionen d. Körpers I, 150.
Prostata IV, 323.
— Corpus glandulare IV, 326.
— -drüsen Form, Zahl IV, 326.
— Entstehung IV, 383.
— Inhalt IV, 325.
— -körperchen IV, 326
— Lappen IV, 324.
— -saft IV, 326.
— -steine IV, 326.
Prostoma I, 153. IV, 376.
Protisten I, 51.
Protoplasma I, 42.
— -bewegung I, 52.
— Chemismus I, 54.
— -fortsätze der Nervenzellen I, 127, 134
— Granulatheorie I, 42.
— Kontraktilität I, 51.
— Sensibilität I, 51.
— -strömung I, 52.
— Struktur I, 42.
— Wabenstruktur I, 42, 43.
Protuberantia mentalis II, 100.
— occipitalis int. II, 60.
— ext. II, 59.
Prussakscher Raum VI, 196.
Psalterium V, 144.
Pseudopodien I, 52.
Pseudozitzen VI, 58.
Pterion II, 128.
Ptyalin IV, 59.
Pubes IV, 294. VI, 64.
Pudendum muliebre IV, 293,
— — Gefäße, Nerven IV, 300.
Pulmones IV, 210.
Pulpa dentis IV, 18, 34.
— -fortsatz IV, 34.
— -höhle IV, 18.
— lienis IV, 165.
— d. Schmelzorgans IV, 37.
Pulsadern III, 214.
Pulvinar V, 107.
Puncta ossificationis II, 196.
Punctum lacrimale VI, 149.
Pupille VI, 114.
— primitive VI, 236.
Purkinje I, 18, 27.
Purkinjesche Zellen V, 186.
Putamen V, 140.
Pylorus IV, 91.
Pyramide d. Unterwurms V, 86.
Pyramiden-bahnen d. Tiere V, 64.
— -fortsätze d. Niere IV, 244.
— -kreuzung V, 73.
— -muskel III, 42.
— -schicht d. Großhirnrinde V, 175.
Pyramiden-Seitenstrang V, 36.
— -Seitenstrang-Bahn V, 63, 276.
— -Vorderstrang V, 36.
— -Vorderstrang-Bahn V, 63.
— -zellen V, 174, 175.
Pyramides renales (Malpighii) IV, 242.
Pyramis medullae oblongatae V, 74.
— ossis temporalis II, 77.
— vermis V, 86.
— vestibuli VI, 199.
Pyrenin I, 45.
Pythagoras I, 9.

Q.

Quadrupeden, Wirbelsäule II. 236.
Quatrefages De I, 25.
Querblutleiter III, 389.
Querebene I, 174.
Querfortsatz der Wirbel II, 27.
Querfurche d. Herzens III, 235.
Quergrimmdarm IV, 150.
Querlinie d. Muskelfaser I, 120.
Quermuskel d. Bauches III, 47.
— d. Zunge IV, 71.
Querscheibe d Verbindungsstückes d. Spermiums IV, 310.

R.

Rabenschnabelfortsatz II, 137.
Rabl, sekundäre und primäre Fäden im Kern I, 47.
Rachenenge IV, 73.
Rachenmandel IV, 83.
Radgelenk II, 225.
Radialfaserkegel VI, 125.
Radialfasern d. Netzhaut VI, 125
Radiatio corporis callosi V, 145.
— occipitothalamica V, 142
Radien, organische I, 61.
Radii lentis VI, 138.
Radius II, 141.
— Kurven d. Spongiosa II, 188.
— Verknöcherung II. 212.
Radix(ices) antt., postt. d. Rückenmarkes V, 55.
— arcus vertebrae II, 27.
— ascendens fornicis V, 144.
— brevis (motoria) ganglii ciliaris V, 295, 297.
— cochlearis V, 320.
— dentis IV, 18.
— descendens glossopharyngei et vagi V, 201.
— fornicis V, 144.
— — n vestibularis V, 205.
— ganglii otici V, 312.
Radix (ices) ganglii submaxillaris V, 313.
— lat. med. d. Tractus opticus V, 104.
— linguae IV, 59
— longa (sensitiva) ganglii ciliaris V, 297, 299.
— media (sympathica) ganglii ciliaris V, 297.
— mesencephalica n. trigemini V, 216, 219.
— mesenterii IV, 360, 370.
— nasi IV, 173.
— n. spinalis V, 335.
— penis IV, 328.
— pili VI, 67
— pulmonis IV, 214, 218.
— symp. gangl. submax. V. 433.
— unguis VI. 60.
— vestibularis V, 320.
Radkern d. Plasmazellen I, 86.
Räume subarachnoidale V, 154.
Rahm VI, 54.
Ramström, Nerven d. Zwerchfells III, 69.
Ramuli tympanici V, 322.
Ramus(i) alveolares supp postt V, 302.
— — — antt. V, 302.
— alveolaris sup. medius V, 302.
— anastomoticus(i) (ggl. otici) c. n. auriculotemporali V, 313.
— — (ggl. otici) c. chorda tympani V, 313.
— — (ggl. otici) c. n. spinoso V, 312.
— — (n. auriculotemporalis) c. n. faciali V, 309.
— — (n. digit. vol. com. III.) c. n. ulnari V, 367.
— (n. facialis) c. n glossopharyngeo V, 319.
— — (n. facialis) c. plexu tympanico V, 315.
— — (n. facialis) c. ramo auriculari n. vagi V, 316.
— — (n. glossopharyngei) c. n. vago V, 322.
— — (n. glossopharyngei) c. plexu tympanico V, 322.
— — (n. glossopharyngei) c. ramo auriculari n. vagi V, 322.
— — (n. hypoglossi) c. ansa cervicali prima, secunda V, 334.
— — (n. hypoglossi) c. ganglio cervicali sup. V, 333.
— — (n. hypoglossi) c. ganglio nodoso n. vagi V, 333.

Ramus(i) anastomoticus(i) (n. lacrimalis) c. n. zygomatico V, 299.
— — (n. laryngei sup.) c. n. laryngeo inf. V, 326.
— — (n. lingualis) c. n. hypoglosso V, 311.
— — (n. mediani) c. n. musculocutaneo V, 363.
— — (n. mediani) c. n. ulnari V, 367.
— — (n. tympanici) c. n. faciali V, 322.
— — (n. tympanici) c. n. sympathico V, 322.
— — (n. tympanici) c. n. vago V, 322.
— — (n. tympanici) c. ramo auriculari n. vagi V, 322.
— — (n. ulnaris) c. n. mediano V, 371.
— — inf., sup. (n. vagi) c. ggl. cervicali sup. V, 325.
— — (n. vagi) c. n. accessorio V, 325.
— — (n. vagi) c. n. glossopharyngeo V, 325.
— — (n. vagi) c. n. hypoglosso V, 325.
— — peronaeus V, 394, 401.
— — ulnaris des R. superf. n. radialis V, 374.
— anteriores d. Brustnerven V, 377.
— — d. Spinalnerven V, 347.
— ant., post. n. laryngei inf. V, 327.
— — — n. obturatorii V, 387, 388.
— arteriosi interlobulares hepatis IV, 127, 131, 132.
— articulares n. auriculotemporalis V, 39.
— — n. axillaris V, 360.
— — n. ischiadici V, 394.
— — n. mediani V, 364.
— — n. tibialis V, 401, 402.
— — n. ulnaris V, 368, 371.
— auricularis n. auricularis post. (e n. faciali) V, 316.
— auricularis n. vagi II, 78. V, 324.
— bronchiales IV, 218.
— — antt., postt. n. vagi V, 328,
— — hyparteriales IV, 219.
— bronchialis eparterialis IV, 219.
— buccales V, 319.
— calcanei latt III, 371, 372. V, 405.
— — mediales III, 372. V, 405.
— capsulares a. renalis IV, 251.
Ramus (i) cardiaci inff., supp. V, 327, 328.
— caroticus n. laryngei sup. V, 325.
— cochleae d. A. auditiva int. VI, 228.
— coeliaci n. vagi V, 330.
— colicus III, 341.
— colici V, 444.
— collateralis ulnaris n. radialis V, 372.
— colli V, 319.
— communicans III, 216.
— — a. peronaeae III, 372.
— — albus, griseus V, 411.
— — (n. auriculotemp.) c. ganglio otico V, 309.
— — (n. hypoglossi) c. n. linguali trigemini V, 334.
— communicantes V, 409, 428, 431.
— — c. n. linguali des Ggl. submaxillare V, 313.
— costalis lat. a. mammariae int. III, 302.
— cutanei antt., latt. d. Interkostalnerven V, 379, 380.
— — antt., latt. d. N. iliohypogastricus V, 382.
— — antt., latt. (pectorales et abdominales) V, 379.
— — antt. d. N. femoralis V, 385, 386.
— — brachii (n. cutanei antibrachii medialis) V, 371.
— — femoris postt. V, 392.
— — obturatorius V, 388.
— — palmaris (n. ulnaris) V, 368.
— descendens hypoglossi V, 334.
— dentales V, 302.
— — inff. V, 310.
— — supp. V, 303.
— diaphragmatici n. phrenici V, 352.
— digastricus V, 319.
— digitales dorsales n. ulnaris V, 368.
— dorsalis manus n. uln. V, 368.
— epiglottici V, 326.
— ext., int. n. accessorii V, 330.
— — — n. laryngei sup. V, 325, 326.
— fibularis III, 371.
— frontales V, 299.
— gastrici n. vagi V, 330.
— geniohyoideus V, 334.
— gingivales inff. V, 310.
— — supp. V, 303.
— glandis V, 409.
Ramus(i) hepatici n. vagi V, 330.
— iliacus III, 341.
— incisivus V, 310.
— inferior ossis ischii II, 157.
— — — pubis II, 157.
— inf., sup. des Oculomotorius V, 295.
— infracostalis III, 334.
— infrapatellaris V, 387.
— inguinales a. femoralis III, 362.
— intercostales a. mammariae III, 301.
— intergangliares V, 428.
— intertubercularis V, 360.
— intestinales V, 444.
— isthmi faucium V, 311.
— labiales inff. V, 310.
— — supp. V, 303.
— lacrimales V, 298.
— laryngopharyngei V, 433.
— lienales n. vagi V, 330.
— linguales V, 311.
— — n. glossopharyngei V, 323.
— — n. hypoglossi V, 334.
— — n. vagi V, 325.
— mammarii latt, mediales V, 380, 381.
— mandibulae II, 103.
— marginalis mandibulae V, 319.
— mediastinales (postt.) III, 330.
— membranae tympani V, 309.
— meningei der Spinalnerven V, 346.
— meningeus accessorius III, 281.
— — a. occipitalis III, 278.
— — n. hypoglossi V, 334.
— — n. vagi V, 324.
— mentales V, 310.
— musculares des N. femoralis V, 387.
— — d. Interkostalnerven V, 380.
— — n. ischiadici V, 394.
— — n. mediani V, 364.
— — n. perinei V, 408.
— — n. peronaei superfic. V, 394.
— — plexus lumbalis V, 382.
— — n. radialis V, 372.
— — n. tibialis V, 401.
— — n. ulnaris V, 368.
— nasales antt., intt. latt., med. V, 300.
— — extt., intt. V, 303.
— — postt. inff. (latt.) V, 307.
— — postt. supp. V, 304.
— — postt. supp. medial. V, 304.
— nasalis V, 302.
— n. spinalis V, 335.
— occipitalis V, 319.

Ramus (i) oesophagei n vagi V, 328.
— orbitales V, 307.
— ovarii III, 351.
— palmaris n. mediani V, 367.
— palpebralis V, 299.
— — inf., sup. V, 300.
— — inff. V, 303.
— pancreaticoduodenales V, 444.
— parotidei n. auriculotemp. V, 309.
— perforans a. peronaeae III, 371.
— perforantes (n. ulnaris) V, 371.
— pericardiaci (postt.) III. 330.
— — n. vagi V, 328.
— pericardiacus n. phrenici V, 352.
— perineales d. N. cutaneus femoris post. V, 392.
— peritonaeales d. Interkostalnerven, V, 381.
— pharyngei n. glossopharyngei V, 322.
— — n. vagi V, 325, 326.
— phrenicoabdominalis V, 352.
— plantaris prof. III, 367, 368.
— pleurales d. Interkostalnerven V, 381.
— — n. phrenici V, 352.
— popliteus n. tibialis V, 402.
— posteriores der Brustnerven V, 345.
— — der Halsnerven V, 343.
— — d. Kreuznerven V, 346.
— — d. Lendennerven V, 346.
— — d. Spinalnerven V, 340.
— — d. Steißnerven V, 346.
— profundus n. plantaris lat. V, 406.
— — n. radialis V, 374.
— — n. ulnaris V, 371.
— pterygoidei III. 281.
— pulmonales V, 435.
— renales n. vagi V, 330.
— renalis V, 441.
— sacrales III, 347.
— stapedius d. A. stylomastoidea VI, 228.
— sternocleidomastoideus V, 351.
— stylohyoideus V, 319.
— submaxillares des Ggl. submaxillare V, 313.
— superficialis n plantaris lat. V, 405.
— — n. radialis V, 374.
— superficialis n. ulnaris V, 371.
— superior ossis ischii II, 157.
— — ossis pubis II, 157.
Ramus (i) supracostalis III, 334.
— temporales V, 319.
— — superficiales V, 309.
— terminalis radialis (n. mediani) V, 367.
— — ulnaris (n. mediani) V, 367.
— thyreohyoideus V, 334.
— tonsillares n. glossopharyngei V, 323.
— tracheales inff. n. vagi V, 328.
— — et oesophagei supp. V, 327.
— transversi d. Sympathicus V, 429.
— trapezius V, 351.
— tubae V, 322.
— tubarius III, 351.
— vasculares n. hypoglossi V, 334.
— vestibulares d. A. auditiva int. VI, 228.
— volaris digiti IV ulnaris V, 371.
— — — V radialis V, 371.
— — — medii ulnaris V, 367.
— — — — radialis V, 367.
— — — quarti radialis V, 367.
— — indicis ulnaris V, 367.
— — manus V, 371.
— — profundus a. radialis III, 313.
— — — a. ulnaris III, 314.
— — — superf. a. radialis III, 313.
— — — a. ulnaris III, 314.
— — ulnaris (n. cutanei antibrachii medialis) V, 371.
— zygomatici V, 319.
— zygomaticofacialis V, 301.
— zygomaticotemporalis V, 301.
Rand-bogen d. embryonalen Hirnwand V, 130.
— -leiste d. Schneidezähne IV, 20.
— -schlingennetz der Hornhaut VI, 104.
— streif, medialer, der Kniescheibe II, 288.
— -wulst d. Trommelfelles VI, 181, 184.
— -zellenkomplexe IV, 55.
Rankenarterien IV, 334.
Ranvier, Clasmatocyten I, 87.
— Flügelzellen I, 87.
— lateinisches Kreuz I, 139.
— Schnürring I, 139.
— Sehnenzellen III, 9.
Raphe-Linie d. Bogengänge VI, 209.
Raphe d. Oblongata V, 202.
— palati IV, 71.
Raphe penis IV. 329.
— perinei IV, 322.
— pharyngis IV, 79.
— pterygomandibularis III, 86.
— scroti IV, 321.
Rassenverschiedenheiten d. Bekkens II, 161.
— d. Haut VI, 5.
Rathke, Membrana pharyngea IV, 376.
Rathkesche Tasche IV, 84. V, 169.
Rauber I, 33.
— Ansa intergenicularis V, 111.
— Bindesubstanzen I, 81.
— Durchlässigkeit d. Epidermis für Wärme VI, 43.
— Polosoma I, 48, 49.
— Segmentalattraktion, Segmentalrepulsion I, 51.
— Strukturen des Labyrinthes, welche an seine Abkunft von der Haut erinnern VI, 230.
Raum intervaginaler d. Sehnerven VI, 118.
— Nuelscher VI, 225.
— -organ, Allgemeines VI, 167
— perilymphatischer VI, 213.
— subarachnoidaler V, 29.
— Tenonscher VI, 106, 164.
Rautengrube V, 78.
Rautenmuskel III, 27
Receptaculum v. Pecquet III, 437.
Recessus alveolaris II, 93.
— cochlearis VI, 199, 203.
— colici III, 342.
— duodenojejunalis IV, 360. 373.
— ellipticus VI, 199.
— epitympanicus VI, 196.
— frontalis II, 93.
— ileocaecalis inf., sup. IV, 361, 368
— inf. omentalis IV, 362.
— infundibuli V, 103.
— intermesocolicus transversus (Brösicke) IV, 368.
— intersigmoideus IV, 360, 369.
— lat. ventriculi quarti V, 81, 136.
— lat. vesicae IV, 260.
— lienalis IV, 362.
— membranae tympani ant., post., sup. VI, 196.
— nasopalatinus IV, 181.
— opticus V, 103, 115.
— palatinus II, 93.
— paracolici IV, 360, 368.
— pharyngeus IV, 84.
— — medius IV, 84.

Recessus phrenicohepaticus IV, 365.
— pinealis V, 112.
— piriformis IV, 87.
— retrocaecalis (Brösicke) IV, 361, 367.
— sacciformis II, 259, 263.
— saccularis V, 103.
— sphaericus VI, 199.
— sphenoethmoidalis II, 114. IV, 178.
— sup. omentalis IV, 362.
— suprapinealis V, 112.
— triangularis V, 115.
— zygomaticus II, 93.
Recklinghausen von, Wanderzellen im Bindegewebe I, 85.
Rectusscheide III, 49.
Reflexbogen V, 57.
Reflexkollateralen V, 57.
Reflexneuron V, 57.
Regenbogenhaut VI, 114.
Regeneration, autogene, d. Nervenfaser I, 143
— d. Blutes I, 115.
— d. Knorpels I, 93.
— d. Muskelfasern I, 122.
— d. Nervengewebes I, 142.
— d. Zelle I, 65.
Regenwurmmuskeln III, 131.
Regiones corporis humani I, Figg. 227—231.
Regio inguinalis I. 164.
— olfactoria VI, 84.
— — bei Haustieren VI, 85.
— — Flächenbestimmungen VI, 84.
— olfactoria, respiratoria IV, 177.
— respiratoria, Bau IV, 183.
— sacralis I, 164.
— subinguinalis I, 164.
— submaxillaris III, 97.
Reichert I, 24.
— Bindesubstanzen I, 81.
Reil I, 23.
— Sulcus circularis V, 121.
Reißner, Membrana vestibularis VI, 215.
Reizdenken VI. 2.
Reizleitung im Nerven, Geschwindigkeit V, 11.
Rektum IV, 155.
— -schenkel d. Colon sigmoideum IV, 150. Fig. 197.
Reliefs an der Oberfläche der Squama temp. II, 125.
Remak, R. I, 26.
— -sche Fasern V, 411.
Remakscher Knoten V, 435.
— -sche Nervenfasern I, 140.
Renculi IV, 244.
Renes IV, 234.
Renoduodenalfeld III, 342.
Reparation der Zelle I, 65.
Reserveluft IV, 217.
Residualluft IV, 217.
Respiration II, 46.
Respirations-apparat, Anlage IV, 378.
— -luft IV, 217.
— -organe IV, 171.
Restaurationsperiode in der Anatomie I, 15.
Rete articulare II, 223
— — cubiti III, 314, 322.
— — genu II, 299. III, 367, 375.
— calcaneum III, 375.
— canalis hypoglossi III, 386. V, 332.
— carpi dorsale III, 322.
— — volare III, 325.
— dorsale digitorum manus III, 395.
— — linguae III, 382.
— — pedis III, 368, 375.
— foraminis ovalis III, 386.
— lymphaticum dors. et plant. pedis III, 439.
— — malleolare lat. et mediale III, 439.
— malleolare lat., mediale III, 368, 375.
— mirabile III, 217.
— testis, feinerer Bau IV, 310.
— — (Halleri) IV, 302, 305.
— vasculosum III, 216.
— venosum dorsale manus III, 395.
— — dorsale pedis III, 415.
— — plantare III, 419.
Retention v. Zähnen IV, 48.
Retia venosa III, 223.
— — vertebrarum III, 405.
Retikulin I, 101.
Retikuiumfasern des lymphoiden Gewebes I, 101.
Retina, Einteilung VI, 121.
— Schichten VI, 124.
Retinaculum (a) cutis VI, 20.
— lig. arcuati II, 292.
— mammae VI, 51.
— mm. peronaeorum inf., sup. III, 173, 177, 200.
— patellae mediale, lat. II, 291.
Retzius, A. I, 20.
— Eminentia saccularis V, 103.
— Lig. fundiforme III, 200.
Retzius, A., Macula acust. neglecta VI, 227.
— Verräterzellen II, 12.
— -scher Faden VI, 222.
Rhabdia d. gestr. Muskelfasern I, 119.
Rhazes I, 15.
Rhinencephalon V, 119.
Rhinocoel V, 120.
Rhodankalium IV, 59.
Rhodopsin VI, 124.
Richter, Kosmozoenlehre I, 56.
Richtungen des Körpers I, 174.
Richtungsbalken d. Verknöcherung II, 12.
Richtungsphaenomen d. Knorpelzellen II, 12.
Ridley I, 21.
Riech-bahnen zentrale V, 274.
— -chiasma V, 147.
— -epithel, Dicke, Flächenausdehnung VI, 84, 85.
— -grübchen VI, 234.
— -grube IV, 178.
— -härchen, Brunnsche VI, 86.
— -insel VI, 84.
— -lappen V, 119.
— -nerv, Ursprung V, 224.
— -wulst V, 119.
— -wülste, Zahl VI, 92.
— -zapfen VI, 86.
— -zellen VI, 85.
Riegel V, 73.
Riemenmuskel III, 28.
Riesenbärte VI, 80.
Riesenkernbildung I, 62.
Riesenpyramidenzellen V, 178.
Riesenzellen IV, 44.
— d. Knochenmarkes I, 116.
— bei Resorption des Knochens II, 14.
Rima cornealis VI, 101.
— glottidis IV, 202.
— helicis VI, 177.
— oris I, 165. IV, 12, 16.
— palpebrarum I, 165. VI, 149.
— pudendi IV, 293.
— vestibuli IV, 202.
Rinden-felder d. Hirnrinde, myelogenetische V, 245.
— — — physiologische V, 250.
— — — auf Grund der Zellschichtung V, 177, 178.
— -knötchen d. Lymphdrüse III, 432.
Rindensubstanz d. Eierstockes IV, 274.
— des Haares VI, 67.

Rindensubstanz d. Lymphdrüse III, 431.
— d. Nebenniere IV, 269.
— d. Niere IV, 243.
Rindenzellen kleine, d. Kleinhirnrinde V, 187.
Rindenzone d. Thymusläppchen IV, 230.
Ringband der Speiche II, 259.
— d. Steigbügels VI, 194.
Ringfinger I, 168.
Ringknorpel IV, 186.
Riolan I, 19.
Riolani, Pars ciliaris VI, 151.
Rippe I, II, XI, XII. II, 39.
Rippen II, 37.
— I, II, XI, XII. II, 39.
— Bänder II, 244.
— Bewegung II, 246.
— -bogen II, 45.
— echte II, 38.
— Entstehung III, 18.
— -fell IV, 352.
— Flächenkrümmung II, 39.
— freie II, 38.
— -hals II, 38.
— -Halter, vorderer, mittlerer, hinterer III, 77.
— -heber III, 37, 63.
— -höcker II, 38.
— Kantenkrümmung II, 39.
— -knorpel II, 40.
— -knorpelgelenke II, 40.
— -knorpel. Gelenkfortsätze II, 40.
— -knorpelwinkel II. 40.
— -köpfchen II, 38.
— -pfannen d. Brustwirbel II, 29.
— -schlagader, oberste III, 298.
— -spaltung II, 43.
— -streifen d. Leber IV, 125.
— Torsionskrümmung II, 39.
— Variationen II, 40, 43.
— vergl. Anatom. II, 55.
— Verknöcherung II, 199, 200.
— Verknöcherungszeiten II, 201.
— Verschiedenheiten II, 40.
— wahre II, 38.
— -winkel II, 39.
Ritterscher Faden d. Stäbchen VI, 130.
Rivini, Foramen membranae flaccidae VI, 181.
— Incisura II, 81, 83.
— Incisura tympanica VI, 180.
Rivinus I, 21.
Rivus lacrimalis VI, 150.
Roberti, Lig. menisci lat. II. 295.
Robin I, 28.
Rolandi Sulcus centralis V, 123.
Rolandosche Substanz V, 35.
Rolfink I, 19.
Rolle d. M. obliquus oculi sup. VI, 162.
Rolletsche Nervenschollen VI, 37.
Rollet, Stroma der Erythrocyten I, 106.
Rollhügel II, 165.
Rosenader, große. kleine III. 416.
Rosenmüller I, 25.
Rosenmüllersche Drüse III, 197.
— Grube IV, 84.
Rostrum corporis callosi V, 145.
— sphenoidale II, 64.
Rotation d. Protoplasma I. 52
Rudbeck I, 19.
Ruder d Außenpfeilers VI, 221.
Rudimente eines 6. u. 7. Strahles an Hand und Fuß II, 151.
Rudimentum proc. vaginalis IV, 319.
Rudolphi I, 31.
Rückblick auf die Rückenmuskulatur III, 39.
Rücken I, 164.
— -binden III, 40.
— -furche I, 164. V, 166.
Rückenmark V, 20.
— Bahnen kurze u. lange V, 62.
— Bau feinerer V, 43.
— Blutadern III, 405.
— Durchmesser V, 21.
— Form, Lage V. 20.
— Furchen V, 22.
— Gefäße V, 30, 33.
— Gesamtaufbau V, 60.
— Gewicht V, 21.
— -Haut harte V, 27
— Hüllen V, 27.
— Länge V, 21.
— Nerven, Allgemeines V, 334.
— Nervenzellen-anordnung V, 35.
— — Einteilung V, 47, 48.
— Querschnittsbilder V, 34.
— Rindenschicht V, 47.
— Schicht subpiale V, 47.
— Stränge V, 22.
— Topographie V, 21.
— Zackenband V, 29.
— Zahl d. Fasern V, 59.
Rückenmuskel, breiter III, 25.
— vielgespaltener III, 34.
Rückenmuskeln III, 22.
— kurze III, 37.
— lange III, 28.
Rückenmuskulatur, Rückblick III, 39.
Rücken d. Rute IV, 328.
Rückensaite = Chorda dors. I, 154.
Rückenstrecker III, 31.
Rückschläge I, 178.
Ruffinische Körperchen VI, 42.
Rugae vaginales IV, 289.
— vesicales IV, 265.
Ruge, Arterienvarietäten d. Arms III, 317.
— M. sternalis III, 59.
Rumpf I, 163.
— großer, kleiner I, 171.
— -plexus Einteilung V, 348.
— — oberer, unterer V, 339.
— -skelet, Zusammensetzung II, 23.
Rundmuskel großer III, 105.
— kleiner III, 102.
Runzler d. Augenbraue III, 85.
Rute, Bau IV, 328.
Rutenschlagader III, 354.
Ruysch, I, 10, 19.
Ruyschscher Gang IV, 181.

S.

Sacci serosi, Übersicht IV, 348.
Sacculus VI, 205.
— dentis IV, 37.
Saccus conjunctivae VI, 149.
— endolymphaticus VI, 205, 214.
— lacrimalis VI. 158.
— vasculosus V, 103.
Säcke seröse, Übersicht IV, 348.
— — Entwicklung IV, 386.
Sägemuskel, oberer, hinterer III, 28.
— unterer hinterer III, 28.
— vorderer III, 60.
Saugetierschädel II, 135.
Säule Clarkesche V, 35.
Säulen, graue d. Rückenmarkes V, 35.
Säule graue, Mittelfeld V, 61.
Saftbahnen d. Knorpels I, 92.
Saftkanälchen III, 426.
— der Ganglienzellen I, 133.
— d. Hornhaut VI, 104.
Saft-Labyrinth interepitheliales VI, 8.
Sagittalebene I, 174.
Sakraldreieck VI, 6.
Sakralnerven V, 340.
Saliva IV, 50, 59.
Salivin IV, 59.
Samen IV, 316.
Samenblase IV, 312, 313.
— Bau feinerer IV, 315.
— Entstehung IV, 383.
— Gefäße IV, 316.

Samenblase, Inhalt IV, 316.
Samenblutader, innere III, 407.
Samen-epithel IV, 305.
— -fadenkopf IV, 308.
Samenfäden I, 161. IV, 300, 316.
— Bewegung IV, 316.
— Geschwindigkeit IV, 316.
Samen-flüssigkeit IV, 319.
— -hügel IV, 325.
— -kanälchen IV, 302.
— -körnchen IV, 316.
— -körperchen IV, 316.
Samenleiter IV, 312, 313.
— feinerer Bau IV, 315.
— Schlagader III, 350.
— — innere III, 345.
— -strang III, 43, 57. IV, 313, 319.
— — Scheiden III, 57.
— -zellen IV, 306.
Sammetkörper d. Konjunktiva IV, 152.
Sandsteinsche Körperchen IV, 228.
Sanguis III, 234.
Santorini I, 21.
— Cartilago corniculata IV, 188.
— Concha nasalis suprema II, 70. IV, 178.
— Ductus pancreaticus accessorius IV, 140.
— Emissarium parietale II, 84. III, 386.
— Incisura cartilaginis meatus acustici externi VI, 176.
— Knorpel IV, 188.
— M. incisurae helicis VI, 179
— Papilla duodeni IV, 104.
— Tuberculum corniculatum IV, 198.
Sappey, I, 24.
— Parumbilicalvene III, 411.
Sarcous elements I, 122.
Sarkoglia I, 119.
Sarkolemm I, 119.
Sarkoplasma der gestr. Muskelfaser I, 119.
— d. glatten Muskelfaser I, 123.
Sattelgelenk II, 225.
Sattelknopf II, 62.
Sattellehne II, 62.
Sattelwinkel II, 235.
Saugpolster III, 100.
Scalae cochleae VI, 202.
Scala tympani VI, 203.
— vestibuli VI, 202.
Scapha VI, 172.
Scapula II, 136.
Scapularindices II, 132.
Scapus pili VI, 67.
Scarpa I, 23.
— Ganglion temporale V, 433.
— Ggl. vestibulare V, 320.
— Membrana tympani secundaria VI, 189.
— N. nasopalatinus V, 303, 304.
— Trigonum femorale III, 360.
Scarpasches Dreieck III, 360.
Sceleton extremitatis sup. liberae II, 138, inf. II, 162.
Sceletum II, 1.
Schachowasches Spiralkanälchen IV, 245.
Schadow, Körpermaße I, 149.
Schädelabschnitt, chordaler, praechordaler II, 202.
Schädel, Altersunterschiede II, 133.
— Bänder II, 249.
— -basis, äußere II, 122.
— — Durchtritt d. Hirnnerven V, 292.
— — Nackenfeld II, 124.
— — Schlundfeld II, 122.
— brachycephale II, 132.
— Branchiomerie II, 210.
— -dach II, 111.
— dolichocephale II, 132.
— dünne Stellen II, 194.
— Festigkeit II, 193.
— Flächenmessung II, 127.
— Form II, 126.
— als Ganzes II, 107.
— Geschlechtsunterschiede II, 133.
— Gesichtslinie II, 128.
— -grube, hintere II, 125.
— — mittlere II, 124.
— — vordere II, 124.
Schädelhaubenmuskel III 81.
Schädel-höhle II, 124.
— -höhlenwand, dünne Stellen II, 124.
— Indices II, 131.
— -kapazität II, 126.
— -kapsel, Knochen der II, 56.
— -knochen, Blutadern III, 385
— — Einteilung II, 56.
— Knochenkerne II, 201.
— kurzköpfige II, 132.
— langköpfige II, 132.
— Maße, äußere II, 131.
— — innere II, 131.
— lineare II, 127.
— mesocephale II, 132.
— -messung II, 126.
— Messungsergebnisse II, 128.
— Metamerie II, 202, 210.
Schädel, mittelköpfige II, 132.
— -nähte II, 107.
— — Verstreichen II, 134.
— Neuromerie II, 210.
— -oberfläche, äußere II, 111.
— Osteomerie II, 210.
— -problem II, 210.
— Rauminhalt II, 128.
— der Säugetiere II, 135.
— Synchondrosen II, 107.
— -umfang II, 128.
— Verhältnis z. Rumpfskelet II, 209.
— Verknorpelung Anfang II, 201.
— Volum II, 126.
— -wirbel II, 210.
— Zahl der Knochen II, 23.
Schaft des Humerus II, 141.
— d. Kitzlers IV, 294.
— d. Penis IV, 328.
Schale d. Linsenkerns V, 140.
Schaltknochen II, 110.
— falsche II, 110.
Schaltlamellen II, 3.
Schaltplättchen im Endothel III, 232.
Schaltstück d. Drüsen IV, 16.
— d Nierenkanälchen IV, 245.
Schaltvenen III, 411.
Schambändchen IV, 294.
Schambein II, 157.
— -kamm II, 158.
Scham-berg I, 163 IV, 293.
— -bogen II, 161.
— -fuge II, 279.
— -geflecht V, 406.
— -haare, IV, 294. VI, 64.
— -lippen, große IV, 293.
— -lippen, kleine IV, 294, 297.
— -schlagader, innere, beim Manne III, 352.
— äußere III, 362.
— innere, beim Weibe III, 355.
— -spalte IV, 293.
— weibliche IV, 293.
Scharniergelenk II, 225.
Schaufelradzellen I, 87.
Scheide(en) IV, 288.
— Gefäße IV, 289.
— -gewölbe, hinteres, vorderes IV, 288.
— -grund IV, 288.
— Henlesche V, 412.
— -klappe IV, 288, 297.
— -mündung IV, 297.
— Nerven IV, 290.
— Schichten IV, 289.
— d. Sehnerven VI, 118.

Scheidenvorhof IV, 294, 297.
Scheinfüßchen I, 52.
Scheitel I, 165. II, 111.
— -bein II, 83.
— höcker I, 165. II, 83. V, 169.
— -krümmung hintere, vord. d. Gehirns V, 169.
— -läppchen, oberes, unteres V, 127.
Scheitellappen Furchen V, 124.
— Windungen V, 127.
Schemata d. Hirnfurchung V, 132.
Schenkel absteigender, aufsteigender der Henleschen Schleife IV, 245.
Schenkelbein II, 162.
— Verknöcherung II, 215.
— Zug-, Drucklinien II, 187.
Schenkelkanal III, 197.
Schenkelmuskel, gerader III, 155.
— lateraler, medialer III, 155.
— mittlerer III, 159.
— vierseitiger III, 152.
— zweiköpfiger III, 169.
Schenkelring, äußerer III, 196.
— innerer III, 195.
Schenkel d. Rute IV, 332.
— d. Steigbügels VI, 192.
Schenkelstrecker III, 155.
Schicht, äußere retikuläre der Netzhaut VI, 129.
— innere retikuläre VI, 128.
— osteogene d. Periostes II, 11.
— rostfarbene d. Kleinhirns V, 186.
— d. Sehzellen VI, 129.
— subpiale V, 47.
Schienbein II, 166.
— Verknöcherung II, 216.
— Verknöcherungszeiten II, 217.
Schienbeinmuskel, hinterer III, 180.
— vorderer III, 170.
Schienbeinschlagader, hintere III, 371.
— — vordere III, 367.
Schiffbeingelenk II, 311.
Schilddrüse IV, 225.
— Anlage IV, 378.
— Bedeutung IV, 227.
— Entstehung IV, 227.
— Farbe IV, 226.
— Gefäße IV, 227.
— Gewicht IV, 226.
— Nerven IV, 227.
Schilddrüsen-schlagader, obere III, 273.
— untere III, 296.
Schildknorpel IV, 187.
Schildzungenbeinmuskel III, 74.
Schläfen I, 165.
— -arterie, oberflächliche III, 279.
Schläfenbein II, 77.
— Verknöcherung II, 204.
Schläfen-fascie III, 98.
— -grube II, 121.
Schläfenlappen, Furchen V, 125.
— Windungen V, 128.
Schläfen-muskel III, 93.
— -pol d. Gehirns V, 119.
— -windung mittlere, obere, untere V, 128.
— -wulst I, 165.
Schlagadern III, 207, 213, 214.
Schlagader, unbenannte III, 267.
Schlankmuskel III, 160.
— der Nase III, 82.
Schleicher, Karyokinese I, 56.
Schleiden I, 22.
Schleife, Henlesche IV, 245.
— laterale V, 92.
— mediale V, 92, 198.
— -kreuzung V, 198.
Schleim IV, 2.
Schleimbeutel, Allgemeines III, 7.
— kommunizierende d. Gelenke II, 224.
— im Unterhautgewebe VI, 20.
Schleim-drüsen IV, 53.
— -haut, allgem. Eigenschaften IV, 2.
— -haut d. Pharynx IV, 83.
— -schicht d. Epidermis VI, 7.
— -zellen I, 74.
Schlemmscher Kanal VI, 106.
Schlingenknäuel III, 230.
Schlüsselband des Chopartschen Gelenkes II, 308, 311.
Schlüsselbein II, 137.
— -blutader III, 394.
— -defekt congenitaler II, 138.
— Entwicklung II, 138.
— -schlagader III, 290.
— Verknöcherung II, 211.
— Verknöcherungszeiten II, 213.
Schlund IV, 77.
— -enge IV, 16.
— -feld d. Schädelbasis II, 122.
— -gewölbe IV, 78.
— -heber IV, 83.
— -höhle IV, 16, 77, 84.
— -kopfgaumenmuskel IV, 74.
— -platte III, 457.
— -schlagader, aufsteigende III, 284.
Schlundschnürer IV, 79.
Schlundschnürer, mittlerer IV, 80.
— oberer IV, 83.
— unterer IV, 79.
Schlund-spalten IV, 378.
— -taschen IV, 378.
Schlußleistennetz I, 75.
Schlußring d. Verbindungstückes d. Spermiums IV, 310.
Schlußrotation am Kniegelenk II, 299.
Schlußstück d. Wirbelbogens II, 27.
Schmelz IV, 19. 32.
— Bestandteile chemische IV, 33.
— -bildung IV, 41.
— epithelien IV, 37.
— -fasern IV, 32.
— -keime IV, 34
— -leiste IV, 34
— -membran IV, 37.
— -oberhäutchen IV, 19, 33.
— -organ IV, 37.
— Parallelstreifen IV, 33.
— -prismen IV, 32.
— — Kittsubstanz IV, 33.
— -pulpa IV, 37.
— -säulen IV, 32.
— -zellen IV, 37.
Schmetterlingsfigur d. Rückenmarkes V, 35.
Schmidt-Lantermansche Einkerbungen I, 139.
Schmidt, Proportionslehre I, 150.
Schnecke, feinerer Bau VI, 217.
— knöcherne VI, 201.
Schnecken-gang, feinerer Bau VI, 214.
— -loch VI, 203.
— Treppen VI, 202.
— -wand, feiner Bau VI, 227.
Schneidekante d. Zähne IV, 18.
Schneider, C. V. I, 19.
Schneidermuskel III, 155.
Schneidezähne IV, 20.
Schneidezahnmuskeln III, 87.
Schnürring I, 139.
Schnürstreifen der Leber IV, 125.
Schollenmuskel III, 178.
Schrägmuskel, äußerer d. Bauches III, 42.
— innerer des Bauches III, 44.
Schrägsaite II, 259
Schraubengelenk II, 225.
Schregersche Linien IV, 31.
Schrön Interzellularbrücken I, 75.
Schulen, arabische I, 13.
— ärztliche, griechische I, 9.
— — italienische I, 15.

Schulter I, 165.
Schulterblatt II, 136.
— -hals II, 137.
— Verknöcherung II, 211.
— Verknöcherungszeiten II, 213.
Schulterblattheber III, 27.
Schulterblattschlagader, quere III, 296.
Schulterecke I, 165.
Schultergelenk II, 254.
— Mechanik II, 258.
Schultergräte II, 136.
Schultergürtel I, 163. II 136.
— vergl. Anatom. II, 138.
Schulterhöhe I, 165. II, 136.
Schulterkamm II, 136.
Schultermuskeln III, 101.
Schulterzungenbeinmuskel III, 74.
Schultze, Max I, 30.
— Neurofibrillen I, 130.
Schultzesches Komma V, 55, 64.
Schuppe des Hinterhauptbeins II, 59
Schuppennaht II, 220.
Schutzapparate d. Auges VI, 148.
Schwalbe, G. I, 33.
— Nerveneintritt im Muskel III, 3.
— Nierenspindel IV, 255.
— Nucl. n. vestibularis medialis V, 205.
— Schädelreliefs II, 125.
— -sche Scheide d. elast. Faser I, 89.
— Sichellappen V, 130.
— Trigonum habenulae V, 107.
— Ursprungswinkel d. Aa. intercostales III, 334.
Schwangerschaft, Veränderungen am Uterus IV, 287.
Schwann, I, 24, 31.
— Cytoblastema I, 55.
— -sche Scheide I, 137, 139.
Schwanz d. Spermiums IV, 310.
Schweif d. Nebenhodens IV, 301.
Schweifkern V, 140.
Schweigger-Seidel, Kapillarhülsen IV, 167.
Schweiß VI, 46.
— -drüsen VI, 44.
— —, ungewöhnliche Formen VI, 45.
— — Gefäße und Nerven VI, 46.
— -porus VI, 44.
Schwellkörper, funktionelle Bedeutung IV, 334.
Schwellkörper d. Rute IV, 332.
— d. Vorhofes IV, 298.
Schwertfortsatz II, 43, 44.
Sclera VI, 105.
Scrobiculus cordis I, 163.
Scrotum IV, 321.
— Farbe IV, 322.
Sebum cutaneum VI, 50.
Segmentalattraktion u. -repulsion I, 51.
Segmentbezug d. Muskeln III, 19.
Segmente, interanuläre, der Nervenfaser I, 139.
— d. Rückenmarks, Lokalisation d. Funktion V, 417.
— zylindro-konische I, 139.
Segment neurales V, 3.
Segmente d. Rückenmarkes, Lokalisation d. Funktion V, 417.
Sehbahnen, Verlauf V, 270.
Sehhügel V, 104.
Sehlinie VI, 100.
Sehloch II, 62.
Sehne III, 2.
— Allgemeines III, 4.
— feinerer Bau III, 8.
— Blutgefäße III, 14.
— elastische III, 4, 5.
— Nervenendigungen III, 14.
— Organstruktur III, 8.
Sehnen-bogen III, 4.
— -fächer, dorsale d. Hand III, 136.
— -fäden im Herzen III, 239.
— -haube III, 81.
— -scheiden III, 6.
— — dorsale d. Hand III, 136.
— -spindel III, 14.
— -spindeln, Golgische VI, 37.
— -zellen III, 9.
Sehnerv VI, 118.
— Scheiden VI, 118.
— Ursprung V, 224.
Sehorgan VI, 97, 98.
— Entwicklung VI, 236.
Sehplatte VI, 97.
Sehpurpur VI, 124.
Sehregion feinerer Bau V, 180.
Sehstrahlung V, 111.
Sehzellen VI, 129.
Sehzentrum V, 253.
Seitenbronchi IV, 218.
Seitenfontanellen II, 209.
Seitenfortsatz d. Halswirbel II, 28.
Seitenplatte V, 165.
Seitensäule d. Rückenmarkes V, 35.
Seitensäulengruppe V, 35.
Seitenstrang V, 22, 36. 58, 74.
— -Grundbündel V, 36.
— -Kleinhirnbahn V, 36.
— -rest V, 36.
Seitenstück d. Wirbelbogens II, 27.
Seitenventrikel V, 136.
— Wände V, 137.
Sekret IV, 3.
Sekretionslehre über Entsteh. d. Grundsubstanz I, 81.
Sekretkanälchen, binnenzellige, zwischenzellige IV, 9.
Sekretkapillaren I, 80. IV, 9.
— d. Leberzellen IV, 133.
Sekretvakuolen der Leberzellen IV, 133.
Sella turcica II, 62.
Semen IV, 316.
Semicanalis m. tensoris tympani II, 79, 80. VI, 190.
— tubae auditivae II, 79, 80. VI, 190.
Sensibilität rückläufige V, 59.
Septula medullae spinalis V, 35.
— testis IV, 302.
Septum(a) atriorum III, 235.
— bulbi urethrae IV, 331.
— canalis musculotubarii II, 79.
— cartilagineum nasi IV, 177
— corporum cavernosorum clitoridis IV, 294.
— femorale (Cloqueti) III, 52, 197.
— glandis IV, 331.
— interalveolaria IV, 221.
— — des Oberkieferbeins II, 94.
— — des Unterkieferbeins II, 103.
— interlobularia hepatis IV, 131.
— intermusculare (brachii) lat., mediale III, 109, 135, 136
— — (femoris) lat, mediale, post. III, 198.
— — ant. (tibiale) III, 198.
— — post. (tibiale) III, 198.
— intermuscularia III, 5.
— linguae IV, 60.
— longitudinale ant. V, 22, 30.
— — des Halses III, 79.
— mediastinale IV, 356.
— membranaceum nasi IV, 177.
— — ventriculorum III, 249.
— mobile nasi IV, 174.
— musculare ventriculorum III, 249.
— nasi IV, 177.
— orbitale VI, 167.
— osseum nasi IV, 177.
— pectiniforme penis IV, 333.
— pellucidum V, 127.
— — feinerer Bau V, 180.
— penis IV, 332.
— scroti IV, 332.
— sinuum frontalium II, 88.
— — sphenoidalium II, 63.

Septum (a) subarachnoidale post. V, 29.
— transversum perinei IV, 348.
— ventriculorum III, 235.
Serosa IV, 9.
Sertolische Stützzellen IV, 306
Serum IV, 11.
— -albuminkristalle I, 113.
— lactis VI, 55.
— sanguinis I, 104.
Serveto I, 17, 19.
Sesama dorsalia II, 153.
Sesambeine, Bedeutung II, 153.
— beim Embryo II, 153.
— des Fußes II, 176.
— der Hand II, 150, 276.
— des Handskeletes II, 150.
— inkonstante II, 153.
Sesamknorpel des Kehlkopfes IV, 191.
Sexualität, Vorteile I, 162.
Sexualteil d. Urniere IV, 281.
Sharpey-Ebnersches Lamellenphänomen I, 94. II, 4.
Sharpeysche Fasern I, 94. II, 5.
Sibsoni, M. scalenus minimus III, 77.
Sichellappen (Schwalbe) V, 130.
Siebbein II, 69.
— -ausschnitt d. Stirnbeins II, 87.
— -labyrinth II, 64. 69, 88.
— Verknöcherung II, 204.
— -zellen II, 70.
Siebold I, 25.
Simiadentypus der Tastrosetten VI, 18.
Sinciput I, 165. II, 111.
Sinnesepithelzellen VI, 1.
Sinnesflächen, äußere, innere VI, 2.
Sinnesorgane, allgemeines VI, 1.
— Energie, spezifische VI, 1.
— Entwicklung VI, 234.
— höhere, niedere VI, 2.
Sinneszellen d. Haut b. Lumbricus u. Nereis VI, 30.
Sinus aortae (Valsalvae) III, 250.
— caroticus III, 271.
— cavernosus III, 390.
— coronarius III, 243, 277.
— circularis foraminis occipitalis III, 390.
— costomediastinalis IV, 355.
— durae matris III, 388.
— epididymidis IV, 301.
— frontalis II, 88.
— - Variationen II, 74, 91.
— haare VI, 75.
Sinus intercavernosi ant., post., inf. III, 391.
— lactiferi VI, 52.
— mammarum I, 160. VI, 50.
— marginales III, 390.
— maxillaris II, 93.
— maximus (aortae) III, 263.
— obliquus der Tastrosetten VI, 18.
— occipitalis III, 390.
— paranasales IV, 182.
— petrosus inf. III, 392.
— — sup. III, 391.
— phrenicocostalis pleurae IV, 354, 355.
— pleurae IV, 354.
— rectales IV, 160.
— rectus III, 389.
— renalis IV, 238.
— sacci lacrimalis sup. (Maieri) VI, 157, 159.
— — — inf. (Arltii) VI, 159.
— sagittalis inf., sup. III, 388
— — sup. V, 152.
— sigmoideus III, 389.
— sphenoidalis II, 63.
— — Variationen II, 64.
— sphenoparietalis III, 390.
— sup. utriculi VI, 206.
— tarsi II, 171.
— tonsillaris IV, 73.
— transversus III, 389.
— — pericardii IV, 351.
— urogenitalis IV, 337.
— Valsalvae III, 243.
— valvulae III, 224.
— v. portae III, 408.
— venarum cavarum III, 243
— venosus sclerae VI, 106, 147.
— vertebrales longitudinales III, 404.
Sitzbein II, 157.
Skelet, axiales, dermales, perichordales, septales II, 180.
— chondrales II, 196.
— desmales II, 196.
— der oberen Extremität II, 136.
— der unteren Extremität II, 153.
— fibröses III, 4.
— des Fußes II, 168.
— als Ganzes II, 179.
— häutiges II, 196.
— der Hand II, 145.
— knöchernes II, 196.
— -knochen, Einteilung II, 21.
— — Zahl II, 23.
— Lage II, 179.
— Lage im Körper II, 19.
Skelet-materialien, Elastizität, Festigkeit II, 190.
— des Mittelfußes II, 172.
— -muskeln III, 2.
Skeletotopie, Definition IV, 82.
— d. Gehirns V, 232.
Skeletstücke, accessorische, des Schädel II, 91.
Skeletsystem, Aufgabe II, 19.
— Einteilung II, 1.
— Lage im Bauplan I, 158.
Sklera VI, 105.
— -falz VI, 101.
— Gefäße, Nerven VI, 107.
— -gefäßkranz VI, 145.
Sklerotom III, 16.
Sklerozonen V, 418.
Skoliose II, 235.
Smegma clitoridis IV, 297.
— praeputii IV, 330.
Socii III, 16.
Soemmering I, 14, 23.
— Proc. marginalis II, 99.
Sohlen-bogen III, 372.
— -horn VI, 60, 61.
— -kerne III, 13.
— -spanner III, 178.
— -stand II, 320.
— -substanz III, 13.
— -viereckmuskel III, 188.
Solitärfollikel III, 428.
Somatopleura I, 156.
Somit I, 156.
Somiten III, 16.
Sonnenbildchen V, 13.
Sonnengeflecht V, 442.
Spalten, interdentale IV, 17.
Spaltrichtungen d. Haut VI, 13.
Spanner der Oberschenkelbinde III, 155.
Spannknorpel IV, 187.
Spannung d. Haut VI, 13.
Spatium(a) anguli iridis (Fontanae) VI, 107.
— intraaponeuroticum suprasternale III, 79.
— intercostalia II, 45.
— interfasciale (Tenoni) VI. 164.
— interglobularia IV, 31.
— perilymphaticum VI, 213.
— suprasternale III, 79.
— zonularia VI, 141, 147.
Speziallamellen II, 3.
Speculum Helmonti III, 66
Speiche II, 141.
— Verknöcherungszeiten II, 213.
Speichenschlagader III, 310.
Speichel IV, 59.

Speicheldrüsen, Anlage IV, 378.
— Bau feinerer IV, 54.
— Einteilung IV, 50.
— Nervenendigung V, 460.
Speichel-körperchen I, 109. IV, 59.
— -röhre IV, 55.
Speisebrei IV, 91, 107.
Speiseröhre IV, 88.
— Formvariationen IV, 89.
— Schichten IV, 89.
Speiseröhrenschlagadern III, 330.
Sperma IV, 316.
Spermarium IV, 383.
Spermatozoon I, 161.
Spermiden IV, 306.
Spermiocyten IV, 306.
Spermiogenese IV, 305, 307.
— Schema IV, 306, Fig. 363.
Spermiogonien IV, 306.
Spermium I, 161.
— Bau IV, 309
— Hals, Kopf, Verbindungsstück IV, 308.
Sperm-Oon I, 162.
Sperrgelenk VI, 193.
Sphäre I, 49.
Sphärencephalon V, 174.
Sphincter ani tertius IV, 159.
— auriculae VI, 179.
Spiegeli, Linea semilunaris III, 47.
— Lobus caudatus hepatis IV, 122.
Spigelius, I, 17.
Spigelscher Lappen IV, 122.
Spina (ae) angularis II, 67.
ethmoidalis II, 62.
— frontalis II, 87.
— helicis VI, 175.
— iliaca ant. inf., ant. sup. II, 154.
— — post. inf., post. sup. III, 157.
— ischiadica II, 157.
— mentalis II, 100.
— nasalis ant II, 97, 112.
— — post. II, 98.
— palatinae II, 97, 120.
— scapulae II, 136.
— supra meatum II, 83.
— trochlearis II, 87.
— tympanica maj., min. II, 81.
Spinalganglien, Bindegewebe V, 414.
— Größe V, 337.
— sensible Nervenapparate V, 414.
— Nervenzellen V, 50.
Spinalganglienzellen, Ableitung V, 51.
Spinalganglienzellen, bipolare, pseudounipolare V, 413.
Spinalnerven, Abteilungen V, 339.
— Rr. antt. V, 347.
— — meningei V, 346.
— — postt V, 340.
Spindelblatt VI, 202.
Spindelläppchen V, 128,
Spindel d. Schnecke VI, 201.
Spindelwindung V, 128.
Spinnenwebehaut V, 27.
Spinnenzellen I, 141.
Spiral-faden d. Spermium IV, 310.
— -hülle d. Spermium IV, 310.
— -kanälchen IV, 245.
— -körper der Haarzellen des Cortischen Organs VI, 224.
— -stränge d. Cortischen Organs VI, 225
Spirem I, 57.
Spirula d. Tastrosetten VI, 18.
Spitzenband II, 240.
Spitzenfortsatz d. Pyramidenzellen V, 176.
Spitzfuß II, 320.
Splanchnocoel I, 156.
Splanchnocranium II, 56.
— Belegknochen II, 92.
— Deckknochen II, 92.
Splanchnologie, allgemeine IV, 2.
— Einteilung IV, 1.
— spezielle IV, 11.
Splanchnopleura I, 156.
Splenium corporis callosi V, 145.
Spongioblasten VI, 129.
Spongioblastenschicht VI, 129.
Spongiosa, Architektur II, 183.
Sporn d. Nasenscheidewand IV, 175.
Sprachzentrum akustisches, optisches, motorisches V, 253.
Sprengel I, 31.
Sprungbein II, 171.
Sprunggelenk, hinteres II, 307.
— oberes II, 303.
— Mechanik II, 304.
— vorderes II, 308.
Spüldrüsen VI, 93.
Spürhaare VI, 75.
Squama frontalis II, 84.
— occipitalis II, 59.
— temporalis II, 82.
S. romanum IV, 150
Stabkranz V, 148.
— d. Thalamus V, 111.
Stachelzellen VI, 7.
Stäbchen-apparat bei Nierenepithelien IV, 250.
Stäbchen Außen-Innenglied VI, 130.
— -ellipsoid VI, 131.
— -faser VI, 131.
— -korn VI, 131.
— d. Netzhaut VI, 130.
— — Zahl VI. 132.
— -saum I, 79. IV, 108.
— -sehzellen VI, 130.
— -struktur I, 80. IV, 108.
Stabzellen der Milz IV, 167.
Stammbronchus IV, 218.
Stammesgeschichte I, 4.
— Entstehung I, 27.
Stamm d. Körpers I, 163.
Stammlänge I, 171.
Stammplexus V, 17.
Stammstrang d. Sympathicus V, 428.
Stammzellen d. Samenepithels IV, 306.
Standhöhe I, 171.
— -länge I, 171.
Stapes II, 104. VI, 192.
Statik d. Beckengürtels II, 283.
Statolithen VI, 212.
Status mamillaris des Magens IV, 96.
Steatopygie VI, 20.
Stechapfelform d. Erythrocyten I, 106.
Stehen II, 321.
Steigbügel II, 104. VI, 192.
— -falte VI, 195.
— -furche VI, 189.
— -muskel VI, 194.
Steißbein II, 37.
— b. Embryo v. 17 mm II, 196.
— -geflecht V, 409.
— -muskel III, 41.
— Verknöcherungszeiten II, 201.
Steiß-drüse III, 347.
— -muskeln, vordere III, 41.
— -nerven, R. post. V, 346.
— -wirbel II, 24.
Stellknorpel IV, 187.
Stellulae vasculosae (Winslowii) VI, 111.
Stemmfasern I, 59.
Stenonis, Ductus parotideus IV, 53.
Stenson I, 21.
Stensonianus Ductus IV, 182.
Stensoni, Ductus incisivi IV, 72.
Stensonscher Gang IV, 72.
Stephanion II, 128.
Stereocilien I, 78.
Sternalleiste II, 199.

Sternum II, 43.
— Längsspaltung II, 44.
— Verschiedenheiten II, 44.
Sternzellen d. Leber IV, 132.
Stieda, A. epigastrica lat. III, 360.
— freie Talgdrüsen VI, 49.
Stiel d. Augenblase VI, 236, 237.
— unterer, vorderer d. Thalamus V, 192,
— d. Kleinhirns V, 89.
Stilling I, 24.
Stillingscher Kern V, 35, 36.
Stimm-apparat IV, 204.
— -band IV, 198.
— -band falsches IV, 198.
— -falte IV, 198.
— -ritze IV, 202.
Stirn I, 165. II, 111.
Stirnbein II, 84.
— Verknöcherung II, 205.
Stirnfontanelle II, 209.
Stirnfortsatz (mittlere, seitliche) VI, 234, 235.
Stirnglatze II, 84.
Stirnhöcker I, 165. II, 84.
Stirnlappen, Furchen V, 123.
— Windungen V, 126.
Stirnmuskel III, 82.
Stirnpol V, 119.
Stöhr, Haarstellung u. Schuppenkleid VI, 82.
Stomachus IV, 91.
Stomata d. Blutkapillaren III, 232.
— d. Lymphgefäße III, 423.
Stoßfestigkeit d Knochen II, 194.
Stränge d Plexus brachialis V, 353.
Strang Burdachscher V, 65.
— Gollscher V, 65.
Strang zarter V, 24.
— -zellen V, 52, 61.
Stratum cinereum fossae rhomboideae V, 78.
— circulare, radiatum d. Trommelfelles VI, 184.
— corneum VI, 12.
— — unguis VI, 61.
— cutaneum, mucosum d. Trommelfelles VI, 183.
— fibrosum d. Gelenkkapsel II, 222.
— germinativum VI, 6.
— — unguis VI, 61.
— glomerulosum, gelatinosum, granulosum d. Bulbus olfactorius V, 182.
— granulosum d. Epidermis VI, 11.
— intermedium d. Schmelzorgans IV, 37.
Stratum interolivare lemnisci V, 206.
— lucidum d. Epidermis VI, 12
— mucosum d. Trommelfelles VI, 185.
— pigmenti VI, 120.
— — corporis ciliaris VI, 121.
— — iridis VI, 121.
— — retinae VI, 120.
— reticulatum d. Thalamus V, 111.
— supravasculare d. Myometrium IV, 285.
— synoviale II, 222.
— zonale d. Oblongata V, 78.
— — d. Thalamus V, 107.
Strebfestigkeit II, 191.
Streifen, Coopers II, 263.
— Gennarischer V, 174, 176, 180.
— -hügel V, 137, 180.
— Vicq d' Azyrscher V, 180.
Stria(ae) centralis d. Tastrosetten VI, 18.
— dorsalis V, 120.
— gravidarum VI, 3.
— intermedia V, 120.
— longitudinalis lat. V, 129.
— longitudinales laterales, mediales V, 144.
— malleolaris VI, 182.
— medullares d. Oblongata V, 81.
— — thalami V, 107.
— obliqua d. Tastrosetten VI, 18.
— olfactoria lat., medialis V, 120.
— terminalis V, 138.
— transversae V, 144.
— vascularis VI, 216.
Stroma d. Drüsen IV, 6.
— d. Erythrocyten I, 106.
— iridis VI, 115
— ovarii IV, 279.
— vitreum VI, 142.
Struma IV, 226.
Studien, psychische an Protisten I, 51.
Stützfasern d. Netzhaut VI, 125.
Stützzellen d. Maculae, u. Cristae acusticae VI, 209.
— d. Nervengewebes I, 141.
— im Riechepithel VI, 85.
— Sertolische IV, 306.
Stufen, fetale der Eingeweide IV, 376.
Subarachnoidalraum V, 29.
Subduralraum V, 28.
Substantia adamantina IV, 19, 32.
— alba V, 12.
Substantia compacta d. Knochens II, 21.
— corticalis d. Knochens II, 21
— — gl. suprarenalis IV, 269.
— — lentis VI, 137.
— — d. Lymphdrüse III 431.
— — pili VI, 67.
— — renis IV 243.
— eburnea I, 96. IV, 19, 31.
— gelatinosa centralis V, 34, 45, 60.
— — post. (Rolandi) V, 35, 45.
— grisea V, 12.
— — centralis V, 34.
— medullaris lentis VI, 137.
— — gl. suprarenalis IV, 269.
— — d. Lymphdrüse III, 431.
— — pili VI, 67.
— — renis IV, 243.
— nigra V, 12. V, 95, 220.
— ossea dentis IV 19, 33.
— perforata ant. V, 119.
— — — feinerer Bau V, 182.
— — post. V, 96.
— propria d. Hornhaut VI, 102.
— reticularis alba (Arnoldi) V, 129, 180.
— — alba V, 202.
— — grisea V, 201, 202.
— spongiosa d. Knochens II, 21.
— vitrea IV, 32.
Substanz, chromophile d. Nervenzelle I, 130.
— gelatinöse, graue, weiße, des Zentralnervensystems V. 12.
— graue, Neuroglia V, 45.
— — Mittelfeld V, 53.
— — u. weiße, Massenverhältnis V, 38.
— kompakte, d. Knochens II, 2.
— interfibrilläre d. Nervenzelle I, 134.
— perifibrilläre d. Nervenzelle I, 134.
— schwammige d. Knochens II, 2, 21.
— weiße d. Rückenmarkes V, 36.
— — d. Endhirns V, 141.
— — — feinerer Bau V, 184.
— — Neuroglia V, 46.
Succus entericus IV, 115, 160.
— gastricus IV, 91.
— pancreaticus IV, 144.
— prostaticus IV, 326.
Sudor VI, 45.
Sulcus (Sulci) d. Endhirns V, 119, 122.
— alaris nasi IV, 174.

Sulcus (Sulci) ampullaris VI, 207.
— aorticus pulmonis IV, 214
— arteriae meningeae mediae II, 82.
— — occipitalis II, 82.
— — temporalis mediae II, 82. 83.
— — vertebralis d. Atlas II, 29.
— arteriosi II, 60.
— — d. Scheitelbeins II, 84.
— basilaris pontis V, 82.
— bicipitalis lat., medial. I, 166. III. 109.
— calcanei II, 171.
— canaliculi mastoidei II, 78.
— caroticus II, 63.
— carpi II, 146.
— centralis (Rolandi) V, 123.
— cerebelli V, 85.
— chiasmatis II, 62.
— cinguli V, 124.
— circularis (Reili) V, 121.
— coronarius cordis III, 235.
— corporis callosi V, 124.
— costae II, 39.
— costovertebralis major, minor II, 45.
— cruris helicis VI, 175.
— cutis VI, 17.
— deltoideopectoralis III, 59.
— dorsales d. Thorax II, 45.
— dorsalis penis IV, 332.
— Entwicklung V, 171, 172.
— ethmoidalis II, 91.
— frontalis inf., sup. V, 123.
— glutaeus I, 169.
— hamuli pterygoidei II, 68.
— horizontalis cerebelli V, 85.
— hypothalamicus V, 108, 116.
— infraorbitalis II, 93.
— infrapalpebralis I, 165.
— intercristales VI, 17.
— interlobares V, 122.
— intermedius ant., post. medullae spin. V, 22.
— — — — d. Oblongata V, 74.
— interpapillares VI, 17.
— interparietalis V, 124.
— interpectoralis III, 59.
— intertubercularis II, 138.
— intralobares V, 123.
— lacrimalis II, 91, 93, 94.
— lat. ant., post. d. Rückenmarkes V, 22.
— — — — d. Oblongata V, 74.
— latt. colliculi seminalis IV, 325.
— lat. mesencephali V, 95.
— limitans fossae rhomboideae V, 81.
Sulcus (Sulci) limitantes V, 173.
— longitudinalis ant., post. III, 235.
— magnus insulae V, 122.
— malleolaris II, 167.
— matricis unguis VI, 60.
— medianus fossae rhomboideae V, 81.
— — linguae IV, 60.
— — post. d. Rückenmarkes V, 22.
— mentolabialis I, 165. IV, 12.
— m. flexoris hallucis longi des Talus, Calcaneus II, 171.
— m. peronai II, 171, 172
— mylohyoideus II, 100.
— nasolabialis I, 165. IV, 12.
— n. oculomotorii V, 95.
— n. petrosi superficialis maj. II, 77.
— n. petrosi superf. min. II, 77.
— nervi radialis II, 141.
— nervi spinalis II, 28.
— nervi ulnaris II, 141.
— obturatorius II, 158.
— occipitales latt., supp. V, 125.
— occipitalis transversus V, 123.
— oesophageus pulmonis IV, 214.
— olfactorius IV, 178. V, 120, 124.
— orbitales V, 124.
— orbitopalpebralis inf., sup. VI, 149.
— palatini II, 97, 120.
— palpebromalaris VI, 149.
— paraglenoidales II, 157.
— parolfactorius ant. post. V, 124.
— petrosus inf. II, 59.
— — inf., sup. II, 79.
— praecentralis V, 123.
— promontorii VI, 189.
— pterygopalatinus II, 68, 93.
— — d. Gaumenbeins II, 98.
— pulmonales d. Thorax II, 45.
— sagittalis d. Hinterhauptbeins II, 60.
— — d. Scheitelbeins II, 84.
— — d. Stirnbeins II, 87.
— sclerae VI, 99.
— sigmoideus II, 59, 82.
— spiralis VI, 217.
— subclaviae II, 39.
— subclavius d. Clavicula II, 137.
— — apicis pleurae IV, 353.
— — pulmonis IV, 214.
— subparietalis V, 124.
— tali II, 171.
— temporales transversi V, 125.
— temporalis inf., medius, sup. V, 125.
Sulcus (Sulci) terminalis linguae IV, 60.
— — atrii dextri III, 243.
— transversus II, 60.
— — d. Scheitelbeins II, 84.
— tubae auditivae II, 68.
— tympanicus II, 80, 81. VI, 180.
— urethralis IV, 332.
— v. cavae sup. pulmonis IV, 214.
— venosi II, 60.
— — d. Scheitelbeins II, 84.
Sulze Wharton'sche I, 103.
Supercilia VI, 64.
Supercilium I, 165. VI. 149.
Supination II, 260.
Suprarenalin IV. 273.
Sura I, 170.
Sustentaculum tali II, 171.
Sutura II, 220.
— conchomaxillaris II, 114.
— conchopalatina III, 114.
— coronalis II, 107.
— ethmoideomaxillaris II, 112, 114.
— frontalis II, 88, 110.
— frontoethmoidalis II, 112.
— frontolacrimalis II, 112.
— frontomaxillaris II, 109, 112.
— incisiva II, 97, 109.
— infraorbitalis II, 94, 109, 112.
— internasalis II, 109.
— lambdoidea II, 107.
— lacrimo-conchalis II, 114.
— — -ethmoidalis II, 112.
— — -maxillaris II, 112.
— naso-frontalis II, 109.
— — -maxillaris II, 109.
— occipitomastoidea II, 108.
— palatina mediana II, 97, 98, 109.
— — transversa II, 98, 109.
— palatoethmoidalis II, 114.
— palatomaxillaris II, 114.
— parietomastoidea II, 108.
— sagittalis II, 107.
— serrata II, 220.
— spheno-ethmoidalis II, 109, 112, 114.
— — -frontalis II, 107, 112.
— — -orbitalis II, 109.
— — -parietalis II, 107.
— — -squamosa II, 108.
— — -zygomatica II, 108, 112.
— squamosa II, 108, 220.
— vomero-ethmoidalis II, 114.
— — -maxillaris II, 114.
— — -palatina II, 114.
— zygomatico-frontalis II, 107, 112.

Sutura zygomatico-maxillaris II, 109, 112.
— — -temporalis II, 109.
Swammerdam I, 19.
Sylvii, Fissura cerebri lat. V, 122.
Sylvius, J. I, 17.
— Deleboe I, 19.
Sympathicus, Bau elementarer V, 454.
— Entwicklung V, 452.
— Entwicklung d. Bauchteils V, 446.
— Faserarten physiolog. V, 456.
— Faserverlauf V, 463.
— Grenzstrang V, 429.
— Nebenorgane V, 445.
— Nervenendigungen V, 458.
— d. Tiere V, 451.
— Verbreitungsgebiet V, 456.
Symphyse II, 158.
Symphysis II, 219.
— ossium pubis II, 157, 158, 279.
— sacrococcygea II, 226.
Synarthrosen II, 219.
Synarthroses costochondrales II, 246.
Synchondrosen d. Schädels II, 107.
Synchondroses cranii II, 249.
Synchondrosis II, 219.
— arycorniculata IV, 193.
— intersphenoidalis II, 249.
— intraoccipitalis ant., post. II, 249.
— petrooccipitalis II, 108, 249.
— sphenooccipitalis II, 63, 249.
— sphenopetrosa II, 108, 249.
— sternalis II, 43.
— sternalis inf., sup. II, 246.
Syncytienbildung I, 62.
Syndesmologie allgemeine II, 219.
— spezielle II, 226.
Syndesmosis (es) cranii II, 249.
— coracoclavicularis II, 254.
— elastica II, 220.
— fibrosa II, 220.
— radioulnares II, 259.
— tibiofibularis II, 303.
— tympanostapedia VI, 193.
Synergeten III, 16.
Synelastosis II, 220.
Synkaryose I, 72.
Synostosis II, 219.
Synovia II, 223.
Synovialfalten II, 222.
— -haut II, 222.
— -zotten II, 222.
Syntopie Definition IV, 92.
Systema lymphaticum III, 419.
— nervorum centrale, Einteilung V, 1.
— — periphericum V, 1.
— — sympathicum V, 428.
Systeme I, 176.
System gastropulmonales IV, 11.
— — Entwicklung IV, 376.
— Haverssches II, 3.

T.

Tabatière anatomique III, 136.
Taenia(ae) coli IV, 153.
— chorioidea V, 107, 138.
— fornicis V, 143.
— thalami V, 107, 161.
— ventriculi quarti V, 78, 161.
Taenien d. Gehirns V, 160.
— libera, mesocolica, omentalis IV, 154.
Tätigkeit d. Haut VI, 3.
Tätowierung VI, 11.
Tal d. Kleinhirns V, 85.
Talgdrüsen VI, 49.
— d. Backe IV, 16.
— freie VI, 49.
— Gefäße VI, 50.
— Größe VI, 49
— d. Lippen IV, 15.
— d. Haares VI, 68.
— Nerven VI, 50.
— -zellen VI, 49.
Talus II, 171.
Tangentialfasern d. Großhirnrinde V, 174.
Tangentialfaserschicht V, 176.
Tapetum V, 139, 146.
— cellulosum, fibrosum VI, 112.
— -strahlung V, 139.
Tarini, Fossa interpeduncularis V, 96.
Tarsalia, überzählige II, 175, 176.
Tarsus I, 170.
— inf., sup. VI, 150.
Tartaroff, Cremaster d. Säugetiere III, 44.
Tasche, Rathkesche IV, 84. V, 169.
Taschen-band IV, 198.
— -falte IV, 198.
— -ventile III, 223.
Tastballen carpale VI, 18.
— metacarpale, terminale VI, 17.
Tast-körperchen Meißnersche VI, 32.
— — Fadenapparat VI. 33.
— -papillen d. Haut VI, 32.
— -rosetten, Formen VI, 18.
Tast-scheibe VI, 30.
— scheiben d. Sinushaare VI, 79.
Tastzellen, Merkelsche VI, 30.
Tegmentum V, 95, 96.
— vasculosum (Deiters) VI, 216.
Tegmen tympani II, 78.
— ventriculi tertii V, 116.
— — quarti V, 78.
Teichmannsche Kristalle I, 112.
Teilung, Antrieb zur I, 61.
— direkte I, 61.
— einfache I, 62.
— hohe, der A. brachialis III, 308.
Teilungsaxe d. Zelle I, 61.
— -organe der Zelle I, 49.
Teilung der Zentriolen I, 57.
Tela(ae) chorioidea ventriculi tertii V, 157.
— — — quarti V, 78, 159.
— chorioideae V, 157.
— ossea II, 2.
— subcutanea VI, 19.
— submucosa IV, 2.
— subperitonaealis III, 50.
— subserosa IV, 10, 375.
Telencephalon V, 116, 174.
Telodendron I, 127. V, 5.
Telolemma III, 13.
Telophase I, 60
Temperaturempfindung VI, 43.
Tempora I, 165.
Tendo III, 2.
— Allgemeines III, 4.
— calcaneus III 177.
Tenon I, 23.
Tenoni, Fascia bulbi VI, 164.
— Spatium interfasciale VI, 164.
Tenonscher Raum VI, 106, 164.
Tentorium cerebelli V, 152.
Termini ad extremitates spectantes I, 175.
— generales I, 175.
Terminologie, anatomische I, 174.
Testes muliebres IV, 273.
Testis IV, 300.
Testut, Varietäten der Muskeln III, 21.
Teutleben Lig. vertebrophrenicum III, 80.
Thalamencephalon V, 104.
Thalamus V, 104.
— feinerer Bau V, 192.
— Stabkranz V, 111, 192.
— Stiel, unterer vorderer V, 111.
Thebesii, Foramina venarum minimarum III, 244.
— Valvula sinus coronarii III, 244.
Thebesius I, 21.

Theca folliculi IV, 277.
Thenar I, 168.
Theorien d Dentition IV, 48.
Theromorphien I, 178.
Thorax I, 163. II, 44.
— Altersunterschiede II, 46.
— Dimensionen II, 46.
— Geschlechtsunterschiede II, 46.
— Variationen II, 50.
— Verschiedenheiten, individuelle II, 46.
Thrombocyten I, 109.
— Bildung I, 115.
— Untersuchung I, 110.
— Zahl I, 115.
Thymus IV, 229
— Bau IV, 230.
— Entwicklung IV, 378.
— Gefäße IV, 230.
— Größe IV, 229.
— Nerven IV, 233.
Thyreoglobulin IV, 227.
Thyreojodin IV, 227.
Tibia II, 166.
— Verknöcherung II, 216.
— Verknöcherungszeiten II, 217.
Tibiale ext. II, 172.
Tiedemann I, 25.
— -sche Drüse IV, 299.
Tier, Definition I, 35.
Tiergehirne, Windungen V, 135.
Timofeew Fadenapparat d. Tastkörperchen VI, 33.
— — d. Vater-Pacinischen Körperchen VI, 40.
Titano-Epithelien I, 80.
Tochterschleifen I, 59.
Tochtersterne I, 60.
Toldt, Fettkeimlager I, 99.
Tomessche Körnerschicht IV, 31.
Tonsilla cerebelli V, 85
— lingualis IV, 64.
— palatina IV, 73, 74.
— pharyngea IV, 83.
— processus vermiformis IV, 155.
— tubaria IV, 84. VI, 187.
Topinard, Farbstufen d. Haare VI, 71.
— — d. Haut VI, 5.
— Schema d. Irisfärbung VI, 115.
Topographie der Achselschlagader III, 302.
— d. A. carotis comm. III, 271.
— d. A. carotis int. III, 284.
— d. A. femoralis III, 360.
— d. A. subclavia III, 291.
Torcular Herophili III, 390.
Torsion des Humerus II, 141.
Torsionsfestigkeit II, 191.
Torsionskrümmung d. Rippen II, 39.
Toruli tactiles VI, 17.
Torus nasopalatinus IV, 181.
— occipitalis II, 61.
— palatinus II, 120.
— tubarius IV, 85.
Totenkranzarterie III, 197.
Totenstarre I, 122.
Tourtual Ligg. pharyngea latt. IV, 79.
Trabeculae carneae III, 236, 249.
— corporum cavernosorum IV, 333.
— lienis IV, 165.
— der Lymphdrüsen III, 431.
Trachea IV, 207.
— Nervenendigungen V, 443.
Tracheen III, 207.
Tracheensysteme IV, 171.
Tractus bulbothalamicus lat., medialis V, 259.
— centralis thymi IV, 230.
— cervicolumbalis dorsalis (Flechsig) V, 66.
— iliotibialis (Maissiati) II, 300. III, 198.
— olfactorius V, 120.
— — feinerer Bau V, 182.
— opticus V, 104.
— rubrospinalis V, 64, 219.
— solitarius V, 201.
— spinalis nervi trigemini V, 197.
— spinoolivaris (Bechterew) V, 66.
— spinothalamicus (Edinger) V, 65.
— spiralis foraminosus VI, 198.
— tectobulbaris V, 284.
— tectospinalis V, 64, 219.
— thalamoolivaris (Bechterew) V, 202, 220.
— vestibulospinalis V, 64.
Tränenapparat VI, 156.
Tränenarterie III, 288.
Tränenbach VI, 150.
Tränenbein II, 91.
— Verknöcherung II, 205.
Tränenbeinpunkt, hinterer II, 128.
Tränendrüse, obere, untere VI, 156.
— Nerven VI, 157.
Tränenflüssigkeit VI, 156.
Tränenkanälchen VI, 149, 157.
— Angusiiae VI, 158.
— Pars papillaris VI, 158.
— Trichterenge VI, 158.
Tränennasengang VI, 158, 159.
Tränen-nasenrinne VI, 235.
Tränen-papille VI, 149.
— -punkt VI, 149.
— -sack VI, 158.
— -see VI, 149.
— -wärzchen VI, 149.
Tragi VI, 64.
Tragus VI, 172.
Transmutation I, 29, 37.
Transversalebene I, 174.
Trapezkern V, 215.
Treppen d. Schnecke VI, 202.
Treviranus I, 31.
Trichter V, 103.
— -enge d. Tränenkanälchens VI, 158.
— -fortsatz V, 170.
— Golgischer I, 140.
Triepel, gelbes Bindegew. I, 90.
Trigeminus, Verbreitungsgebiet V, 313.
Trigonum a. vertebralis III, 77.
— caroticum III, 74, 273.
— collaterale V, 139.
— deltoideopectorale III, 59, 302.
— femorale (Scarpae) III, 155, 360.
— fibrosum dextrum, sinistrum III, 240, 251.
— habenulae V, 107, 112.
— interradiale des Trommelfelles VI, 184.
— lumbale (Petiti) III, 26, 48.
— lumbocostale III, 66.
— nervi hypoglossi V, 81.
— olfactorium V, 119.
— — feinerer Bau V, 182.
— omoclaviculare III, 74, 291.
— paramaculare VI, 127.
— sternocostale III, 66.
— subclaviae III, 77.
— urogenitale IV, 328, 334, 346.
— vesicae IV, 264, 265.
Trinil, Schädeldach von II, 135.
Tripus Halleri III, 336.
Triquetrum II, 145.
Trochanter major, minor II, 165.
— tertius II, 165.
Trochlea(ae) fibrosae III, 7.
— humeri II, 141.
— musculares III, 7.
— d. M. obliquus oculi sup. VI, 162.
— osseae III, 7.
— phalangis II, 149.
— tali II, 171.
Tröltsch, Fascia salpingopharyngea IV, 79.
Trommelfell VI, 181.
— -Ebene VI, 182.

Trommelfell-Falten, äußere VI, 181.
— -Fasern VI, 184.
— Flächenform VI, 182.
— Gefäße VI, 185.
— Kutisstrang VI, 183.
— Lamina propria VI, 184.
— Lichtkegel VI, 183.
— Nabel VI, 182.
— Neigung VI, 182.
— Nerven VI, 185.
— Pars flaccida, tensa VI, 181.
— Randwulst VI, 181, 184.
— Schichten VI, 183.
— -spanner VI, 194.
— Stratum circulare, radiatum VI, 184.
— — cutaneum, mucosum VI, 183.
— -tasche, hintere, obere, vordere VI, 196.
— Trigonum interradiale VI, 184.
Trompetermuskel III, 86.
Trophospongium I, 80, 133.
Truncus I, 163.
— arteriosus cordis IV, 350.
— d. Fetus III, 461.
— bronchomediastinalis III, 451
— — dexter III, 438.
— corporis callosi V, 144.
— costocervicalis III, 291, 298.
— fissurae lat. cerebri V, 122.
— jugularis III, 438, 455.
— lumbosacralis V, 382, 391.
— lymphaticus intestinalis III, 437, 446.
— — lumbalis III, 446.
— — — dexter, sinister III, 437.
— subclavius III, 438.
— sympathicus V, 428.
— thoracocervicalis III, 330.
— thyreocervicalis III, 291, 296.
Trypsin IV, 144.
Tschich, Corpus patellare V, 108.
Tuba (ae) accessoriae IV, 282.
— auditiva (Eustachii) VI, 186.
— — Gefäße VI, 188.
— — Lichtung VI, 188.
— — Nerven VI, 188.
— uterina (Falloppii) IV, 281.
— — Entwicklung IV, 382.
Tuben-knorpel VI, 186.
— -lippe, hintere, vordere IV, 84.
— -mandel VI, 187.
— -tonsille IV, 84.
— -wulst IV, 84. VI, 188.
Tuber (tubera) calcanei II, 171.
— cinereum V, 99.
— frontale II, 84.
— frontalia I, 165.
Tuber (tubera) ischiadicum II, 157.
— malare II, 99.
— maxillare II, 93.
— olfactorium V, 119.
— omentale hepatis IV, 122.
— — pancreatis IV, 139.
— parietale II, 83.
— parietalia I, 165.
— vermis V, 86.
Tubercule de Chassaignac II, 28.
— de Gerdy II, 167.
Tuberculum acusticum V, 81.
— anomale Carabelli IV, 26, 27.
— ant. atlantis II, 28.
— ant. et post. d. Halswirbel II, 28.
— ant. thalami V, 107, 108.
— articulare II, 83.
— auriculae (Darwini) VI, 173.
— caroticum II, 28.
— cinereum V, 77.
— corniculatum (Santorini) IV, 198.
— costae II, 38.
— cuneatum V, 77.
— cuneiforme (Wrisbergi) IV, 198.
— dentis IV, 20.
— epiglotticum IV, 203.
— intercondyloideum lat., mediale II, 166.
— intervenosum (Loweri) III, 243.
— jugulare II, 59.
— labii sup. IV, 13.
— majus humeri II, 138.
— mentale II, 100.
— minus humeri II, 138.
— molare IV, 28.
— obturatorium post. II, 157.
— — ant., post. II, 158.
— ossis multanguli majoris II, 146.
— — navicularis II, 146.
— pharyngeum II, 59.
— post. atlantis II, 29.
— pubicum II, 158.
— scaleni (Lisfranci) II, 39.
— sellae II, 62.
— spinosum II, 67.
— supratragicum VI, 173.
— thyreoideum inf., sup. IV, 187.
— tractus iliotibialis II, 167.
— tympanicum II, 83.
Tuberositas coracoidea II, 137.
— costae II 39.
— costalis claviculae II, 137.
— deltoidea II, 141.
— glutaea II, 165.
— iliaca II, 154.
— infraglenoidalis II, 137.
Tuberositas masseterica II, 103.
— ossis cuboidei II, 172.
— — metatars. I, V. II, 175.
— — navicularis II, 172.
— pterygoidea II, 103.
— radii II, 142.
— sacralis II, 34.
— supraglenoidalis II, 137
— tibiae II, 167.
— ulnae II, 142.
— unguicularis II, 149.
Tubulus(i) lacrimales VI, 157.
— colligens IV, 245.
— contortus IV, 244.
— — II. ord. IV, 245.
— recti d. Hodens, Bau IV, 310.
— renales IV, 244.
— seminiferi contorti, recti IV, 302, 305.
Türkensattel II, 62.
Tunica (ae) adventitia III, 213. IV, 9.
— — pharyngis IV, 83.
— albuginea corporum cavernosorum IV, 331, 333.
— — d. Drüsen IV, 6.
— — lienis IV, 165.
— — testis IV, 302.
— conjunctiva bulbi VI, 106, 148.
— — palpebrarum VI, 148.
— dartos IV, 321, 322. VI, 20.
— ext. s. adventitia III, 213.
— ext., int. thecae folliculi IV, 277.
— fibrosa d. Drüsen IV, 6.
— — oculi VI, 100.
— — pericardii IV, 349.
— — pharyngis IV, 78, 79.
— — renis IV, 242.
— funiculi spermatici IV, 319.
— intima III, 212.
— — d. Nierenkapsel IV, 251.
— media s. muscularis III, 213.
— mucosa, allgem. Eigenschaften IV, 2.
— — laryngis IV, 197.
— — linguae IV, 60.
— — pharyngis IV, 83.
— — tympanica VI, 194.
— — vesicae felleae IV, 126.
— muscularis III, 213. IV, 9.
— — cervicis uteri IV, 285.
— — pharyngis IV, 79.
— — renis IV, 242.
— — vesicae felleae IV, 126.
— propria d. Haut VI, 12.
— serosa IV, 9, 375.
— — hepatis IV, 126.

Tunica (ae) serosa lienis IV, 165
— — vesicae felleae IV, 126.
— testis IV, 319.
— vaginalis communis III, 51.
— — communis (testis et funiculi spermatici) IV, 321.
— — propria testis IV, 319.
— vasculosa lentis VI, 145.
— — oculi VI, 107.
— vasculosae III, 217.
Tunnelraum VI, 220, 225.
Tunnelstrang VI, 225.
Typhlon IV, 145.
Tyson I, 21.
Tysoni, Gl. praeputiales IV, 330.

U.

Überbehaarung VI, 79.
Überbiß IV, 29.
Übergangsepithel IV, 259, 266.
— geschichtetes, Vorkommen I, 78.
— -zellen I, 74.
Übergangsmilch VI, 54.
Übergangswindungen V, 131.
Übergangswirbel II, 53.
Überpigmentierung VI, 10.
Ulna II, 142.
— Kurven d. Spongiosa II, 188.
— Verknöcherung II, 212.
Ultradolichocephalie II, 132.
Umbilicus I, 163.
Umbo membranae tympani VI, 182.
Umfang d. Schädels II, 128.
Umhüllungshaut der Gefäße III, 212.
Umwendungsbewegungen d. Vorderarms II, 260.
Uncus-Bändchen (Giacomini) V, 129.
— gyri hippoccampi V, 129.
Ungues VI, 60.
Unna, Radkern I, 86.
Untätigkeitsatrophie II, 152.
Unterarm I, 166.
Untergrätengrube II, 136.
Untergrätenmuskel III, 102.
Unterhautgewebe VI, 19.
— Nervenendigungen VI, 35.
Unterkiefer II, 100.
— Altersverschiedenheiten II, 103.
— -ast II, 103.
— -drüse IV, 17, 53.
— individuelle Unterschiede II, 103.
— Verknöcherung II, 206.
Unterlippe I, 165.
Unternasenrinne I, 165.
Unterohrgrube I, 165.
Unterschenkel I, 170.
— -muskeln III, 170.
Unterschiede, individuelle des Beckens II, 161.
— — d. Mandibula II, 103.
Unterschläfengrube II, 122.
Unterschlüsselbeingrube I, 163.
Unterschlüsselbeinmuskel III, 60
Unterschulterblattmuskel III, 105.
Unterschulterblattschlagader III, 303.
Untersuchungsmethoden d. Nervensystems V, 18.
Unterwurm V, 82, 86.
Unterzunge IV, 60.
Unterzungendrüse IV, 17, 54.
Unterzwerchfellmuskeln III, 70.
Urachus IV, 263.
Urdarmhöhle I, 153.
Ureter IV, 254.
— Gefäße IV, 260.
— Isthmus IV, 255.
— Nerven IV, 260.
— -wülste IV, 265.
Urethra Epithel IV, 334.
— Entwicklung IV, 385.
— muliebris IV, 299.
— virilis IV, 325, 334.
— — als Ganzes IV, 334.
Urlymphräume I, 117. III, 421, 452.
Urlymphsystem III, 422.
Urmund I, 153. IV, 376.
Urniere IV, 379, 380.
— -gang IV, 281.
— Sexualteil IV, 281.
Urogenitalapparat IV, 233.
Urorgane I, 153.
Ursegmente I, 155.
— primäre III, 16.
Ursprungskegel d. Neuriten I, 128, 135.
Ursprungskerne vorderer Nervenwurzeln V, 61.
Ursprungskonus III, 243.
Ursprungssehnen III, 4.
Urwindungen V, 131.
Urwirbel I, 156. III, 16.
Urzeugung I, 56.
Uterus, Altersveränderungen IV, 287.
— Anteflexio, Anteversio IV, 290.
— Befestigung IV, 284.
— Entstehung IV, 382.
— Epithel IV, 286.
— Form IV, 282, 283.
— Gefäße IV, 287.
— Größe IV, 283.
Uterus, Nerven IV, 288.
— Retroflexio, Retroversio IV, 290.
— Schichten IV, 285.
— Varietäten IV, 287.
— Veränderungen bei Menstruation, b. Schwangerschaft IV, 286.
Utriculus VI, 205.
— prostaticus IV, 323, 325.
— — Entstehung IV, 383.
Uvula (palatina) IV, 73.
— (vermis) V, 86.
— vesicae IV, 265.

V.

Vagina IV, 288.
— Entstehung IV, 382.
— serosa arteriarum IV, 350.
Vaginae dentales IV, 32.
— fibrosae der Vaginae tendinum digitales III, 142.
— fibrosa, mucosa tendinis III, 6.
— mucosa intertubercularis II, 257. III, 109.
— m. recti abdominis III, 49.
— processus styloidei II, 78, 79, 81.
— tendinis m. extensoris hallucis longi III, 170.
— tendinis m. peronaei longi plantaris III, 173.
— — m. tibialis ant. III, 170.
— — m. tibialis post. III, 180.
— tendinum III, 6.
— — digitales III, 142.
— — digitales pedis III, 188.
— — m. extensoris digitorum pedis longi III, 173.
— — m. flexoris digitorum longi III, 180.
— — m. flexoris hallucis longi III, 183.
— — mm. peronaeorum communis III, 174, 177.
— terminalis V, 21, 28.
— vasorum femoralium III, 195.
Vallecula cerebelli V, 85.
— cerebri lat. V, 119.
— glossoepiglottica IV, 60.
— lat. V, 122.
Vallum unguis VI, 60.
Valsalva I, 21.
Valsalvae, Ligg. auricularia VI, 177.
— Sinus aortae III, 250.
Valvula(ae) bicuspidalis III, 249.
— Bauhini IV, 146.
— coli IV, 146.
— cuspidales III, 239.

Valvula(ae) foraminis ovalis III, 246.
— fossae navicularis IV, 330.
— ileocaecalis IV, 146.
— lacrimalis inf. (Krausei) VI, 159.
— — sup. (Merkeli) VI, 159.
— mitralis III, 249.
— processus vermiformis IV, 145.
— pylori IV, 95.
— semilunaris III, 240.
— — aortae III, 250.
— — a. pulmonalis III, 245.
— septi atriorum III, 459.
— sinus coronarii (Thebesii) III, 244.
— spiralis (Heisteri) IV, 126.
— tricuspidalis III, 245.
— urethrales IV, 330.
— venae cavae inf. (Eustachii) III, 244.
— venarum III, 223.
Variabilität der Hirnwindungen V, 133.
Varianten d. Spina ethmoidalis II, 63.
Variation, individuelle I, 178.
Variationen d. Fossa jugularis II, 78.
— der Nasengänge II, 74.
— der Nasenmuscheln II, 74.
— des Sinus frontalis II, 74.
— des Sinus sphenoidalis II, 64.
Varicositäten d. Dendriten I, 135.
Varietäten der Arterien, Einteilung III, 218.
— — — d. Arms III, 317.
— — — d. Fußrückens III, 376.
— des Carpus II, 146.
— der Muskeln, Einteilung III, 20, 21.
— d. Vater-Pacinischen Körperchen VI, 41.
— der Venen III, 226.
Varoli, Pons V, 81.
Varolius I, 17.
Vas(vasa) aberrantia III, 309.
— — hepatis IV, 135.
— afferens, efferens IV, 249, 251.
— afferentia, efferentia d. Lymphdrüsen III, 430.
— anastomoticum III, 216.
— capillaria III, 228.
— chylifera intestinorum III, 446.
— collateralia III, 218.
— lactea III, 446.
— lymphatica III, 419.
— — cavi cranii III, 452.
— — cordis III, 451.
Vas (vasa) lymphatica epididymidis III, 444.
— — extt. cranii III, 452.
— — extt. thoracis III, 455.
— — facialia proff. III, 453.
— — — superf. III, 453.
— — hepatis III, 448.
— — intercostalia III, 450.
— — intestinorum III, 446.
— — lienis III, 448.
— — linguae III, 454.
— — mediastinalia antt. III, 450.
— — occipitalia III, 452.
— — oesophagea III, 451.
— — pancreatis III, 448.
— — penis III, 442.
— — profunda abdominis III, 445.
— — — brachii III, 456.
— — — colli III, 455.
— — — extremitatis inf. III, 440.
— — — penis III, 442.
— — prostatae III, 443.
— — pudendi muliebris III, 442.
— — pulmonum III, 450.
— — lymphatica recti III, 442.
— — renum III, 445.
— — scroti III, 442.
— — superf. abdominis III, 442.
— — — brachii III, 356.
— — — colli III, 454.
— — — dorsi III, 456.
— — — extremitatis inf. III, 439.
— — — penis III, 442.
— — suprarenalia III, 446.
— — temporalia III, 453.
— — testis III, 444.
— — thymi III, 451.
— — tunicarum vaginalium III, 444.
— — uteri III, 443.
— — vaginae III, 443.
— — ventriculi III, 447.
— — vesicae urinariae III, 443.
— nutricia II, 16.
— prominens VI, 228.
— pulmonalia III, 260.
— sanguinea retinae VI, 143.
— spirale ext., int. VI, 219.
— — int. VI, 228.
— vasorum III, 221, 228.
Vater I, 21.
Vateri, Diverticulum IV, 104.
Vater-Pacinische Körperchen VI, 35.
— — — Arterien VI, 40.
— — — Fadenapparat VI, 40.
— — des Periostes II, 17.
— — Varietäten VI, 41.
Vela medullaria V, 92.
Velum medullare ant. V, 78, 90, 92.
— — post. V, 78, 85, 92.
— palatinum IV, 73.
Vena (ae) angularis III, 382, 383.
— anonyma dextra, sinistra III, 379.
— arciformes IV, 252.
— articulares mandibulae III, 383.
— auditivae III, 393.
— — intt. VI, 228.
— auriculares antt. III, 383.
— — postt. III, 394.
— axillaris III, 394.
— azygos III, 401.
— basalis (Rosenthali) III, 388.
— basilica III, 397, 398.
— — profunda III, 398.
— basivertebrales III, 404.
— brachiales III, 395.
— bronchiales antt. III, 262, 380.
— — postt. III, 402.
— buccinatoria III, 383.
— buccinatoriae III, 384.
— canaliculi cochleae III, 381.
— canalis pterygoidei (Vidii) III, 382.
— capsularis hepatis IV, 132.
— cava inferior III, 405.
— — superior III, 378.
— — — sinistra III, 377.
— cavernosae IV, 334.
— centrales d. Rückenmarkes V, 33.
— centralis IV, 132.
— — d. Nebenniere IV, 270.
— — retinae III, 392. VI, 119, 143.
— cephalica III, 397.
— — accessoria III, 398.
— — pollicis III, 397.
— cerebelli inff. III, 387.
— — supp. III, 387.
— cerebri III, 386.
— — inff. III, 387.
— — intt. III, 387. V, 159.
— — magna (Galeni) III, 388, 389.
V, 159.
— — media III, 387.
— — supp. III, 387.
— cervicalis prof. III, 380.
— chorioidea III, 387. V, 159.
— ciliares antt. III, 392. VI, 147.
— — postt. III, 392.
— circumflexae femoris mediales, laterales III, 415.
— — ilium superf. III, 415, 419.

Vena (ae) circumflexae ilium profundae III, 415.
— colica dextra, media III, 409.
— — sinistrae III, 410.
— comitans n. hypoglossi III, 382.
— comitantes III, 223.
— conjunctivales antt., postt III, 392.
— cordis III, 377.
— — antt. III, 378.
— — magna III, 377.
— — media III, 377.
— — minimae III, 378.
— — parva III, 377.
— coronaria ventriculi III, 409.
— costoaxillaris III, 394.
— cutaneae III, 223.
— digitales communes pedis III, 419.
— — pedis dorsales III, 419.
— — plantares III, 419.
— digitales volares comm. III, 395,
— — — propriae VI, 395.
— diploicae III, 385.
— diploica frontalis III, 386.
— — occipitalis III, 386.
— — temporalis ant., media, post. III, 386.
— dorsalis (es) linguae III, 382.
— — clitoridis III, 413.
— — penis subcutaneae III, 415.
— — — subfascialis III, 413.
— duodenales III, 409, 410.
— emissariae III, 386.
— epigastricae inff. III, 414.
— epigastr. superf. III. 415, 419.
— — sup. III, 380.
— — episclerales III, 392.
— ethmoidales antt., postt. III, 392.
— facialis ant., post. III, 382, 383.
— — communis III, 381, 382.
— — prof. III, 383.
— femorales profundae III, 415.
— femoralis III, 415.
— femoropoplitea III, 416.
— frontalis III, 383.
— gastricae breves III, 410.
— gastrocolica III, 409.
— gastroepiploica dextra III, 409.
— — sinistra III, 410.
— glutaeae supp., inff. III, 412.
— haemorrhoidalis inf., med, sup. III, 413.
— — sup. III, 410.
— hemiazygos III, 401, 402.
— — accessoria III, 403.
— hepaticae III, 407. IV, 128, 132.
— hypogastrica III, 412.
Vena (ae) ileocolica III, 409.
— iliaca communis III, 406, 412.
— — externa III, 414.
— iliolumbales III, 412.
— intercapitulares III 396, 397, 419.
— intercostales III, 402.
— intercostalis suprema III, 380.
— interlobulares, interlobares IV, 252.
— — — hepatis IV, 131.
— intestinales III, 409.
— intralobularis IV, 132.
— jugularis anterior III, 394.
— — externa III, 393.
— — interna III, 380.
— labiales antt. III, 415.
— labialis sup., inf. III, 383.
— lacrimalis III, 392.
— laryngea inferior III, 379.
— — superior III, 382.
— lienalis III, 410.
— linguales III, 382.
— — proff. III, 382.
— lumbales III, 406.
— lumbalis ascendens III, 401, 407.
— mammaria int. III, 379, 380.
— mandibulares III, 384.
— massetericae III, 383, 384.
— maxillares III, 384.
— maxillaris int. III, 384.
— mediana antibrachii III, 398.
— — basilica III, 401.
— — cephalica III, 401.
— — colli III, 394.
— — cubiti III, 398, 401.
— mediastinales antt. III, 379, 380.
— meningeae III, 386.
— — mediae III, 384.
— mesenterica inf. III, 409.
— — sup. III, 409.
— metacarpeae III. 395, 396.
— — dors., vol. III, 397.
— metatarseae dors. pedis III, 419.
— nasales extt. III, 383.
— nasofrontalis III, 392.
— obliqua atrii sinistri (Marshalli) III, 378,
— obturatoriae III, 412.
— occipitalis III, 393.
— oesophageae III, 380, 402.
— omphalomesentericae III, 466.
— ophthalmicae III, 392.
— ophthalmica inf., sup., III, 383, 392.
— ophalmomeningea III, 388.
— ovarica II, 407.
— palatina III, 383.
— palpebrales III, 392.
Vena (ae) palpebrales inff., supp. III, 383.
— pancreaticae III, 409, 410.
— pancreaticoduodenales III, 409.
— papillaris inf., sup. VI, 144.
— parotideae antt., postt. III, 383.
— perforantes III, 415.
— pericardiacae III, 379, 380.
— peronaeae III, 415.
— pharyngeae III, 382.
— phrenica inf. III, 407.
— phrenicae supp. III, 380.
— poplitea III, 415.
— portae III, 408.
— — accessoriae III, 409.
— post. ventriculi sinistra III, 377.
— profundae III, 223.
— profunda clitoridis III, 413.
— — penis III, 413.
— pterygoideae III, 384.
— pudendae extt. III, 415, 419.
— pudenda int. III, 413.
— pulmonales dextrae, sinistrae III, 262.
— radiales III, 395.
— renalis III, 407.
— renis IV, 251.
— sacrales latt. III, 412.
— sacralis media III, 406, 412.
— salvatella III, 397.
— saphena accessoria III, 419.
— — magna III, 415, 416.
— — parva III, 415, 416.
— scrotales antt. III, 415.
— — postt. III, 413.
— septi pellucidi III, 387.
— sigmoideae III, 410.
— spermatica (int.) III, 407.
— spinales III, 405.
— spinalis ant., post. V, 33.
— spiralis ext. VI, 228.
— — modioli VI, 228.
— stellatae IV, 253.
— sternocleidomastoidea III, 382.
— stylomastoidea III, 383.
— subclavia III, 394.
— subcutaneae abdominis III, 380.
— subcutanea antibrachii post. III, 397.
— sublingualis III, 382.
— sublobularis IV, 132.
— submentalis III, 383.
— subpapillares VI, 24.
— supraorbitalis III, 383, 392.
— suprarenales III, 407.
— temporalis media III, 383.
— — superficialis III, 383.
— — proff. III, 384.

Vena (ae) terminalis III, 387. V, 107, 159.
— testiculares III, 407.
— thoracales latt. III, 394.
— thoracoacromialis III, 394, 398.
— thoracoepigastrica III, 394.
— thymicae III, 380.
— thyreoidea ima III, 379.
— thyreoideae inff. III, 379.
— thyreoideae supp. III, 382.
— tibiales antt., postt. III, 415.
— trachealeS III, 380.
— transversae colli III, 394.
— transversa faciei III, 383.
— — scapulae III, 394.
— tympanicae III, 383.
— ulnares III, 395.
— umbilicalis III, 410, 412, 466.
— uterinae III, 414.
— vaginales hepatis IV, 132.
— vertebralis III, 380.
— — ext. ant III, 380.
— vorticosae III, 392. VI, 108, 146.
Venen III, 207.
— Allgemeine Anordnung III, 222.
— feinerer Bau III, 226.
— d. Embryos, d. Fetus III, 463.
— kapillare (Billroth) IV, 166.
— -klappen III, 223.
— — feinerer Bau III, 228.
— des großen Kreislaufes III, 377.
— Lymphgefäße der III, 228.
— Nerven der III, 228.
— -netze III, 223.
— -plexus III, 223.
— Varietäten III, 226.
Ventriculus IV, 91.
— laryngis IV, 202, 204.
Venula (ae) nasalis retinae inf., sup. VI, 144.
— macularis inf., sup. VI, 144.
— rectae IV, 253.
— retinae medialis VI, 144.
— temporalis retinae inf., sup. VI, 144.
Ventralfeld d. Hinterstränge V, 54.
Ventriculi cordis III, 235.
Ventriculus IV, 91.
— dexter III, 244.
— laryngis (Morgagnii) IV, 202, 204.
— lat. des Gehirns V, 136.
— olfactorius V, 120.
— pinealis V, 112.
— quartus V, 78.
— sinister III, 249
— terminalis V, 38.
— tertius V, 115.
Verbindungen der Nerven V, 14.
Verbindungs-bahnen V, 12.
— -brücken d. Epithelzellen I, 75.
— -fäden bei Zellteilung I, 60.
— -geflecht V, 439.
— -kanälchen IV, 245.
— -schlagader, hintere III, 289.
— -stück d. Spermiums IV, 310.
Verbrechertypus d. Hirnfurchen IV, 133.
Verdauungsapparat IV, 11.
Vererbung I, 29.
Vergleichung d. Hirn- u. Rückenmarknerven V, 426.
— der Muskeln der oberen und unteren Extremität III, 192.
— d. Skelets d. oberen und unteren Extremität II, 176.
Verhornung I, 65. VI, 11.
Verkalkung von Epithelien I, 80.
Verkalkungspunkt im Knorpel II, 9.
Verknöcherung des Brustbeins II, 200.
— d. Fußwurzel II, 216.
— d. Gaumenbeins II, 206.
— d. Gehörknöchelchen II, 205.
— d. Handwurzelknochen II, 213.
— d. Haut VI, 21.
— d. Hinterhauptbeins II, 202.
— d. Hüftbeins II, 224.
— d. Humerus II, 212.
— d. Jochbeins II, 206.
— d. Keilbeins II, 203.
— d. Kniescheibe II, 216.
— d. Metacarpalia II, 213.
— d. Nasenbeins II, 205.
— d. Oberkiefers II, 206.
— d. Pflugscharbeins II, 205.
— d. Radius II, 212.
— d. Rippen II, 200.
— d. Schädels II, 201.
— d. Schenkelbeins II, 215.
— d Schienbeins II, 216.
— d. Schläfenbeins II, 204.
— d. Schlüsselbeins II, 211.
— d. Schulterblattes II, 211.
— d. Siebbeins II, 204.
— d. Stirnbeins II, 205.
— d. Tränenbeins II, 205.
— d. Ulna II, 212.
— d. Unterkiefers II, 206.
— d. Wadenbeins II, 216.
— d. Wirbel II, 197.
— d. Zungenbeins II, 205.
Verknöcherungszeit d. Atlas II, 201.
— d. Brustbeins II, 201.
— d. Elle II, 213.
Verknöcherungszeit d. Epistropheus II, 201.
— d. Fingerglieder II, 214.
— d. Fußwurzel II, 218.
— d. Handwurzel II, 214.
— d. Hüftbeins II, 216.
— d. Kniescheibe II, 218.
— d. Kreuzbeins II, 201.
— d. Mittelfußes II, 218.
— d. Mittelhand II, 214.
— d. Oberarms II, 213.
— d. Oberschenkelbeins II, 217.
— d. Rippen II, 201.
— d. Schienbeins II, 217.
— d. Schlüsselbeins II, 213.
— d. Schulterblattes II, 213.
— d. Speiche II, 213.
— d. Steißbeins II, 201.
— d. Wadenbeins II, 218.
— d. Wirbel II, 200.
— d. Zehenglieder II, 218.
Verknorpelung d. Schädels, Beginn II, 201.
Vermehrung d. Zahnzahl IV, 48.
Vermis inf., sup. (cerebelli) V, 82.
Verney I, 21.
Verräterzellen II, 12.
Verschiedenheiten, örtliche der Großhirnrinde V, 177.
Verschlußband des Steigbügels VI, 194.
Verschmelzungshypothese IV, 48.
Verschmelzung der Zehenphalangen II, 176.
Verständigung, Frankfurter II, 127.
Verstärkungsbänder der Gelenke II, 223.
Versteinerung des Knochens II, 6.
Verstopfungshaut II, 279.
Verstreichen der Schädelnähte II, 134.
Vertebra (ae) II, 24.
— cervicales II, 27.
— coccygeae II, 24.
— lumbales II, 30.
— prominens II, 28.
— sacrales II, 24.
— thoracales II, 29.
Vertex I, 165. II, 111.
— corneae VI, 101.
— vesicae IV, 260.
Verwitterung d. Knochens II, 6.
Vesalius I, 8, 17.
Vesica fellea IV, 125, 126.
— urinaria IV, 260.
Vesicula germinativa IV, 275.
— ophthalmica VI, 98.
— seminalis IV, 312, 313.

Vesling I, 19.
Vestibulum VI, 198.
— bursae omentalis IV, 361, 388.
— laryngis IV, 202.
— nasi IV, 178.
— oris IV, 17.
— pylori IV, 91.
— vaginae IV, 297.
Viae nerveae centrales V, 234.
Vibrissae IV, 178. VI, 64.
Vicq d'Azyr I, 23.
— -sches Bündel V, 111, 144.
— -scher Streifen V, 180.
Vidii A canalis pterygoidei III, 282.
— N. canalis pterygoidei V, 304.
— V. canalis pterygoidei III, 382.
Vidischer Kanal II, 68.
Vidius, Vidus I, 17.
Viereckmuskel d. Oberlippe III, 87.
— d. Unterlippe III, 88.
Vierhügelarme V, 96.
Vierhügelplatte V, 96.
Vieusseni, Ansa subclavia V, 430.
— Limbus fossae ovalis III, 244.
Vieussens I, 10, 21.
Villi intestinales IV, 108.
— pericardiaci IV, 351.
— pleurales IV, 356.
— synoviales II, 222.
Vincula lingulae V, 86.
— tendinum III, 7, 142.
Virchow, H. M. depressor capitis supercilii III, 85.
Virchow, R. I, 31, 32.
— Gliazellen I, 127.
— Hämatoïdin I, 113.
— -Hassalsche Körperchen IV, 230.
— Knochenzellen I, 93.
— Schema d. Jrisfärbung VI, 115.
— Statistik d. Haarfarbe VI, 71.
— Zelle als Lebenseinheit I, 41, 50.
Viscera IV, 1.
Visceralknochen I, 158.
Visceralskelet II, 56.
— Knorpelbögen II, 210
— primordiale Knochen II, 104.
Viscus elegantissimum IV, 242.
Vitalkapazität d. Lunge IV, 217.
Vitellus IV, 275.
Vitruvius, Körpermaße I, 149.
Vlies V, 194.
Vliesregion V, 91.
Vogelsporn VI, 125, 136, 138.
Vola manus I, 167.
Volkmannsche Kanäle II, 3.
Vollwurzel d. Haares VI, 81.
Volum d. Hirnschädels II, 126.
— d. Schädelhöhle II, 126.
Vomer II, 92.
Vorbrückchen V, 78.
Vorderarm I, 166.
Vorderhals I, 164.
Vorderhaupt I, 165.
Vorderhirnbläschen V, 167.
Vordersäule d. Rückenmarkes V, 35.
Vordersäulenzellen d. hint. Wurzeln V, 52.
Vordersäule, Zellengruppen V, 60.
Vorderseitenstrang V, 24.
Vorderstrang V, 22, 36, 58.
— -Grundbündel V, 36.
— -Rest V, 36.
Vorderwurzelzellen V, 49.
Vorderzunge IV, 60.
Vorgebirge d Paukenhöhle VI, 189.
Vorhaut IV, 329.
— -butter IV, 330.
Vorhöfe, Muskulatur III, 252.
Vorhof VI, 198.
— feinerer Bau VI, 208.
— d. Kehlkopfhöhle IV, 202.
— linker d. Herzens III, 245.
— d. Mundhöhle IV, 17.
— d. Nase IV, 178.
— d. Nasenhöhle I, 165.
— rechter d. Herzens III, 243.
— d. Scheide IV, 294.
Vorhofs-blindsack VI, 208.
— -geflecht V, 439.
— -schwelle d. Nase IV, 178.
— -schwellkörper IV, 298.
— -sichel, vordere III, 459.
— -treppe VI, 202.
Vormauer V, 140.
Vormauerformation V, 190.
Vormilchzähne IV, 49.
Vorniere IV, 379.
Vornieren-gang IV, 379.
— -kanälchen IV, 379.
— -knäuel IV, 379.
Vorräume d. Magendrüsen IV, 99.
Vorsteherdrüse IV, 323.
Vortex duplicatus d. Tastrosetten VI, 18.
— lentis VI, 139.
— pilorum VI, 72.
Vorzwickel V, 127.
Vulpian, autogene Regeneration d. Nervenfaser I, 143.
Vulva IV, 293.

W.

Wachstum d. Knochens II, 13.
Wade I, 170.
Wadenbein II, 167.
— -köpfchengelenk II, 300.
— -muskel, kurzer III, 177.
— — langer III, 173.
— Verknöcherung II, 216.
— Verknöcherungszeiten II, 218.
Wagner, Rud. I, 27.
Waldeyer, Anulus urethralis, IV, 264.
— Aponeurosis linguae IV, 63.
— Chromosomen I, 57.
— Bindesubstanzen Einteilung I, 82.
— Darmbauch IV, 103, 149.
— Drüsenbauch IV, 149.
— Eminentia retropubica II, 279.
— Foramen supra-, infrapiriforme II, 280. III, 151.
— Holotopie, Skeletopie, Syntopie d. Eingeweide IV, 92.
— Keratohyalin I, 80.
— Lig. praeurethrale IV, 347.
— Lymphraum epiduraler V, 28.
— Magenstraße IV, 95.
— Markbrücke V, 36.
— Neuron I, 127.
— Odontoblasten I, 96.
— Plasmazellen I, 85.
— Recessus colici III, 342.
— Schicht subpiale V, 37, 47.
— Tela subperitonaealis III, 50.
— Tonsilla lingualis IV, 64.
— Torus palatinus II, 120.
— Trigonum subclaviae III, 77.
Wallersches Gesetz I, 142.
Wallgraben VI, 93.
Wandermilz IV, 168.
Wanderzellen I, 85, 109.
Wandsegel III, 249.
Wange I, 165.
Wangenbein II, 99.
Wangenfläche d. Zähne IV, 18.
Warzen-fontanelle II, 209.
— -hof I, 163. VI, 50.
— -loch II, 82.
— -muskeln III, 236.
— -wulst I, 165.
Wasserlungen IV, 171.
Weber, E. H. I, 18, 25.
— -sches Organ IV, 325.
Wechselorgane I, 176.
Wechselzähne IV, 18.
Weidenreich, Glockenform d. Erythrocyten I, 106.

Weigert, Markscheidenfärbung V, 18.
Weisheitszahn IV, 25.
Welcker I, 28.
Wendt, Chemismus d. Protoplasma I, 54.
Wernickesche Stelle V, 253.
Wesele I, 17.
Wharton I, 19.
— Ductus submaxillaris IV, 54.
Whartonsche Sulze I, 103.
Wiedersheim, Nervenzellenbewegung I, 53.
Wijhe, van, Hypocoelom I, 156.
Willis I, 19.
— -scher Gefäßkranz III, 294.
Wimper-apparat Anlage I, 74.
— -haare VI, 64.
— -schlag, I, 74.
— -wurzelkegel I, 74.
Windung(en) d. Gehirns V, 67.
— von Tiergehirnen V, 135.
— zungenförmige V, 128.
Winkelklappen d. Venen III, 224.
Winkelmerkmal IV, 21.
Winslow I, 21.
Winslowi, Foramen epiploicum IV, 361, 364.
— Pancreas IV, 139.
— Stellulae vasculosae VI, 11.
Winter von Andernach I, 15.
Wipfelblatt V, 86.
Wirbel, Allgemeines II, 24.
— -ausschnitte II, 27.
— -bogen II, 24.
— — Schlußstück II, 27.
— — Seitenstück II, 27.
— Dornfortsatz II, 27.
— -dreher III, 34.
— Einteilung II, 24.
— Entstehung III, 18.
— falsche II, 24.
— Gelenkflächen II, 27.
— Gelenkfortsätze II, 27.
— Gewicht II, 49.
— -kanal II, 27.
— — -blutadergeflechte III, 403, 404.
— — Maße II, 49.
— -körper II, 24.
— — Maße II, 49.
— -körperloch II, 24.
— -körpervenen III, 404.
— Knochenkerne II, 196.
— -platte II, 27.
— Querfortsatz II, 27.
— rudimentäre II, 24.
— -vene VI, 108.
Wirbel, Verknöcherungszeiten II, 200.
Wirbelsäule II, 24.
— Bänder II, 226.
— Bewegungen II, 233.
— Blutadern III, 403.
— als Fachwerk II, 236.
— als Ganzes II, 46, 230.
— Gliederung II, 233.
— Höhe I, 230.
— Krümmungen II, 234—236.
— Länge II, 230.
— Mechanik II, 233.
— Neugliederung III, 17.
— Quadrupeden II, 236.
— Variationen II, 50.
— vergl. Anatom. II, 55.
— Zahl d. Knochen II, 23.
Wirbelschlagader III, 292.
Wirbelschwänze II, 37.
Wirsung I, 19.
— Ductus pancreaticus IV, 140.
Wittings I, 17.
Wolff, Caspar, Fr. I, 25.
Wolffscher Gang IV, 281, 379, 380.
— Körper IV, 281, 301, 379.
— Leiste III, 192.
Wolfsrachen II, 206.
Wollhaare VI, 64, 67.
Wollhaarkleid VI, 81.
Wrisberg I, 23.
— Ganglion cardiacum V, 432, 434.
— Tuberculum cuneiforme IV, 198.
Wrisbergscher Knorpel IV, 188.
Würfelbein II, 172.
Wulst d. Unterwurms V, 86.
Wundernetz III, 217.
Wurm d. Kleinhirns V, 82, 86.
— — Marklager V. 89.
Wurmfortsatz IV, 145.
Wurzeleintrittszone V, 64.
Wurzelfasern, Definition V, 9.
— hintere, vordere V, 55.
Wurzel d. Gekröses IV, 360.
Wurzeln, hintere, vordere des Rückenmarkes V, 37, 55.
— d. Hirnnerven V, 149.
— -kanal d. Zahnes IV, 18.
— -merkmal d. Zähne IV, 21.
— d. Mesenterium IV, 370.
— motorische, sensible V, 20, 37.
— d. Pfortader IV, 132.
— -plexus V, 17.
— d. Rute IV, 328.
— -rinde d. Zahnes IV, 19.
Wurzel-scheide, äußere, innere d. Haares VI, 68.
— -spitze d. Zahnes IV, 18.
— d. Wirbelbogens II, 17.
Wurzelzellen d. Rückenmarkes V, 49.

Y.

Yellow tissue I, 90.

Z.

Zackenband d. Rückenmarkes V, 29.
Zackennaht II, 220.
Zählung d. Hirnnerven V, 149.
Zäpfchen IV, 73.
— -muskel IV, 74.
— d. Unterwurms V, 86.
Zahl d. Fasern d. Nervenwurzeln V, 59.
Zahn (Zähne) IV, 18.
— Abnutzung IV, 29.
— -anlagen praelacteale IV, 49.
— Berührungsflächen IV, 18.
— Bestandteile IV, 18.
— -bildung in d. Tierreihe IV, 48.
— bleibende IV, 20.
— — Durchbruch IV, 43, 44.
— — Entwicklung IV, 43.
— -bogen IV, 18.
— — Krümmung IV, 29.
— Eigenschaften allgem. IV, 18.
— Einteilung IV, 19.
— Entstehung I, 97.
— Entwicklung IV, 34.
— -fasern I, 96. IV, 32.
— -faserscheide I, 96. IV, 32.
— -fleisch IV, 17, 71.
— -formel IV, 19, 47.
— Formen IV, 19.
— -furche IV, 34.
— Gefäße IV, 50.
— -gelenk, vorderes, hinteres II, 240, 243.
— Größe IV, 29.
— -hals IV, 18.
— -höhle IV, 18.
— Kalkablagerung IV, 44.
— -kanälchen I, 96.
— — Äste IV, 31.
— — Grenzhäutchen IV, 32.
— — Krümmungen IV, 31.
— Kaufläche IV, 18.
— -knorpel I, 97.
— -krone IV, 18.
— Kronenflucht d. unteren IV, 23.
— Längenwachstum IV, 44.
— -leiste IV, 34.

Zahn (Zähne), Lippenfläche IV, 18.
— mikroskopischer Bau IV, 30.
— morpholog. Unterschiede IV, 19.
— Nerven IV, 50.
— Nervenendigung IV, 34.
— -papille IV, 37.
— pulpa IV, 18, 34.
— Retention IV, 48.
— -säckchen IV, 37.
— -scherbchen IV, 38.
— Schneidekante IV, 18.
— Unterschiede morphologische IV, 19.
— — zwischen rechts u. links IV, 21.
— Varietäten IV, 48.
— vielhöckerige IV, 25.
— -wall IV, 34.
— Wangenfläche IV, 18.
— Wirkung beim Kauen IV, 29.
— -wurzel IV, 18.
— Wurzelkanal IV, 18.
— Wurzelspitze IV, 18.
— Zahl IV, 18.
— Zungenfläche IV, 18.
— zweihöckerige IV, 23.
Zahnbein IV, 19, 31.
— -gewebe I, 96.
— unverkalktes IV, 38.
— verkalktes IV, 38.
Zapfen Außen-, Innenglied VI, 131.
— -Ellipsoid VI, 131.
— endochondraler II, 12.
— -faser VI, 131.
— -körper VI, 131.
— -korn VI, 132.
— -sehzellen VI, 131.
— Zahl VI, 131.
Zehe, große I, 170.
Zehen I, 170.
Zehenbeuger, kurzer III, 188.
— langer III, 180.
Zehengelenke II, 316.
— Mechanik II, 320.
Zehenglieder, Verknöcherungszeiten II, 218.
Zehengrundgelenke II, 315.
— Mechanik II, 320.
Zehenstrecker, kurzer III, 183.
— langer III, 170.
Zeigefinger I, 168.
Zeigefingerstrecker III, 127.
Zeising, Körperproportionen I, 149.
Zellblutleiter III, 390.
Zelle I, 35, 41.
— Bedeutung I, 41.
Zelle, Begriff anno 1830. I, 31.
— Bestandteile chemische I, 67.
— Bildung v. Zellen I, 55.
— Chemie der Zelle I, 66.
— Funktionen motorische I, 51.
— — nervöse I, 51.
— Größe I, 42.
— Grundform I, 42.
— Lebensdauer d. Zelle I, 64.
— Lebenseigenschaften I, 50.
— Regeneration I, 65.
— Stoffwechsel I, 53.
— Teile accessorische I, 41.
— Teile wesentliche I, 41.
— Teilung, direkte amitotische I, 61.
— — indirekte, mitotische I, 56.
— — Zweck I, 63.
— Teilungsorgane I, 49.
— Vermehrung v. Zellen I, 55.
— Wachstum I, 55.
— Zellkern I, 44.
— Zentralkörperchen I, 41.
Zelleib, chemisch, physikalisch I, 42.
— Teilung I, 61.
Zellen chromaffine IV, 270. V, 445.
— Claudiussche VI, 223.
— Deiterssche d. Cortischen Organs VI, 221.
— Differenzierung I, 67.
— endotheloide I, 87.
— gefensterte d. Spinalganglien V, 50.
— granulierte d. Bindegewebes I, 85.
— -gruppen d. Vordersäule V, 60.
— Golgische V, 5.
— Hensensche VI, 222.
— -knorpel I, 93.
— Langerhanssche VI, 31.
— Panethsche IV, 115.
— phaeochrome IV, 270.
— polymorphe V, 175, 176.
— Purkinjesche V, 187.
— Zahl, des Erwachsenen I, 146.
— zentroacinäre IV, 144.
Zellfunktionen I, 51.
Zellkern, chemisch und physikalisch I, 44.
— chemisch I, 45.
— Definition I, 44.
— Gestalt I, 44.
— Größe I, 45.
— Lage I, 45.
— Zahl I, 45.
Zell-membran I, 41.
— -platte I, 61.
Zelt V, 78.
Zeltblutleiter III, 389.
Zement d. Zahnes IV, 19, 33.
— Bildung IV, 42.
Zentralkanal d. Glaskörpers VI, 142.
— d. Rückenmarkes V, 34, 37.
— Gestalt, Größe V, 37.
Zentralkern d. Thalamus V, 108.
Zentralkörper I, 47—50.
— in Bindegewebszellen I, 50, 84.
— in Epithelzellen I, 50.
— in Fettzellen I, 99.
— Formen, verschiedene I, 50.
— in Leucocyten I, 50, 109.
— in Nervenzellen I, 133.
— in Pigmentzellen I, 102.
— -stoffe I, 35.
— Zahl I, 50.
Zentral-korn I, 49.
— -läppchen V, 86.
— -nervensystem, Einteilung V, 1.
— -sehne III, 4.
— -spindel I, 58.
— — Bildung I, 59.
— -stab I, 50.
— -windungen, feinerer Bau V, 178.
— windung, hintere V, 127.
— vordere V, 126.
Zentren, Definition V, 9.
— motorische, psychische, sensorische d. Großhirnrinde V, 250.
Zentriol I, 49.
Zentriolen, Form I, 50.
Zentriolen, Zahl I, 50.
Zentriolenteilung I, 57.
Zentrosoma I, 49.
Zentrosphäre I, 48.
Zerbis, Gabriel de I, 15.
Zerknickungsfestigkeit d. Knochen II, 191.
Zeugungsorgane IV, 293.
Ziegler, H. E. I, 27.
— Amitose I, 62.
Zimmermann, Zentralstab I, 50.
Zinn I, 23.
— Anulus tendineus communis VI, 161.
— -scher Skleragefäßkranz VI, 145.
Zirbel V, 107, 112.
Zirkulation d. Protoplasmas I, 52.
Zitzen, primitive VI, 57.
Zona arcuata, pectinata der Lamina basilaris VI, 219.
— glomerulosa, fasciculata, reticularis der Nebenniere IV, 270.

Zona incerta V, 193.
Zonalschicht d. Hintersäulen V, 54.
— Zona orbicularis II, 284.
— pellucida IV, 275.
— postrolandica V, 54.
— spongiosa V, 36, 46.
— terminalis V, 36.
— vasculosa ovarii IV, 274.
Zone d. ovalen Kerne VI, 86.
— peripherische (zentrale), der Lymphknötchen III, 428.
— d. runden Kerne VI, 86.
Zonula ciliaris VI, 140, 141.
Zooplasma I, 54.
Zootomie I, 4.
Zotten IV, 2.
— arachnoidale V, 155.
— d. Darms IV, 108.
— — — Verschiedenheiten IV, 112.
— -falten d. Magens IV, 96.
— d. Lippen IV, 15.
— sinus IV, 108.
Zuckerharnruhr IV, 144.
Zuckerkandl, Nebenorgane d. Symphaticus V, 445.
— Volaräste d. A. ulnaris III, 314.
Züngelchen d. Wurms V, 86.
Zugfasern I, 58.
Zuglinien II, 184
Zug-Drucklinien des Fersenbeins II, 188
— d. Schenkelbeins II, 187.
Zugfestigkeit II, 191.
Zunge I, 165. IV, 59.
— Anlage IV, 378.
— -bändchen IV, 17, 60.
— Balgdrüsen IV, 64.
Zungenbein II, 104.
— -bänder II, 253.
— -muskeln, obere III, 97.
Zungenbein, Verknöcherung II, 205.
— -zungenmuskel IV, 68.
Zungen-drüsen IV, 50, 64.
— — seröse IV, 64.
Zunge (en), Eiweißdrüsen IV, 64.
— Entwicklung IV, 378.
— -fleischnerv, Ursprung V, 231.
— Gefäße IV, 71.
— Grenzfurche IV, 60.
— -körper IV, 59.
— -muskeln IV, 67.
— -muskel, senkrechter IV, 71.
— Nerven IV, 71.
— -papillen IV, 61.
— -rücken IV, 59.
— -schlagader III, 274.
— Schleimhaut IV, 60.
— — Gefäße IV, 67.
— — Nerven IV, 67.
— -schlundkopfnerv, Ursprung V, 229.
— -spitze IV, 59.
— Unterfläche IV, 60.
— -wurzel IV, 59.
Zuwachsstreifen d. Herzmuskulatur I, 126. III, 253.
Zuwachszähne IV, 43, 44.
— Kalkablagerung IV, 44.
Zwerchfell III. 64.
— -atmung III, 69.
— -band d. Urniere IV, 380.
— -blutader, untere III, 407.
— -defekte III, 70.
— Höhenstand III, 69.
— -phänomen III, 69.
— -schlagader, obere III, 330.
— — untere III, 345.
Zwickel V, 128.
Zwillingshaare VI, 79.
Zwillingsmuskel, oberer, unterer III, 151.
Zwillingswadenmuskel III, 177.
Zwinge V, 141.
Zwinger I, 15.
Zwischenbogenbänder II, 226.
Zwischendornbänder II, 229.
Zwischendornmuskeln III, 37.
Zwischenhirn V, 99.
— Arterien V, 163.
— feinerer Bau V, 190.
Zwischenkiefer II, 97.
Zwischenknochenbänder II, 233.
Zwischenknochenhaut des Unterschenkels II, 300.
— des Vorderarms II, 259.
Zwischenknochenmuskeln des Fußes III, 191.
— der Hand III, 131.
Zwischenknochenschlagader gemeinsame III, 317.
Zwischenköpfchenbänder an d. Hand II, 276.
Zwischenkörnerschicht VI, 129.
Zwischenkörperchen I, 61.
Zwischenmittelfußgelenke II, 315.
Zwischenmittelhandgelenke II, 275.
Zwischenpfeilerspalten d. Cortischen Organs VI, 220.
Zwischenquerfortsatzmuskeln III, 37.
Zwischenrippenblutadern III, 402.
Zwischenrippenmuskeln III, 62.
Zwischenrippenräume II, 45.
Zwischenrippenschlagadern III, 330.
Zwischenscheiben der Gelenke II, 223.
Zwischensegel III, 239.
Zwischensehnen III, 4.
Zwischenstränge d. Sympathicus V, 428.
Zwischenwirbelkörpergelenke II, 226.
Zwischenwirbelloch II, 27.
Zwischenwirbellöcher II, 50.
Zwischenwirbelscheiben II, 226.
Zwischenwirbelspalten II, 50.
Zwischenzellen d. Hodens IV, 310.
Zwitterbildungen IV, 385.
Zwölffingerdarm IV, 104.
Zylinderepithel, einfaches, Vorkommen I, 77.
— geschichtetes, Vorkommen I, 78.
Zymogenkörnchen IV, 143, 144.

Druck von J. B. Hirschfeld in Leipzig.

Allgemeine Pathologie und allgemeine pathologische Anatomie. Lehrbuch. Prof. **Oestreich.** 44 Abbildungen und 11 Tafeln in Dreifarbendruck. M. 13.—, geb. M. 14.20

Anatomische Tabellen für Präparierübungen und Repetitionen. Dr. **C. Walter.** Heft I gebunden M. 3.—, Heft II gebunden M. 3.40

Bakteriologie, Einführung in das Studium der. Geh.-Rat Prof. **C. Günther.** 93 Photogramme. 6. Auflage M. 13.—, gebunden M. 15.80

Chemie. Grundriß. Prof. **C. Oppenheimer.**
Teil I (anorgan.). 5. Auflage. Gebunden M. 3.50
„ II (organ.). 6. „ „ M. 2.80

Cystoskopie, Handbuch. Prof. **L. Casper.** 2. Auflage. 116 Abbildungen und 13 Tafeln. M. 16.—, gebunden M. 17.20

Elektrizitätslehre für Mediziner. (Elektrodiagnostik, Elektrotherapie und Röntgenwissenschaft. St.-A. Dr. **W. Guttmann.** 263 Abbild. und 2 Tafeln. M. 4.80, geb. M. 5.80

Entwicklungsgeschichte des Menschen, Kompendium. Prof. **C. Michaelis.** 50 Abbildungen und 2 Tafeln. 3. Auflage. Gebunden M. 4.—

Geburtshilflicher Operationskurs, Leitfaden. Prof. **A. Döderlein.** 8. Auflage. 161 Abbildungen. Gebunden M. 4.—

Geschlechtskrankheiten, Lehrbuch, San.-Rat Dr. **M. Joseph.** 6. Auflage. 65 Abbildungen, 1 schwarze und 3 farbige Tafeln und Anhang mit 99 Rezepten. M. 7.20, geb. M. 8.20

Gerichtliche Medizin, Grundriß. Med.-Rat Dr. **Rob. Gottschalk.** 3. Auflage. Geb. M. 6.—

Gynäkologischer Operationskurs, Leitfaden. Dr. **G. Orthmann.** 2. Auflage. 96 zum Teil farbige Abbildungen. Gebunden M. 4.50

Hämatologie des praktischen Arztes. Prof. **E. Grawitz,** Berlin. 13 Abbildungen und 6 farbige Tafeln Gebunden M. 6.80

Hautkrankheiten, Lehrbuch. San.-Rat Dr. **M. Joseph.** 6. Auflage. 78 Abbildungen, 5 farbige Tafeln und 210 Rezepte. M. 7.—, gebunden M. 8.—

Hydrotherapie, Lehrbuch. Dr. **B. Buxbaum.** 2. Auflage. 34 Abbildungen und 24 Tabellen. M. 8.—, gebunden M. 9.—

Lichtbehandlung, Kompendium. Dr. **H. E. Schmidt,** Berlin. 20 Abbildungen. Geb. M. 2.—

Magenkrankheiten, Diagnostik und Therapie. Prof. **I. Boas.** 5. Auflage.
Allgemeiner Teil. — 54 Abbildungen M. 10.50, gebunden M. 11.50
Spezieller Teil. — 10 Abbildungen M. 8.50, „ M. 9.50

Ohrenheilkunde, Lehrbuch. Prof. **L. Jacobson** und Dr. **A. Blau.** 3. Auflage. 345 Abbild. auf 19 Tafeln. Gebunden M. 18.—

Physik, Grundriß. St.-A. Dr. **W. Guttmann.** 6. Auflage. 144 Abbild. M. 3.—, geb. M. 3.80

Physikalische Chemie, Grundriß. Priv.-Doz. Dr. **Roloff.** 13 Abbild. M. 5.—, geb. M. 6.—

Physikalische Therapie, Kompendium. Dr. **B. Buxbaum.** 73 Abbild. M. 8.—, geb. M. 9.—

Physiologie, allgemeine, Lehrbuch. Geh.-Rat Prof. **J. Rosenthal.** 137 Abbildungen. M. 14.50. gebunden M. 16.50

Praxis, ärztliche im Auslande, Bestimmungen über die Zulassung. Prof. **J. Schwalbe.** 2. Auflage. M. 3.50

Psychiatrie, Einführung. Dr. **Th. Becker.** 4. Auflage. Gebunden M. 4.—
— Grundriß. Geh.-Rat Prof. **Wernicke.** 2. revidierte Auflage. M. 14.—, gebunden M. 15.20

Soziale Medizin, Vorlesungen. Prof. **Th. Rumpf.** M. 8.—, gebunden M. 9.—

Terminologie, klinische, v. Roth. 7. Auflage. Gebunden M. 7.—

Unorganische Arzneistoffe, Vorlesungen über Wirkung und Anwendung. Geh.-Rat Prof. **Schulz.** M. 8.—, gebunden M. 9.—

Soeben erschienen:

Tropenhygiene

von

Prof. Dr. **Claus Schilling,**

Leiter der Abteilung für Tropenkrankheiten und Tropenhygiene am Kgl. Institut für Infektionskrankheiten in Berlin

Mit 120 Abbildungen und 12 farbigen Tafeln.

M. 19.—, geb. M. 20.—.

Die Gonorrhoe des Mannes

und ihre Komplikationen

von

Dr. **H. Wossidlo,**

Berlin

Mit 54 Abbildungen und 8 teils farbigen Tafeln.

Zweite umgearbeitete Auflage.

M. 12.—, geb. M. 13.—.

Das Berufsgeheimnis des Arztes

von

Dr. **S. Placzek,**

Nervenarzt in Berlin.

Dritte, erweiterte und veränderte Auflage.

M. 3.40.

Sprachführer für die ärztliche Praxis

Russisch-Deutsch

und

Deutsch-Russisch.

Bearbeitet von

Dr. **Jossilewski,** Berlin.

Gebunden M. 5.—.

Verlag von Georg Thieme in Leipzig.

DER PRAKTIKER.

Ein Nachschlagebuch für die ärztliche Praxis

von

Dr. **E. Grätzer**

Redakteur der „Excerpta medica“ und des „Centralblatt für Kinderheilkunde“.

Preis 14 M., geb. 15 M.

Der Verfasser will mit dem vorliegenden Buch, der Frucht mehrjähriger Arbeit dem Praktiker ein bequemes Hilfsmittel bieten, in allen irgendwie zweifelhaften Fällen sich aus dem Lexikon Rats zu erholen; es soll ihm gewissermaßen eine *ganze Spezialbibliothek* ersetzen. Der Herausgeber nennt sein Buch in bescheidener Weise ein Nachschlagebuch für den Landarzt; uns will aber bedünken, daß *jeder* Arzt — und sei er der gebildetste — das mit immensem Fleiß und staunenerregender Sachkenntnis geschriebene Werk mit hohem Nutzen verwenden könne. Auch nicht *ein* Gebiet auf dem ungeheuer großen Felde der medizinischen Wissenschaften ist vernachlässigt. Der Verfasser weiß auf den ca. 800 Seiten Großlexikonformats den schier unübersehbaren Stoff so geschickt zu verteilen, vor allem das Wichtigste in so präziser und erschöpfender Weise herauszugreifen und dem Praktiker mundrecht zu machen, daß es **ein Genuß ist, das Werk zu Rate zu ziehen.** Es kam dem Verfasser zustatten, daß er selbst seit 18 Jahren landärztliche Tätigkeit ausgeübt hat, demnach auch wohl wußte, was den Kollegen frommt. Freilich spielte ja hierbei auch das subjektive Empfinden eine Rolle, aber dennoch wird niemand vergeblich nachschlagen, wenn er über plötzliche Erkrankungen, Verletzungen, Intoxikationen, kleine Chirurgie, Verbandlehre, Unfallheilkunde, alte und neuere Untersuchungsmethoden, diagnostische Winke, Diätotherapie, therapeutische Technik, in den letzten Jahren neu hinzugekommene Arzneimittel, wissenswerte Gesetzesbestimmungen — mit einem Worte: wenn er über irgendeinen Zweig der Gesamtheilkunde — und sei er noch so spezial — Auskunft wünscht. Gutes Papier und schöner, großer Antiquadruck erhöhen wesentlich den Wert des alphabetisch eingerichteten Lexikons, das durch seinen billigen Preis — 14 M. — es ermöglicht, auf jedes Arztes Schreibtische eine Stelle zu finden.

Therapeutische Technik für die ärztliche Praxis.

Ein Handbuch für Ärzte und Studierende.

Herausgegeben von

Prof. Dr. **Julius Schwalbe,**

Berlin.

M. 20.—, Halbfranz geb. M. 23.—.

. . . So ist ein Werk entstanden, welches dem Praktiker die besten Dienste leisten wird, eine ausgezeichnete Ergänzung der Lehrbücher nach der therapeutisch-technischen Seite hin, ein unentbehrliches Nachschlagebuch für den, der nicht die Spezialisten gleich bei der Hand hat oder sich von diesen möglichst emanzipieren will, ein *ungemein nützliches Werkzeug für die Ausbildung der Studierenden,* für die Fortbildung des praktischen Arztes. **(Excerpta medica.)**

Medizinische Diagnostik.

Ein Leitfaden für Studierende und Ärzte

zur

bakteriologischen, chemischen und mikroskopischen Untersuchung menschlicher Sekrete und Exkrete

von

Dr. med. **C. S. Engel,**

Laboratoriumsleiter in Berlin.

Mit 156 Abbildungen.

Gebunden M. 8,—.

Das Buch gibt eine sehr gute, elegant geschriebene Darstellung der bakteriologischen, serologischen, mikroskopischen Untersuchungsmethoden. Die Schilderung der Technik verrät überall den erfahrenen Laboratoriumspraktiker, der die Fehlerquellen kennt und alle Kunstgriffe anzuwenden versteht; auch der weniger Geübte wird nach dieser Anleitung arbeiten können. Die Angaben über die diagnostische Beurteilung der Befunde sind kurz, klar und zutreffend **(Deutsche Medizinische Wochenschrift.)**

Physikalische Chemie und Medizin.

Ein Handbuch.

Herausgegeben von

Prof. Dr. **A. v. Korányi** (Budapest) und Prof. **P. F. Richter** (Berlin).

Erster Band. Mit 27 Abbildungen **M. 16.—, in Halbfr. geb. M. 19.—.**

Zweiter Band. Mit 24 Abbildungen **M. 10.—, in Halbfr. geb. M. 13.—.**

Der erste Band des vorliegenden Handbuches ist als Einführung in die praktischen Anwendungen der physikalischen Chemie in Pathologie und Therapie gedacht. Er bringt in *ganz hervorragend vorzüglicher Weise* die Grundlagen der physikalischen Chemie und ihrer Anwendung auf die Physiologie. Alle Kapitel sind in *klarer, kritischer Weise* bearbeitet und lassen ohne weiteres erkennen, daß sie von Autoren bearbeitet worden sind, die mitten heraus aus eigener Arbeit und eigener Erfahrung schöpfen. Das Handbuch füllt in dieser Form ohne Zweifel eine *empfindliche Lücke* aus und darf einer *guten Aufnahme* sicher sein. **(Medizinische Klinik.)**

. . . Die Herausgeber haben ihre Aufgabe *glänzend* gelöst. Sie haben für die einzelnen Gebiete namhafte Autoren gewonnen, welche diese Abschnitte *sehr übersichtlich* und *klar* bearbeitet haben, so daß der Praktiker einen *wirklichen Nutzen* von dieser Lektüre hat . . . **(Excerpta medica.)**

Reichs-Medizinal-Kalender

Begründet von

Dr. **Paul Börner**

Herausgegeben von

Prof. Dr. J. Schwalbe

2 gebundene Teile, 2 Beihefte, 4 Quartalshefte M. 5.—